Thesis AMSTERDAM 1916 5046

OVER DE SAMENTREKKING VAN HET NIEUWGEVORMDE BINDWEEFSEL IN HET OOG

H. J. STEIJN

5046.

Ex-libris
Charles Atwood
Kofoid
BMC

F.G.KO TER·BOEKBINDER
AMSTERDAM

OVER DE SAMENTREKKING VAN HET NIEUWGEVORMDE BINDWEEFSEL IN HET OOG

LEESMUSEUM AMSTERDAM

M

OVER DE SAMENTREKKING VAN HET NIEUWGEVORMDE BIND-WEEFSEL IN HET OOG

EEN PATHOLOGIES-ANATOMIESE EN KLINIESE STUDIE TER VERKRIJGING VAN DE GRAAD VAN DOKTOR IN DE GENEESKUNDE AAN DE UNIVERSITEIT VAN AMSTERDAM, OP GEZAG VAN DE REKTOR-MAGNIFIKUS Dr E. VERSCHAFFELT, HOOGLEERAAR IN DE FAKULTEIT DER NATUUR- EN WISKUNDE, IN HET OPENBAAR TE VERDEDIGEN IN DE AULA DER UNIVERSITEIT OP DINSDAG 11 APRIL 1916, DES NAMIDDAGS TE 4 UUR, DOOR

HERMANUS JOHANNES STEIJN
ARTS
GEBOREN TE ERMELO (TRANSVAAL).

A. H. KRUYT — UITGEVER — AMSTERDAM — 1916

Aan de nagedachtenis van mijn zo veelbelovende, helaas te jong gestorven oudste broeder

„Gehalt ohne Methode führt zur Schwärmerei,
Methode ohne Gehalt zum leeren Klügeln,
Stoff ohne Form zum beschwerlichen Wissen,
Form ohne Stoff zum hohlen Wähnen."

GOETHE.

„Unter allen Sinnen des Menschen ist das Auge immer als das liebste Geschenk, und das wunderbarste Erzeugnis der bildenden Naturkraft betrachtet worden.

Dichter haben es besungen, Redner gefeiert, Philosophen haben es als Maszstab für die Leistungsfähigkeit organischer Kraft gepriesen, und Physiker haben es als das unübertrefflichste Vorbild optischer Apparate nachzuahmen versucht.

Die enthusiastische Bewunderung dieses Organes ist in der That wohl zu begreifen, wenn man an seine Leistungen denkt, an seine raumdurchdringende Kraft, an die Schnelligkeit, mit der es die Fülle seiner farbenprachtigen Bilder wechseln lässt, an den Reichtum von Anschauungen, die es uns zuführt. Das unermessliche All und seine zahllosen leuchtenden Welten kennen wir nur durch das Auge; nur das Auge macht uns die Fernen der irdischen Landschaft mit ihrer duftigen Abstufung sonnigen Lichtes, macht uns den Formen — und Farbenreichtum der Pflanzen, das anmutige oder kräftige Bewegungsleben der Tiere zugänglich.

Als der härteste Verlust nächst dem des Lebens erscheint uns der Verlust des Augenlichtes."

VON HELMHOLTZ.

INHOUD.

Blz.

Voorwoord 1

Inleiding. 7

Hoofdstuk I.

Pathologies bindweefsel de oorzaak van het entropion palpebrae en trichiasis 11

Hoofdstuk II.

Diffuse bindweefselvorming na traumata. Algemene eigenschappen van het bindweefsel. 42

Hoofdstuk III.

Ectropion uveae, afsluiting van de voorste oogkamerhoek, en nieuwgevormde bindweefsel op de irisvoorvlakte 68

Hoofdstuk IV.

Nieuwgevormd bindweefsel in de voorste oogkamer 84

Hoofdstuk V.

Membrana pupillaris acquisita en nieuwgevormd bindweefsel in de achterste oogkamer 112

Hoofdstuk VI.

Het cyclitismembraan 126

Hoofdstuk VII.

Nieuwgevormd bindweefsel in de chorioïdea en de nervus opticus. Opvulling der pathologiese excavatie 147

HOOFDSTUK VIII.

Organisaties in de corpusvitreumruimt . . 176

HOOFDSTUK IX.

Nieuwgevormd bindweefsel in atrofiese ogen 190

HOOFDSTUK X.

Het nieuwgevormde bindweefsel als oorzaak van netvliesloslating 198

I. Het zwakker worden van de anatomiese verbinding tussen retina en chorioïdea . . 202

II. Vermindering van de elasticiteit en tonus van de netvlieselementen (Dehnungstheorie) . . 205

III. Daling van de intraokulaire druk (Aspiratie-theorie). 209

IV. Diffusiestoornissen (Theorie van RAEHLMANN) 213

V. De exsudatie of sekretietheorie (met inbegrip van tumoren) 214

VI. Loslating van het netvlies door traktie van binnen (waaronder ook begrepen worden intraretinale veranderingen) 224

Schrompelingstheorie van LEBER-NORDENSON 224

VII. Retraktietheorie, toegepast op sekundaire netvliesloslating 230

VIII. Retraktietheorie van LEBER toegepast op de spontane dialyses retinae 241

IX. Eigen theorie 268

VOORWOORD.

Weldra zal ik voorgoed Nederland verlaten. Daar wij zuid-afrikaners, die hier studeren, ons in zekere zin als gasten van het nederlandse volk beschouwen, wil ik van deze gelegenheid gebruik maken er officieel afscheid van te nemen.

Mijn vaarwel strekt zich uit tot drieërlei : tot het nederlandse universitaire, en sociale leven, en tot het geografiese Nederland.

Het is geen gemakkelike taak mij van bijna alles, waarmee ik zoovele jaren verbonden ben geweest, los te maken. Prettige herinneringen smeden hechte banden, die zich moeilik laten verbreken.

Veel ben ik aan het nederlandse sociale leven verschuldigd. Met het universitaire heeft het als om strijd bijgedragen tot mijn vorming. Het laatste heeft van mij een wetenschappelike vakman gemaakt, het eerstgenoemde heeft mij opgevoed tot die specifieke individu en burger, welke in mijn ikheid ligt opgesloten.

Door mijn nauwere aansluiting en meedoen met het nederlandse sociale- en familieleven zijn mijn inzichten omgevormd en verruimd, mijn levensbeschouwingen geconsolideerd geworden.

Indien ik door mijn andere kultuur mijn naaste omgeving mocht hebben verrijkt — meer dan het dubbele heb ik ervoor terug ontvangen.

Het doel van mijn landgenoten hier moet dan ook zijn, zich niet te bepalen alléén tot het verwerven van een kennis omtrent de universiteit en hetgeen onmiddelik ermee in verband staat — doch óók van het nederlandse volk en zijn sociale toestanden. Zij behoren ontvankelik te zijn voor de beïnvloeding van de goede elementen eruit.

Meer nog dan de nederlandse studentenwereld kan zij produktief zijn voor onze verwording.

In de nederlandse student is veel, wat voor ons vreemd is, en vreemd blijft. Met het nederlandse gezinsleven is dit echter niet het geval. Hier geldt het onbekend maakt onbemind.

Bij grondiger kennismaking blijkt het een onontbeerlike steun voor ons verblijf in den vreemde. Wij vinden daar een genoegzame vergoeding voor het gemis aan eigen haard. De genoegelike en tevens leerzame

avonden, welke ik in het nederlandse gezinsleven heb doorgekeuveld, waren mij dan ook zovele oasen in de leegte, gevormd door het ontbreken van een ouderlik tehuis. Ik vond er het gezellige verbonden met het leerzame ; ware belangstelling en nuchtere beoordeling ook van onze afrikaanse toestanden ; warme harten, en 's winters — daarenboven warme kachels.

En al heb ik door omstandigheden mijn bezoeken in de laatste jaren moeten beperken — de namen Pont, Brüchner, Mansvelt, Tellier, Karsen, Boorsma (om enkele slechts te noemen) zullen steeds in mijn herinnering blijven voortleven als de verpersoonlijking van zovele stoere Nederlanders. In hen vond ik Nederland op zijn best. Met hun beeld voor ogen zal ik in mijn vaderland teruggekeerd, met overtuiging kunnen meewerken aan de samensmelting van deze twee stamverwante rassen. Slechts wederzijdse winst kan daarvan het gevolg zijn. Misverstand en onbekendheid met de onderlinge toestanden waren de grondoorzaken van vervreemding in het verleden — niet een te groot verschil van volksaard.

De „Nederlandsch-Zuid-Afrikaansche Vereeniging" zou ik niet stilzwijgend willen voorbijgaan. Ten eerste voor hetgeen zij mij persoonlik heeft betoond ; ten twede voor hetgeen zij is voor mijn landgenoten in het algemeen. Ik heb haar steeds bereid gevonden mij met woord en daad bij te staan. De tastbare blijken harer ondersteuning zijn van blijvende waarde voor mij.

In de ontwaking van het nationale bewustzijn van ons volk hebt ook gij, leden van de N. Z. A. V., uw aandeel. Verscheidene van de personen, die door uw toedoen aan de nederlandse universiteiten hun opleiding hebben genoten, staan aan de spits van onze nationale beweging. Geen enkele (voor zoover mij bekend) is onze afrikanerzaak ontrouw geworden. Meer dan één van hen heeft het streven van onze natie naar zelfbehoud, fierheid, recht en ongeknechtheid met zijn bloed en vrijheid bezegeld. Ook de betere verstandhouding, welke er langzamerhand tussen Nederland en Z.-Afrika gaat heersen, is zeker voor een groot deel uw schepping. Het initiatief door uw Vereniging in vele aangelegenheden genomen bijv. : de ondersteuning gedurende de boerenoorlog, het regelen van onze studie hier, het verwelkomen van afrikaanse boeren twee jaar geleden, het oprichten van een zuid-afrikaanse tentoonstelling, is niet nutteloos geweest. Uw persoonlike belangstelling, en de bekwame ijver van uw orgaan „Hollandsch-Zuid-Afrika"

hebben er veel toe bijgedragen wederzijdse misvattingen op te helderen, en daardoor nieuw vertrouwen te wekken of het oude te versterken.

Op ons rust nu de plicht uw leuze ,,Wij willen niet weder de fout begaan, die onze voorvaderen een eeuw geleden begaan hebben, door alle verbindingen met onze stamverwanten op geestelik en stoffelik gebied te laten varen,'' ook de onze te maken.

Wij hopen echter, en gij zeker met ons, dat het tijdstip spoedig zal naderen, waarop uw Vereniging haar natuurlike dood zal sterven — de dood van overbodig te zijn. Dat het saamhorigheidsgevoel en nationaal bewustzijn van de ,,Aloude Dietsche stam'' zoo krachtig zal worden, en zich zoo ver boven enghartig provincialisme zal verheffen, dat het uit en dòòr zich zelve zal voortleven — dat er geen verenigingen meer nodig zullen zijn om haar onderlinge leden bij elkaar te houden.

Ik neem afscheid om mij eerstdaags in een zonniger land te vestigen.

Vaarwel Nederland met uw paraplu's en overschoenen — met uw heerlik, klaar, fris, vriezend weder;

met uw triestige dompigheid en drukkende zomerdagen — uw verrukkelik, zacht lenteseizoen;

met uw kwakkelwinters — en gezonde prettige ijsvermaken;

uw afgebakende weiden, eindelose heiden en tallose kanaaltjes — uw schone stranden, hoge duinen en onvergelijkelike herfsttinten;

met uw stoffige rij- en wandelwegen — met uw lyriese bospaadjes en onovertroffen watersport.

Vaarwel, land van REMBRANDT, ISRAËLS, MESDAG en MARISSEN. Zo ik ooit als balling mocht rondzwerven, ik zou geen ander ballingsoord verkiezen dan dat, waarop uw wieg eens stond.

Dit proefschrift betekent voor mij een nieuwe mijlpaal. Het is een afsluiting van het oude, een opening van het nieuwe. Het is het slot van mijn studie aan de Amsterdamse universiteit, en naar ik hopen mag het begin van zelfstandig wetenschappelik onderzoek.

Ik ben hiermee de eerste van mijn landgenoten, die aan een nederlandse universiteit zal dingen naar de graad van doctor in de Geneeskunde. Ik heb echter het volste vertrouwen, dat er een onafgebroken reeks zal volgen — zoowel om de grote betekenis, die het heeft voor de ontwikkeling en oefening van het zelfstandig onderzoek, als om de stuwkracht, welke er in opgesloten ligt tot eigen studie —

als een komplementering van de universitaire opleiding —
om de voldoening van ook te kennen en te kunnen —
èn als een tegenwicht tegenover hen, die in andere landen hun opleiding hebben gehad.

Aan U alle, die bijgedragen hebben tot mijn wetenschappelike vorming betuig ik hierbij mijn hartelike dank. Ik ben U, Hooggeleerde Professoren, Privaatdocenten, Lektoren en Assistenten veel verschuldigd. Ik zou aan geen bepaalde onder U een bevoorrechte aanhankelikheid kunnen betonen. Zo ik aan mijn gevoelens recht zou laten wedervaren, dan zou ik bijna alle namen van de universiteitskalender der geneeskundige en natuurfilosofiese fakulteiten hier moeten reproduceren. Indien ik mogelik van de een wat meer, van de ander wat minder heb geleerd, dan lag dat niet aan de docent, doch aan het gedoceerde vak en mijn persoonlike aanleg.

Ik wil hier in herinnering brengen uw belangstelling en de gewaardeerde wenken, die ik van U heb ontvangen, Hooggeleerde SISSINGH, toen ik hier pas aangekomen, onbekend met de finesses van het nederlandse universitaire onderwijs, mij tot U heb gewend.

Men kan de studie van de propaedeutiese vakken, in vergelijking met de tijd, die aan de prakties-mediese wordt gewijd, op een al te brede grondslag gebaseerd achten ; de kennis, die U ons van de natuurkunde wenst bij te brengen wat veelomvattend beschouwen — hij, echter, die in de geheimenissen der fysiologiese optiek wil doordringen, zal dankbaar gebruik maken van uw leerzame kolleges vooral over Licht en Mechanika.

U, Hooggeleerde van REES, ben ik dank verschuldigd voor uw kolleges in de histologie. De kennis, opgedaan vooral op uw praktika, heeft er veel toe bijgedragen mijn onderzoek te vergemakkeliken.

U, Hooggeleerde W. M. DE VRIES, heeft mij een voorbeeld gegeven van methode en nauwgezetheid. Uw lessen in de pathologiese anatomie waren even leerrijk als grondig. Het is mij een eer, dat mijn onderzoek voor een deel ook op uw arbeid rust ; ook hier heb ik uw spreekwoordelike nauwkeurigheid teruggevonden.

Het is een blijvend voorrecht voor mij de leerling te zijn geweest van mannen met zulk een europese naam en betekenis op wetenschappelik gebied als U van de oude garde : Hooggeleerde Professoren HUGO DE VRIES, WINKLER, PEL, TREUB, ROTGANS, VAN REES, SALTET en „last but not least" U, Hooggeleerde STRAUB, Hooggeachte Promotor.

Het afgelopen jaar, dat ik in uw kliniek werkzaam ben geweest, was het leerzaamste en tevens een van de prettigste van mijn verblijf in Amsterdam. Ik betuig U hierbij mijn erkentelikheid voor uw raad bij de keuze van mijn onderwerp, dat gebleken is zoo doelmatig en geschikt te zijn voor een inleiding in de oftalmologie. Uw onverflauwde belangstelling, bereidvolle hulp en taktvolle leiding bij mijn onderzoek waren mede faktoren, waardoor ik tot het eind met lust en moed heb kunnen arbeiden. De kwistige mededeelzaamheid van uw rijke ervaring heeft er veel toe bijgedragen mij een klaarder beeld te geven van de oogheelkunde. In meer dan een opzicht is de gelegenheid, die ik gehad heb om gebruik te maken van de faciliteiten in uw kliniek en polikliniek, bibliotheek en model-laboratorium mij van veel nut geweest. Indien er niet zulk een Eldorado van preparaten bestond, zoo prachtig gerangschikt en gekatalogiseerd, zou ik een zoo uitgebreid onderzoek in de mij beschikbare tijd niet tot een enigszins overzichtbare afronding hebben kunnen bewerken.

Ook U, assistenten, mijn hartelike dank voor uw steeds kollegiale samenwerking ; en voor het profijt, dat uw rijpere kennis in de praktiese oogheelkunde mij heeft geleverd.

U, Burghardt, wil ik niet vergeten. De onvermoeide ijver, waarmee Gij mij steeds geholpen hebt bij de vervaardiging van de vele mikrofotografiën, vereist alle lof.

U, Hooggeleerde Ruitinga, Winkler, Rotgans en Treub mijn dank voor de gelegenheid mij prakties op uw afdelingen te bekwamen ; alsmede aan uw assistenten voor de welwillendheid, waarmee zij mij steeds de nodige inlichtingen hebben verschaft.

U, Dr van Spanje, Geneesheer-direkteur van O. L. V. G., heeft mij een grote dienst bewezen door mij toe te laten gedurende een half jaar in uw Gasthuis werkzaam te zijn.

Ook U, Dr Fesevur, Geneesheer-direkteur van het St Elisabeth-Gasthuis, Deventer, en U, Dr Wagner, assistent aan de chirurgiese afdeling, mijn dank voor de toename van mijn ervaring onder uw leiding.

U, Hooggeleerde L. Bouman, Professor aan de Vrije-Universiteit, heeft mijn inzichten door uw objektieve en heldere kolleges in de algemene biologie verruimd. Het is mij steeds een intellektueel genot geweest, te luisteren naar uw bevattelike beschouwingen over de zo ingewikkelde vraagstukken over het Leven. Uw gemakkelike en vloeiende uiteenzetting van de meest uiteenlopende theoriën, in haar onderling verband, heeft de uren voor ons ongemerkt laten voorbijvliegen. De theoriën van Haeckel, Darwin, Spencer ; van Leibnitz, Stahl,

Liebig, Von Ranke enz. kwamen daardoor in een juister licht te staan.

Uw kolleges over de afwijkingen van het centraal-zenuwstelsel en de demonstraties in uw kliniek op het Valeriusplein worden door mij als de meest leerzame beschouwd.

U, geachte Kieser en Van der Slikke bij voorbaat mijn dank voor de korrektie van mijn drukproeven en de bereidwilligheid om als mijn paranymphen op te treden. De herinneringen aan hetgeen wij te zamen in onze studietijd hebben doorleefd zullen nog menigmaal op onze oude dag (hoe donker die ook moge zijn) glimlachende ogenblikken te voorschijn toveren.

Ik eindig met nog eens mijn landgenoten, die mijn proefschrift in handen mochten krijgen, te wijzen op de voordelen, welke de nederlandse studie bezit boven die in andere landen, zoowel voor hun wetenschappelike vorming, als voor onze nationale aspiraties.

De weg is wel is waar langer, de inspanning groter — doch de resultaten zijn schoner, de vruchten rijper, de voldoening voller.

Ik zou de nederlandse wetenschap geen dienst betuigen door hier een pleidooi voor haar te houden.

Zij spreekt voor zich zelve.

Hij, die ook maar slechts een luttele kennis bezit van de wording van het europese denken en kennen van de laatste halve eeuw, zal weten, welk leeuwenaandeel Nederland, gerekend naar zijn zielenaantal, daarin heeft gehad. Donders, Van het Hoff, Van der Waals, Hugo de Vries, Hubrecht, Kuyper, Bavinck, Snouck Hurgronje, Asser, Kapteyn zijn slechts enkele uit de vele, die in hun vakken aan de spits van de internationale wetenschap hebben gestaan of nog staan.

Ik beaam dan ook volkomen, hetgeen de waardige voorvechter voor onze zuid-afrikaanse vrijheden en nationale rechten, Generaal Hertzog heeft geschreven ,,vroeg men mij nu, aan het einde van mijn verblijf in Nederland, hoe mij de keus bevallen is, zonder aarzelen zou ik antwoorden: zóó, dat ik haar gaarne zou herhalen, had ik weer te kiezen."

P. S. Ik wens hierbij mijn dank te betuigen aan U, Hooggeleerde Prof. W. M. de Vries, voor uw welwillendheid om als mijn Promotor op te treden, nu Zijn Hooggeleerde Prof. Straub helaas door ziekte is verhinderd geworden bij mijn promotie tegenwoordig te zijn.

INLEIDING.

Het oog staat in al zijn delen open voor infektiën, welke akute of chroniese ontstekingen kunnen teweegbrengen. Aan het einde dezer ontstekingen of in de loop ervan zal in de regel nieuw bindweefsel worden gevormd, welks aanwezigheid voor de funktie van het oog op het ogenblik zelf, of daarna, in de regel niet onverschillig zal zijn. Evenzo kan de vorming van pathologies bindweefsel in het oog geschieden ten gevolge van verwondingen. Ook dit bindweefsel kan ogenblikkelik of op den duur voor de funktie van het oog schadelik worden.

Het geven van een kompleet overzicht van de wijze van ontstaan en van de invloed op alle delen van het oog, door het door de genoemde faktoren verwekte bindweefsel, zou een arbeid zijn, welke zijn moeite rijkelik loonde.

De taak is echter te uitgebreid. Het schijnt voorshands verkieselik een beperking te zoeken. Deze wordt gemakkelik gevonden wanneer men zich aanvankelik bepaalt tot die bindweefselvormingen, welke hetzij ogenblikkelik, hetzij op den duur de oorzaak kunnen worden voor grove stoornissen in de funktie van het orgaan.

Uit ons onderzoek zal blijken, dat deze stoornissen in de eerste plaats een gevolg zijn van de samentrekkende eigenschap van het nieuwgevormde bindweefsel. Een eigenschap, die, vooral als het bindweefsel een zekere ouderdom heeft bereikt, duidelik aan het licht treedt. Om echter een bepaald weefsel in zijn latere stadia goed te begrijpen, is enig inzicht omtrent zijn ontstaan, ontwikkeling en algemene biologiese eigenschappen geen overbodige weelde. Te meer, daar ook op het nieuwgevormde bindweefsel van toepassing is, dat er een geleidelike overgang bestaat tusschen zijn evolutie en involutie, tussen zijn wieg en graf.

In hoofdstuk II zullen wij daarom o. a. ook zijn algemene biologiese eigenschappen behandelen, om in de andere hoofdstukken ons te beperken tot zijn voor het oog biezondere eigenaardigheden.

Ik heb nauweliks aan de verleiding weerstand kunnen bieden een studie in te lassen over de fylogenetiese en embryologiese ontwikkeling van de mesodermaalelementen. De uitgebreidheid van ons eigenlik onderzoek heeft dit echter niet toegelaten. Ook daarom ben ik niet bezweken, omdat een kennis ervan geen absolute vereiste is voor het

juiste begrip van de te bestuderen afwijkingen van het oog. Wij willen hier slechts meedelen, dat de nauwe samenhang tussen het bloedvaatstelsel en bindweefsel ook daardoor bevestigd is geworden.

Sommige van de bindweefselvormingen hebben reeds in hoge mate de belangstelling van de oogheelkundigen getrokken. Ik herinner aan het bindweefsel in de hoek van de voorste oogkamer, dat door de afsluiting van de lymphwegen op den duur glaukoom maakt, en dat in het glasachtige lichaam, hetwelk aanleiding geeft tot het ontstaan van het zogenaamde cyclitiese membraan. Andere hebben minder de aandacht getrokken, terwijl toch hun betekenis voor de prognose even belangrik is als die van de zo even genoemde groep.

Het schijnt mij daarom uit een prakties-klinies oogpunt van belang, om deze bindweefselvormingen uitvoeriger te bestuderen. Hieronder worden ook begrepen die, welke het entropion en trichiasis teweegbrengen, om de onafscheidbare anatomiese en fysiologiese samenhang van de oogleden met de oogbal.

Het zal gaandeweg blijken, dat de studie van dit pathologiese bindweefsel geenszins alleen voor de oogheelkundige praxis van waarde is. In andere organen dan het oog doet zich immers dezelfde vraag voor, ook daar kan de werking van het pathologiese bindweefsel, hetzij direkt, hetzij op den duur van groot nadeel voor de funktie zijn.

Reeds bij de planten hebben wij analoge afwijkingen, die aanleiding geven tot de vorming van het callus, het wondkurk en de thyllen; terwijl ook de gallen waarschijnlik hiervan een voorbeeld vormen.

Ook in het lagere dierenrijk is naast de fagocytose woekering van de mesodermaalelementen geen zeldzaamheid.

Wat andere organen van het menselik lichaam betreft, vestigen wij hier slechts de aandacht op het aandeel, dat het nieuwgevormde bindweefsel heeft in de pathogenese van de chroniese nephritiden, de long- en levercirrhosen, de hyperplasiën van de sereuze vliezen vooral na fibrineuse exsudaten en de vaatziekten.

In het oog is het onderzoek naar de werking van het bindweefsel gemakkelik te volgen; ten dele omdat reeds in het leven met de oogspiegel pathologiese waarneming mogelik is; ten dele omdat de grote histologiese verscheidenheid van de bouw van het orgaan reeds spoedig kleine nadelen, welke echter van groot belang zijn, verraadt. De aanwezigheid van grote lymphzeeën en vaatlose onderdelen scheppen voor de studie van de nieuwe vorming van het bindweefsel gunstige voorwaarden. Deze worden nog verhoogd doordat er indikaties bestaan voor de extirpatie van het orgaan op een tijdstip, waarin deze processen in hun

eerste stadium van ontwikkeling verkeren. Er bestaat daarom wellicht geen enkel ander orgaan zoo geschikt voor de opspeuring van de kenmerken van het pathologiese bindweefsel als het oog.

Door de grote uitgebreidheid van mijn onderwerp heb ik geen tijd gehad de volledige literatuur erover te bestuderen. Ik heb mij daarom meestal beperkt tot de bekendste onderzoekers op dit terrein, tot de jongste studiën erover, en tot die stukken, die het meest adhoc waren. Zodra ik meende een juist denkbeeld te hebben verkregen over de bestaande meningen en verklaringen in het gegeven geval, en mij genoegzaam georiënteerd achtte in het wezen van het proces en de waarschijnlike mogelikheden, heb ik afgezien van verdere bronnenstudie. Ik ben daarbij echter niet van het standpunt uitgegaan van zoo min mogelik, integendeel van zoo veel mogelik, doch in evenredigheid met de belangrikheid ervan tot het geheel.

Ik had mijn onderzoek met de eerste negen hoofdstukken als afgerond kunnen beschouwen, daar zij een vrij volledig beeld geven van de vervormingen in 't oog, als gevolg van de samentrekkende kracht van 't nieuwgevormde bindweefsel. Toch zou mijn onderzoek dan de indruk van een bestaande leegte, van niet geheel af te zijn, teweeg hebben kunnen brengen. Er bestaat n.l. nog een ander verschijnsel, waar wij hier en daar terloops de aandacht op gevestigd hebben, doch dat wij niet met de vereiste zorg hebben behandeld.

Dit verschijnsel is de netvliesloslating. Het vraagt een zelfstandige studie ; omdat 't nieuwgevormde bindweefsel een belangrik aandeel in zijn ontstaan heeft ; om de vele tegenstrijdige zienswijzen, welke over zijn pathogenese nog heersen ; omdat van nederlandse zijde nog geen speciale verhandelingen er over zijn gepubliceerd, en die uit het buitenland (Leber, Nordenson o.a.) nòch overzichtelijk, nòch bevredigend zijn ; en eindelik, om de ernst van 't ziekteproces zelve.

Alle steentjes, die kunnen strekken tot een verbetering van de prognose van een lijden, dat zoo troosteloos is, en 't welk de kern, van het voor de mens subjektief meest gewaardeerde zintuig, aangrijpt, behoren verzameld te worden. Allicht kan het leiden tot nieuwe gezichtspunten, waarop andere voort kunnen bouwen.

Afkortingen :	Geciteerd als :
Albrecht von Graefe's Archiv für Ophthalmologie. Prof. Fuchs, Leber, Sattler und Wagenmann.	A. f. O.
Beiträge zur Augenheilkunde. Herausgegeben von Prof. Dr R. Deutschmann.	B. z. A.
Klinische Monatsblätter für Augenheilkunde. Herausgegeben von Dr Th. Axenfeld und Dr W. Uhthoff.	Klin. Monatsbl. f. Aug.
Centralblatt für praktische Augenheilkunde. Herausgegeben von Prof. Dr J. Hirschberg.	Centralbl. f. Aug.
Zeitschrift für Augenheilkunde. Redigiert von Prof. Hermann Kuhnt.	Z. f. A.
Archiv für Augenheilkunde.	A. f. A.
Jahresbericht über die Leistungen und Fortschritte im Gebiete der Ophthalmologie. Redigiert von Prof. Dr Paul Hetley (Berlin).	Jahresber. Ophth.
Transactions of the Ophthalmological Society of the United Kingdom.	Trans. of the O. S. U.
The Ophthalmic Review. Record of Ophthalmic Science. Editor: J. B. Lawford.	O. R.
The Ophthalmoscope.	Ophthalmoscope.
Annales d' Oculistique. Publiées par les Docteurs Morax-Sulzer-Valude.	Annales d' Ocul.
Annali di Ottalmologia Ora diretti dai Dottori L. Guaita, R. Rampoldi.	Annali di Ottalmol.
Nederlandsch Tijdschrift voor Geneeskunde.	N. T. G.

Studiën, mij alleen bekend uit aanhalingen van andere schrijvers, zijn aangegeven door een *.

De ziektegeschiedenissen en preparaten worden aangegeven door Str. en P. A. met een bepaald getal er achter. Str. en P. A. geven de twee reeksen aan, waarin de preparaten ingeschreven zijn. Het getal, het nummer, dat een bepaald preparaat in één van die reeksen inneemt.

HOOFDSTUK I.

Pathologies bindweefsel de oorzaak van het entropion palpebrae en trichiasis.

Een van de meest voorkomende pathologiese veranderingen, welke wij in de oogheelkundige praktijk te behandelen hebben, is het entropion palpebrarum en trichiasis ; de binnenwaartskering van de oogleden en van de oogharen.

't Vaakst als komplikatie van het trachoom.

De enkele gevallen waar difteritiese ontsteking, verwonding of verbranding de etiologiese momenten zijn, hebben prakties nauweliks waarde. Wij kunnen deze dus gevoegelik buiten onze beschouwingen laten.

De studie van het entropion en trichiasis valt dus samen met die van het trachoom.

Het entropion trachomatosus heeft een zeer uitgebreide literatuur. Te beginnen met MACKENZIE (17) en ARLT (2) 1854, heeft het tot op heden de belangstelling van de oogheelkundigen weten gaande te houden. En sedert FUKALA (7) beweerd heeft, dat ook CICERO, HORATIUS, en PLINIUS DE JONGE trachoomlijders waren, heeft het zelfs tot strijdvragen op dit gebied over deze klassieken aanleiding gegeven, MAGNUS (18).

Het ligt echter niet op onze weg een chronologies overzicht van deze literatuur te geven. Wij zullen ons in deze studie dus beperken tot een samenvatten van de beschouwingen van de bekendste onderzoekers, en hun theoriën toetsen aan hetgeen wij gevonden hebben.

Normale anatomie van het ooglid.

Voor wij echter daartoe overgaan, is het nodig, dat wij een kort anatomies uitstapje doen, ter bestudering van de normale struktuur van het ooglid.

Figuur 1, overgenomen uit GREEFF (10), geeft ons een schematies overzicht ervan. Een uitgebreide kommentaar is overbodig.

Wij willen slechts op enkele biezonderheden, die van belang zijn voor de pathogenese van het trachoom, de aandacht vestigen :

1. De struktuur van de tarsus.

In fig. 1 is de topografie van de klieren van Meiboom en Kraus duidelik. Het eigenlike tarsusweefsel bestaat uit een vaste bindweefselmassa, waarvan de vezels in twee systemen zijn gerangschikt. Aan zijn boven- en onderzijde verlopen de vezels van achteren naar voren, dus als een voortzetting van de spier van H. Müller. Zij zijn dus gelegen evenwijdig aan de klieren van Meiboom.

Het midden van de tarsus wordt gevormd door vezels, die loodrecht op het pas genoemde systeem staan. Zij strekken zich dus uit van buiten naar binnen.

De overgang van het ene systeem in het andere wordt aangegeven door fig. 2. Het is een sagittale doorsnee (evenals fig. 1 en de volgende mikrofotografiën behalve fig. 2) van de tarsus, fig. 2 is een 280 voudige vergroting.

De klieren van Meiboom vallen niet meer op deze foto. Wij zien duidelik, hoe van beneden de bindweefselbundels naar boven uitstralen, om zich om te buigen in andere, die loodrecht erop verlopen. Deze laatstgenoemde gaan geleidelik over in een bijna even brede laag, waarvan de vezels echter veel dunner zijn, de

2. Retikulaire laag.

Deze laag, die ten onrechte ook adenoïde laag genoemd wordt, bestaat uit dunne bindweefselvezels, die onderling een netwerk vormen. Tussen de mazen ervan liggen verspreide epitheelcellen en enkele lymphocyten. Tussen deze retikulaire laag en de horizontaal verlopende bundels van de tarsus liggen de oppervlakkige konjunktivaalvaten. Rechts in fig. 2 ziet men de doorsnee V van een van deze.

3. Epitheellaag.

De retikulaire laag vertegenwoordigt een zeer gewijzigde submucosa. Om de zelfstandigheid echter, die zij inneemt in het proces van de binnenwaartskering van de oogleden, is het gewenst haar scherp te onderscheiden van de daarop liggende eigenlike epitheellaag. Deze is in fig. 2 alleen als één laagje cellen aanwezig. De overige twee à drie lagen van cellen zijn door de bewerking afgestoten.

In de meeste gevallen ligt de epitheellaag glad. Zij kan echter ook een geplooid verloop hebben, zooals in fig. 1 op de achterste helft van de tarsus. Dit is het plooisysteem van Stieda of de z. g. n. klieren van Henle. De epitheelcellen dringen dan naar binnen ten koste van de retikulaire laag.

4. Vaatsysteem van het ooglid.

Wanneer men het bovenste ooglid ektropioneert, dan is vooral bij chroniese konjunktivitis de rangschikking van de subretikulaire vaatjes prachtig te volgen. Men ziet ze als een groot aantal kleine, evenwijdig aan elkaar geplaatste streepjes. Zij komen ± een halve centimeter van de onderste ooglidrand uit de diepte te voorschijn. Zij ontspringen uit de arcus anterior superior, die in fig. 1, 2 cM van de intermarginale zone gelegen, en als een cirkel met een dot in het midden afgebeeld is. Zodra als zij de arcus verlaten, doorboren zij de tarsus loodrecht (in fig. 1 een zwarte streep) om aan de binnenzijde van de retikulaire laag zich rechthoekig om te buigen. Zij verlopen dan tussen de retikulaire laag en de horizontaal gerichte bundels van de tarsus naar achteren. In fig. 2 is rechts boven een dwarse doorsnee van een van deze vaten zichtbaar aangegeven door een V.

Een dergelik systeem treedt uit de arcus posterior superior. Op een plaats, die zoowat samenvalt met het midden van de tarsus, gaan deze twee systèmen in elkaar over.

5. Enkele algemene opmerkingen.

Men dient verder vast te leggen :

a. dat de tarsus zich uitstrekt tot dicht bij de uitmondingsplaatsen van de klieren van Meiboom, en ook daar door een retikulair laagje van het epitheel blijft gescheiden ;

b. dat het huidepitheel door de ciliën vast met de onderlaag verbonden is, zodat een verplaatsing van de een, een verandering van stand van de andere tengevolge moet hebben. Eveneens bestaat een dergelike verhouding tussen de epitheellaag en de uitmondingsbuizen van de klieren van Meiboom, doordat deze door de retikulaire laag op eenzelfde wijze vaster met het epitheel is verbonden ;

c. dat de haarwortels vrij diep naar binnen dringen, zoodat hun onderste gedeelten de werking van oppervlakkige gelokaliseerde krachten kunnen ontspringen, terwijl hun bovenste daardoor veranderd kunnen worden ;

d. dat ook de retikulaire laag, op de plaats waar de genoemde spruiten van de arcus ant. superior zich ombuigen, vaster met de tarsus is verbonden ; en dat deze bijna rechthoekige ombuiging van deze vaatjes hier niet van belang ontbloot is.

e. Eindelik valt op te merken, dat het bovenste en achterste gedeelte van de tarsus, door zijn overgang in losmazig weefsel veel gemakkeliker verplaatsbaar is ;

f. en dat het slijmvlies van de overgangsplooi door een eveneens lossere verbinding met zijn onderlaag door veel geringere krachten verschuifbaar is, dan die gelegen op de tarsus.

Met deze kennis kunnen wij nu overgaan tot de bespreking van de afwijkingen, die optreden als het gevolg van trachoom.

Makroskopiese veranderingen.

Deze zijn het best te bestuderen aan de hand van fig. 3, een tekening van het omgekeerde ooglid van de patiënt E. Str. 244. Zijn ziektegeschiedenis samengevat luidt als volgt:

trachoma cicatriciale,

pannus corneae,

entropion en trichiasis o. a.

Patiënt werd lange tijd geëpileerd; heeft een duidelik lijnvormig litteken. Tarsus extirpatie wegens trichiasis.

Fig. 7 geeft ons een sagittale doorsnee door de geëxtirpeerde tarsus.

1. In fig. 3 valt ons direkt op een zwarte streep C . . .C. Dit is de bekende littekenstreep van Arlt (2). Bij oude trachoomgevallen met entropion ontbreekt zij bijna nooit. In de meeste gevallen ligt zij dicht bij de ooglidrand, een onderdeel van een centimeter van de huidmondjes van de klieren van Meiboom verwijderd; soms echter iets meer naar achteren. Als regel valt zij dus samen met de plaats, waar de vaatspruiten uit de arcus anterior superior, na de tarsus te hebben doorboord, zich ombuigen, om zich onder de retikulaire laag in de richting van de fornix konjunktivae verder voort te zetten.

Men moet zich echter niet voorstellen, dat dit litteken in alle oude gevallen van trachoom zoo scherp getekend is. Fig. 3 geeft ons een typies voorbeeld. Het komt vaak genoeg voor, dat er entropion en trichiasis optreden, terwijl er eenigszins diffuse littekens aanwezig zijn. Str. 258 bijv. Doch ook in dergelike gevallen is de neiging tot een ophoping van littekenweefsel daar ter plaatse duidelik aanwezig.

2. De twede verandering, die opvalt, zijn de afwijkingen aan de uitmondingen van de klieren van Meiboom. Normaliter worden zij gekend als een rij fijne witgele puntjes. In figuur 3 worden zij aangegeven door b. Zij zijn nu niet meer als puntjes doch als streepjes zichtbaar.

Het proximale eind van deze streepjes ligt niet meer in de huid, doch in het slijmvlies. Tevens monden de uitlozingsbuizen in haar geheel dichter bij de overgangsplooi uit. Zij liggen nu op een plaats, welke anders topografies door de konjunktivae palpebralis werd ingenomen.

3. De scherpe rechthoekige rand van de margo inferior is afgeplat.

Hij verloopt bij trachoma cicatriciale stomphoekig, zoo ongeveer als in fig. 1 het beneden voorste gedeelte van de tarsus.

4. Het integument, dat deze nu afgestompte margo inferior vormt, ziet er uit als slijmvlies, al is men meer geneigd dit op te vatten als zeer sterk verdunde huid. Het vertoont vaak uiterst fijne, op de ooglidrand loodrecht gerichte plooitjes, ARNTZ (3).

5. De afstand van de limbus palpebralis superior tot het buitenste gedeelte van de uitmondingen van de klieren van MEIBOOM (in figuur 3 door a aangegeven) is groter dan normaal.

6. De oogharen zijn naar binnen omgebogen. Hierdoor liggen zij vast tegen de cornea aan (T r i c h i a s i s).

7. De rijen van oogharen, die heel dicht bij elkaar geïmplanteerd moeten zijn (zooals in fig. 1 aangegeven), staan veel te ver van elkaar af. Vooral de binnenste rij is naar evenredigheid het sterkst naar de kant van de margo inferior verhuisd.

8. Enkele ooghaartjes staan parmantig, onafhankelik van de andere meer omgebogen en verder naar binnen. Vooral temporaal dicht bij de hoek van de oogspleet kunnen zij in een bosje sterker naar binnen staan.

Wanneer wij vervolgens de vervorming beschouwen proximaal van het litteken dan vinden wij :

9. Dat op het litteken naar achteren een strookje slijmvlies volgt, hetwelk met de tarsus innig verbonden, onverschuifbaar is, en als tarsusslijmvlies opgevat moet worden.

10. Daarop volgt (die in enkele gevallen ook dit stukje slijmvlies vervangt) een epitheellaag, zie d in fig. 3, welke de kenmerken heeft van overgangsplooi-slijmvlies. Het is als dusdanig kenbaar, doordat het in tegenstelling met het tarsale slijmvlies gemakkelik op de tarsus verschuifbaar is. Men kan dikwels met de nagel of met de sonde een plooi erin maken. In de twede plaats is het meer glanzend en blauwachtig van kleur ; en gaat, anders dan normaal, direkt zonder van kenmerken te veranderen in het slijmvlies van de overgebleven overgangsplooi over. Niet in alle gevallen is dit te bewijzen, daar in oude trachooms het slijmvlies van de fornix konjunktivae sterk meelijdt en soms geheel in littekenweefsel kan veranderen en daardoor zijn kenmerken verliest. Er zijn echter genoeg gevallen aanwezig, die hieromtrent geen twijfel laten.

Prof. STRAUB (25) heeft op dit verschijnsel het eerst de aandacht gevestigd en nauwkeurig beschreven. Wij putten hier vooral uit de door hem daar verstrekte gegevens.

11. De overgangsplooi is meestal sterk verkort. Dikwels verlopen ook hier kleine loodrecht om het litteken gerichte plooitjes, die zich aanspannen wanneer men het ooglid nog sterker ektropioneert. Deze verkorting kan in de uiterste gevallen zulk een graad bereiken, dat de overgangsplooi feitelik geheel verdwijnt. Het litteken wordt dan slechts door een smal laagje slijmvlies van de cornea gescheiden. De ooglidrand staat dan bijna met de cornea in verbinding.

12. De tarsus vertoont een schuitvormige uitholling. In bijna alle voorbeelden is deze echter slechts schijnbaar. De over de rand van de tarsus getrokken slijmvliesplooi vormt daar een verdikking, waardoor het midden van de tarsus aanvoelt alsof het dieper gezakt is.

Geheel anders is het aanzien van het floride trachoom, in zijn begin en hoogtepunt van ontwikkeling. Het makroskopiese beeld van de gezwollen konjunctiva met zijn talrike onregelmatige korrels, hyperaemie en afscheiding is te algemeen bekend om ze hier verder nog te bespreken.

Wanneer men een theorie over het entropion en trichiasis wil opstellen, zal zij de beschreven afwijkingen bevredigend moeten kunnen verklaren. Zij zal echter nog meer in overeenstemming moeten zijn met de histologiese veranderingen — met het mikroskopiese onderzoek.

De mikroskoop toch neemt bij de bestudering van deze zo fijne levensverrichtingen en gekompliceerde mechanismen de belangrikste plaats in. Hetgeen men daarmee vindt, zal veelal de doorslag moeten geven.

Mikroskopiese veranderingen.

De preparaten, die in onze verzameling voorkomen, kunnen wij verdelen in twee typen. Type I is het trachoom in zijn floride stadium. De tarsussen hiervan zijn verwijderd op de indikatie van Kuhnt (30) de z.g.n. Oost-Pruisiese indikatie.

Type II is het afgelopen, in littekenweefsel veranderde trachoom. Deze zijn geëxtirpeerd vanwege de trichiasis.

Echter slechts uit didakties oogpunt mag men dit onderscheid doorvoeren. Er bestaan geen twee afzonderlike vormen van het trachoom. Het floride stadium gaat, zoo kunstmiddelen het niet stuiten, ongemerkt over in het cikatricieele. In de kollektie preparaten komen alle overgangen voor.

Hier is het echter voor een goed begrip van de genese van de veranderingen wel nodig elk van deze typen uitvoerig te bespreken.

Type I.

Van het trachoom in zijn hoogtepunt geeft fig. 4 ons een overzicht. Het preparaat laat zich in twee delen scheiden. Beneden ligt de grootste, veel lichter gekleurde massa, die gevormd wordt door de tarsus. Deze is gemakkelik te herkennen door de klieren van MEIBOOM, die in zijn voorste helft gelegen zijn als ovale, met cellen opgevulde figuren, en door het witter gekleurde bindweefsel.

Op de tarsus ligt een veel donkerder gekleurde weefsellaag, die bijna de helft van de dikte van de tarsus bereikt. Zij wordt van de tarsus gescheiden door een vaatlaag, die rechts boven door de lange witte spleet wordt vertegenwoordigd. Deze weefselmassa is, zooals wij nader zullen ontleden, de epitheellaag met de sterk verbrede retikulaire laag.

Wij zullen deze afwijkingen nu systematies onderzoeken.

1. Epitheellaag.

De epitheelcellen zijn steeds gewoekerd. Str. 225 ; Str. 517 enz.

Fig. 5 (afkomstig van preparaat Str. 271) is een 78 malige vergroting van de epitheellaag, retikulaire en de daaraan grenzende tarsus. De vermeerdering van de epitheelcellen zijn rechts-boven goed te zien. De cellen zijn daar wel tienlagig in plaats van drie à vier geworden. In andere gevallen vormen zij papillairachtige uitwassen. Zij kunnen eveneens, in tegenstelling met hetgeen RAEHLMANN (24) beweert, ook massief naar binnen groeien, Str. 262. Evenals bij andere ontstekingen worden er epitheelcellen afgestoten al of niet gedegenereerd.

2. Retikulaire laag.

De veranderingen, die hierin optreden, zijn verreweg de belangrikste voor de genese van het proces, dat entropion en trichiasis veroorzaakt.

Fig. 5 geeft ook hiervan een juist beeld.

Het is afkomstig van een preparaat, waarvan in de ziektegeschiedenis opgetekend staat : patiënt v. L. Str. 271, oud 15 jaar, is hier op polikliniek behandeld geworden voor zeer hardnekkige konjunktivitis trachomatosus en steeds voortschrijdende pannus ; geen littekens. Op indikatie van KUHNT werd de tarsus geëxtirpeerd.

Deze figuur is in twee delen met verschillend aspekt verdeeld. Boven vindt men een gekorrelde massa, beneden overwegend vezels. De twee lagen zijn van elkaar gescheiden door in lengterichting verlopende witte,

langwerpige openingen, vanwaar dergelike loodrecht naar boven, dus naar de epitheellaag uitstralen. Deze lakunen zijn de vaten, die normaliter onder de retikulaire laag gelegen zijn en die wij in fig. 2 besproken hebben.

Vergelijken wij fig. 2 met fig. 5, dan bestaat er een groot verschil. Wij wezen in fig. 5 op het verloop van de bindweefselbundels van de tarsus ; hoe de vertikale bundels, welke beneden te voorschijn komen, zich ombuigen in het horizontale systeem. In fig. 5 bestaat hetzelfde beeld. Door de minder sterke vergroting is dit niet zoo duidelik te onderscheiden ; toch ziet men ook hier van beneden vertikaal de vezels naar boven verlopen om zich onder de genoemde vaten in horizontale richting om te buigen. Tot zover bestaat er dus geen groot verschil. Vergelijken wij nu hetgeen boven de vaatlaag gelegen is met elkaar. In fig. 2 lagen daar de retikulaire laag en een laag van epitheelcellen (de andere lagere epitheelcellen waren afgestoten). In fig. 5 is boven aan de omtrek een gedeelte van de epitheellaag nog zichtbaar.

Hetgeen dus tussen de epitheellaag en de horizontaal gerichte bundels van de tarsus gelegen is, kan niets anders zijn dan de enorm verdikte retikulaire laag.

Wij vinden dus als een belangrik verschijnsel — zeer sterke verbreding van de retikulaire laag.

In fig. 4 wordt deze laag gevormd door de gekorrelde zwarte massa en bereikt zij de helft van de dikte van de tarsus : d. w. z. ruim zes maal haar normale breedte.

De retikulaire laag bedraagt toch niet meer dan 1/10 van de tarsusbreedte. Nog sterker is die toename in fig. 5. Fig. 5 is een driemaal kleinere vergroting dan fig. 2. Om de retikulaire lagen met elkaar te vergelijken moeten wij ons dus die in fig. 5 driemaal groter voorstellen. Deze wordt dan niet 5 cM doch 15 cM breed.

Een toename van tien tot twaalf maal is dan ook geen zeldzaamheid. Dit is mogelik omdat de vezels zoo losmazig zijn.

Waardoor ontstaat deze verbreding?

Hiertoe dragen verschillende momenten bij :

Ten eerste de trachoomkorrels. In figuur 5 liggen er verschillende op doorsnee. Deze korrels bestaan uit een grote hoeveelheid epitheloïde cellen, die in het midden gelegen zijn met enkele „Korpenchen zellen" (Leber). Deze laatste worden door Pick (21) voor phagocyten, door Addario (1) voor grote bindweefselcellen, door andere weer voor trachoomparasieten en wel protozoën gehouden. Wij gaan hier op deze

strijdvraag niet verder in, daar het geen verband houdt met ons eigenlik onderwerp.

Om de epitheloïde cellen ligt een rand van lymphocyten, enkele mono- en polynukleaire leukocyten. Naar buiten wordt de follikel afgesloten door een bindweefselomhulsel, dat gevormd wordt door de vezels van het retikulaire laagje, welke door de druk van binnen als gevolg van het groter worden van de follikel op elkaar geperst zijn.

Ten twede wordt de verdikking veroorzaakt door het naar binnen groeien van de epitheellaag als een geheel. Er ontstaan daardoor de klieren (pseudo) van BERLIN—IWANOFF.

Op nog andere wijzen kunnen er diepe epitheelkrypten in de retikulaire laag ontstaan. Wanneer de trachoomfollikel berst en zijn inhoud naar buiten ontlast, dan ontstaan er inzinkingen, die bekleed zijn met epitheloïde cellen, die van de epitheelcellen niet te onderscheiden zijn.

Gaan er door de bersting van de follikel veel epitheloïde cellen ten gronde, dan bestaat er nog de mogelikheid, dat de epitheel sekundair naar binnen groeit om de wondvlakte te helpen bedekken. RAEHLMANN (24) meent echter onjuist, dat dit de enige manier is waarop er epitheelklieren ontstaan.

Ten derde ontstaat de verbreding door vermeerdering van de bindweefselvezels en cellen (ADDARIO (1)) van de retikulaire laag, en door een diffuse infiltratie van epitheloïde cellen en lymphocyten. Deze brengen ook zonder de aanwezigheid van trachoomkorrels een verdikking teweeg zooals in Str. 256 goed te zien is. De trachoomkorrel kan daarom niet als het essentieele van trachoom beschouwd worden; zie RAEHLMANN (22).

Ten vierde geschiedt deze weefselwoekering door de nieuwvorming van tallose vaatjes. In fig. 5 zijn ze te zien als witte, lijnvormige streepjes, die loodrecht door de gekorrelde laag naar boven verlopen. Zij nemen hun oorsprong uit de subretikulaire vaatlaag. Het gehele weefsel wordt er mee doordrenkt. Tussen de follikels, of in de follikels opstijgende tot onder het epitheel, vertakken zij zich en vormen een vaatrijk net.

Vatten wij dus samen, dan wordt de enorme verbreding van de retikulaire laag in het leven geroepen door:

de trachoomkorrels met de daarbij behorende elementen;

de epitheelinstulpingen;

diffuse infiltratie van epitheloïde cellen, lymphocyten en andere zwerfcellen;

nieuwvorming van vaten;

en geringe toename van de bestaande fixe bindweefselcellen.

3. **Veranderingen aan de tarsus.**

Deze zijn veel geringer, en maken geheel de indruk van een kollaterale ontsteking.

Er bestaat oedeem en lichte proliferatie van de bindweefselcellen; woekering van de vaatendotheliën en vergroting ervan, waardoor in de tarsus talrike streepvormige figuren ontstaan; ophoping van lymphocyten om de vaten en lichte veranderingen aan de klierelementen.

Type II.

Een geheel ander beeld wordt geleverd door het twede type: het in littekenweefsel veranderde trachoom. Uit de pathologies-anatomiese preparaten zou men niet zonder meer kunnen afleiden, dat dit eenzelfde afwijking is met de eerst behandelde.

Fig. 7 geeft ons er een overzicht van. Het is de fotografie van de tarsus van de patiënt, van wie fig. 3 het omgekeerde ooglid aanschouwelik voorstelde, dus van Str. 244. Klinies bestond er een typiese littekenstreep van Arlt.

Algemene beschrijving.

De topografie is dezelfde als in fig. 4: sagittale doorsnee door konjunktiva en tarsus; rechts het voorste gedeelte, dat grenst aan de oogspleet, links het achterste deel het dichtste bij de overgangsplooi gelegen.

De epitheellaag is als een zwarte streep te zien, daarop volgt een laag met overwegende horizontaal gerichte bindweefselbundels. Deze is de sterk verdikte retikulaire laag, met de horizontale laag van de tarsus. Naar beneden volgt hierop de vertikale laag van de tarsus met de kysties en vettig gedegenereerde klieren van Meiboom, als witte, ronde trossen te zien.

Rechts boven vertoont het preparaat eenigszins fladdervorm. Dit is gedeeltelik een artefakt, ontstaan door de bewerking.

Detailbeschrijving.

1. **Epitheellaag.**

De epitheellaag, gelegen in het achterste gedeelte, vertoont een regelmatiger struktuur dan die dichter bij de ooglidrand. Hier zijn de meeste epitheelcellen verdwenen, vervangen of doorgroeid door bindweefselvezels. Het achterste gedeelte wordt hier waarschijnlik gevormd door overgangsplooi-epitheel, terwijl het voorste de rest is van de eigenlike op de tarsus gelegen epitheellaag. Hierop wijzen ook de veranderingen in de hierop volgende laag:

2. **Retikulaire (adenoïde) laag.**

Deze vertoont een geheel ander beeld dan in type I. De sterke infiltratie van epitheloïdecellen, zwerfcellen; de epitheelwoekeringen en pseudo-klieren van Berlin-Iwanoff; de talrike nieuwgevormde vaatjes zijn alle sterk verminderd of geheel verdwenen. In de plaats hiervan is een dikke plaat nieuwgevormd en cikatricieel veranderd bindweefsel gekomen. In fig. 7 strekt het zich uit van de epitheellaag tot bijna aan de vertikaal gerichte tarsusvezels, en bereikt dus goed 1/3 van de tarsusbreedte.

De vezels zijn gericht naar een punt zoowat in het midden van de tarsus gelegen (in fig. 7 het donkerder gekleurde gedeelte). Aan de kant van de overgangsplooi hebben deze vezels een horizontaal verloop, naar de ooglidrand een schuiner (te beoordelen naar de spleten tussen de bindweefselbundels gelegen).

De sterkste kondensatie van bindweefselvezels vonden wij ook in andere preparaten op een plaats, die overeenkomt met c—c in fig. 3. De andere nieuwgevormde bindweefselvezels zijn dan eenigszins daarheen gericht. Bij zeer sterk ontwikkelde klieren van Berlin-Iwanoff wordt dit verloop vaak onderbroken en in de war gebracht.

3. **Tarsus.**

Deze vertoont ook hier de minste veranderingen. Toch kunnen deze nog vrij belangrik zijn. De tarsus kan in zijn geheel wat samengedrukt zijn, aan zijn voorvlakte (horizontale laag) iets geschrompeld. Een heel enkele keer (Str. 409) is hij verkromd door een samentrekking van de retikulaire laag en zijn horizontale bundels. Die verkromming is echter niet belangrik en bereikt in Str. 409 haar maximum. Daar bedraagt zij echter nog geen 45°. Zij maakt overal de indruk niet primair te zijn doch sekundair aan de genoemde veranderingen van de retikulaire laag.

De infiltratie om de vaten en de woekering van de endotheelcellen hebben geleid tot een obliteratie van de meeste vaten. Ook dit is in het voorste gedeelte van de tarsus sterker uitgesproken.

De bindweefselcellen en vezels in de tarsus zijn vermeerderd. De horizontale vezels verbinden ook hier de tarsus geleidelik met de retikulaire laag. Zij bewaren in de meeste preparaten haar oorspronkelike rangschikking. In enkele gevallen wordt er een meer schuin vezelverloop gevonden, gericht naar de plaats waar de bindweefselkondensatie in de retikulaire laag het meest is voortgeschreden. In fig. 7 vooral rechts te zien.

De andere veranderingen in de tarsus zijn voor de kennis der genese

van het entropion en trichiasis van minder belang. Wij vestigen hier slechts de aandacht op de vettige en kystiese degeneraties van de klieren van MEIBOOM in fig. 7.

Deze veranderingen, die wij hier beschreven hebben, komen met een bijna aan zekerheid grenzende mate van waarschijnlikheid ook voor in dat gedeelte van het ooglid, waardoor de ooglidspleet wordt gevormd. Hierdoor zullen de spierbundels van de musculus Riolani, die gelegen zijn beneden de uitmondingsbuizen, atrofiëeren en door bindweefsel vervangen worden.

De subepitheliale laag zal ook hier de sterkste verandering ondergaan, doch hoe verder van de margo anterior inferior verwijderd, des te geringer de afwijkingen zullen zijn.

Eigen beschouwing over het ontstaan van trichiasis en entropion.

Niettegenstaande de vele verklaringen, welke reeds voor dit verschijnsel gegeven zijn, wagen wij toch een eigen theorie, gebaseerd op de beschreven afwijkingen, er op na te houden. Met HENLE zeggen ook wij „Der Tag der letzten Hypothese wäre auch der Tag der letzten Beobachtüng.''

Uit onze makroskopiese en mikroskopiese gegevens hebben wij ons de volgende voorstelling gevormd van het tot stand komen van entropion en trichiasis.

De aetiologiese momenten van het trachoom dringen het ooglid binnen door het konjunktivale epitheel. Zij (waarschijnlik amoebeachtige mikro-organismen) verspreiden zich in de retikulaire laag en vermeerderen zich daar. Om deze amoeben (?) heeft er een woekering en een min of meer koncentriese rangschikking plaats van epitheloïde cellen. Deze laatste zijn afkomstig van de epitheelcellen van de epitheellaag zelve en de verspreide epitheelcellen in de retikulaire laag (Zie fig. 2, en Str. 280). Echter kan er ook een diffuse woekering van de in de retikulaire laag gelegen epitheelcellen optreden. In dit geval komt het niet tot de ontwikkeling van een trachoomkorrel. Heeft dit wel plaats, dan leggen zich om de koncentries gerangschikte epitheloïdecellen een paar lagen lymphocyten aan. De betekenis der lymphocyten is hier dezelfde als bij andere ontstekingen ; eveneens de aanwezige leukocyten en plasmacellen.

Van uit de beschreven subretikulaire vaatjes groeien er nu talrike vaatspruitjes (fig. 5) tussen de trachoomkorrels naar de oppervlakte. Deze kapillairen kunnen ook de trachoomkorrels binnen dringen. Deze vaatvorming heeft waarschijnlik plaats als een reaktie op een prikkel uitgaande van chemotropiese stoffen, in de retikulaire laag opgehoopt. Zij is analoog aan de vaatvorming in de cornea bij pannus trachomatosus ; wat echter nog niet wil zeggen een overeenkomstige pathologiesanatomiese verandering van de cornea.

Er heeft tevens vermeerdering van de fixe bindweefselcellen plaats en een daarmee gepaard gaande nieuwvorming van vezels, ADDARIO (1).

Door deze momenten heeft er een enorme verdikking plaats van de retikulaire laag.

De tarsus vooral in zijn diepere lagen is veel minder aangedaan. Zij maken meer de indruk van een kollaterale ontsteking. Slechts in enkele gevallen is zij aanzienlik.

Nadat het proces zijn hoogtepunt heeft bereikt treden er regressieve veranderingen op. De epitheloïdecellen in het midden van de trachoomkorrel degenereren, de lymphocyten en plasmacellen verdwijnen.

Zoo de trachoomkorrel haar inhoud naar buiten heeft uitgestoten, treedt er een epithelisatie van de gevormde lakunen op.

De endotheelcellen van de nieuwgevormde vaten treden op als endothelogene fibroblasten ; in overeenstemming met de zienswijze van Addario (1) en Saemisch (28). Eveneens treedt er een lichte proliferatie van fixe bindweefselcellen op, doch deze is van weinig belang in vergelijking met het eerste moment ; dus in tegenstelling met Pick (21) en Greeff (10). De lymphocyten (Raehlmann (24) meent van wel) nemen geen deel aan de organisatie.

De fibroblasten begeven zich niet alleen in de ruimte, tussen de trachoomkorrels gelegen, doch zij dringen deze ook binnen. Heel spoedig treedt er een kondensatie van deze nieuwgevormde bindweefselcellen op. De retikulaire laag wordt daardoor dunner. Hand in hand met dit samentrekkingsproces van het nieuwgevormde bindweefsel, ontwikkelt zich zijn retraherende eigenschap. De aangrenzende delen worden daardoor in de richting van de bepaalde retraktiecentra getrokken.

Deze retraktiecentra zullen daar ontstaan, waar het nieuw gevormde bindweefsel een vaster steun vindt, en daar waar de gevormde vezels het eerst en meest ontwikkeld worden. Om twee oorzaken zullen deze gelegen zijn dicht bij de ombuigingsplaats van de subretikulaire vaten uit de arcus anterior superior (Zie fig. 1, ± 1 cM van de onderste ooglidrand verwijderd).

Ten eerste, omdat de vaten daar met het vaster tarsusweefsel verbonden zijn, en daar dus een vaster steun hebben ; en ten twede omdat de cirkulatie daar het krachtigst is. Men kan dus verwachten, dat de nieuwvorming van vaatspruiten en daarmee de sekundaire bindweefselvorming, daar het sterkst zal zijn uitgesproken.

Deze uittredingsplaats van de subretikulaire vaten is gelegen op een lijn, die varieert van een paar millimeters tot een halve centimeter van de onderste ooglidrand. Op deze lijn zal er dus een langzame ophoping van bindweefselvezels plaatsvinden. Hier moet zich dus een litteken-

streep ontwikkelen. Deze streep komt nu werkelik overeen met de bekende littekenstreep van ARLT.

Straalsgewijze daarheen gericht heeft er een verkorting en opschuiving van de nieuwgevormde bindweefselvezels plaats. Sekundair volgen de andere weefsels deze verplaatsing.

Fig. 6 geeft ons een doorsnee in de buurt van deze littekenstreep van ARLT. Rechts-boven op de plaats van het litteken ziet men de bindweefselvezels sterk opgehoopt en gekondenseerd; terwijl links de retikulaire laag nog opgepropt is met infiltratiecellen en trachoomklieren. Tussen deze retikulaire laag en de horizontale laag van de tarsus liggen vijf dwarse doorsneden van de subretikulaire vaten. Ook hier stralen er van uit deze vaten tallose spruiten de retikulaire laag binnen. Op deze vaten volgt naar beneden de horizontale laag van de tarsus, en daarop de vertikaal gerichte bindweefselbundels met beneden een paar klieren van MEIBOOM op dwarse doorsnee.

De vezels van de retikulaire laag zullen nu met de daarmee innig verbonden epitheellaag sterker samengetrokken worden dan de tarsus. Ten eerste omdat deze laag door haar lossere bouw voorbeschikt is voor een spoediger verkleining en opschuiving, en ten twede omdat het proces daar het ergst gewoed heeft. Wij hebben gezien hoe er daardoor veel meer nieuwgevormd bindweefsel in latere stadia voorradig is, waarvan de vezels naar een bepaald punt gericht zijn.

In figuur 6 hebben wij dit beschreven en de aandacht erop gevestigd hoe dit bindweefsel zich tot een machtige streng ontwikkeld heeft. Deze moet in staat zijn zeer aanzienlike veranderingen teweeg te kunnen brengen.

Deze veranderingen zullen nu naar twee kanten het meest zijn uitgesproken : in een vlak gelegen v ó ó r, en een gelegen á c h t e r het retraktiecentrum ; dus in dat gedeelte van het ooglid, dat zich uitstrekt van de littekenstreep van ARLT naar de bovenste ooglidrand, en in dat gedeelte, hetwelk gelegen is van die streep naar de overgangsplooi.

Wij zullen elk afzonderlik bespreken.

Het mechanisme, dat aan deze veranderingen ten grondslag ligt, is echter in wezen voor beide hetzelfde.

Veranderingen achter de Arlt'se littekenstreep.

De inkrimping van de retikulaire laag heeft een samenschrompeling van de epitheellaag ten gevolge. Dit wordt nog gemakkeliker gemaakt door de samentrekking van bindweefselvezeltjes, welke tussen de epitheelcellen ingegroeid zijn. Daar het retraktiecentrum op zijn plaats blijft, wordt de epitheellaag met de retikulaire laag naar voren gehaald. Ook de overeenkomstige horizontale laag van de tarsus, en de vertikale laag zal deze werking ondergaan. Daar de vezels echter veel kom-

pakter struktuur hebben, en er veel minder nieuwgevormde zijn, zal de verplaatsing hier veel geringer zijn. Vooral de vertikale laag en bovenste horizontale laag van de tarsus wordt weinig vervormd. Hierdoor wordt het achterste gedeelte van de tarsus ontbloot van zijn oorspronkelik slijmvlies. Dit wordt vervangen door het daaraan grenzende slijmvlies van de overgangsplooi. Sekundair wordt dit met zijn submukosa over de tarsus gehaald. Mikroskopies is het nauweliks te onderkennen van het tarsusslijmvlies, daar zijn submukosa ook steeds fibreus veranderd is en geleidelik in de retikulaire laag overgaat. Klinies echter kan het gediagnosticeerd worden in de typiese gevallen door zijn meerdere verschuifbaarheid.

Deze opschuiving heeft nu de verkorting van de overgangsplooi ten gevolge en veroorzaakt de streepvormige plooitjes van het ooglid bij maximale ektropionering ervan. Het slijmvlies spant zich sterker dan normaliter en de riffeltjes zijn daarvan de uitdrukking.

De overgetrokken overgangsplooi verklaart ook voor een deel de schuitvormige uitholling van de tarsus. Gedeeltelik kan zij veroorzaakt worden door de retraktie van de horizontale vezels aan zijn periferie; in hoofdzaak echter is zij een verdikking van het overgangsplooi-slijmvlies. Bij bidigitale palpatie verkrijgt men de schijnindruk, alsof die verdikking alleen de tarsus toebehoort.

De veranderingen gelegen naar de ooglidspleet.

Deze zijn voor ons tema van het meeste belang. Zij zijn echter meer samengesteld door de ingewikkelde bouw van dit gedeelte van het ooglid. De studie ervan is onnauwkeurig, omdat de ooglidrand met de voor ons onderzoek zoo gewichtige implantaties van de oogharen met de operaties niet worden meegenomen.

Uit het makroskopiese beeld, en uit de veranderingen van het wel geëxtirpeerde deel laten zij zich echter ook bevredigend verklaren.

1. Verkorting van de epitheellaag, gelegen tussen het litteken en de huidmondjes der klieren van Meiboom.

Ook hier wordt de retraktiekracht overgebracht door de samentrekkende retikulaire laag. Evenals naar de overgangsplooi wordt het nieuwgevormde bindweefsel ook hier verkort in de richting van het retraktiecentrum. De vezels, die gelegen zijn dicht bij de genoemde ombuigingsplaats van de subretikulaire vaatjes, helpen het streepvormige litteken van Arlt vormen.

De epitheellaag, die tussen het litteken en de slijmvliesmondjes van de klieren van Meiboom is gelegen, wordt mede zeer sterk versmald. In fig. 3 is zij bijna geheel verdwenen. Deze schrompeling ervan geschiedt door de retraktie van de oppervlakkig gelegen vezels van de retikulaire laag, en door nieuwgevormde vezeltjes, die ook hier tussen de epitheelcellen zijn gedrongen.

Zoo hier dezelfde anatomiese verhoudingen bestonden als bij de overgangsplooi, dan moest het huidslijmvlies van de intermarginale zoom in zijn geheel, zonder veel omvorming, naar achteren verschoven worden en de plaats innemen van de geschrompelde konjunktiva palpebrae.

Dit is echter niet het geval.

Wij hebben er op gewezen, hoe de epitheellaag hier op twee plaatsen vaster met haar onderlagen is verbonden ;

a. door de uitlozingsbuizen van de klieren van Meiboom ;

b. door de wortels van de ooghaaren.

Op deze twee plaatsen zullen epitheel- en retikulaire laag dus door deze vastere verbinding belemmerd worden in haar plaatsverandering. Ook de retikulaire laag ; want deze legt zich hier, niet anders dan bij het tarsale slijmvlies, eenerzijds vast tegen de epitheelcellen, anderzijds niet minder hecht tegen het tarsusweefsel aan. Pas eerst in de bovenste helft van de intermarginale zone treedt het spierweefsel in de plaats van de tarsus en vormt een lossere onderlaag. Hier zal dus de epitheellaag met de submukosa gemakkeliker verschuifbaar zijn. Een verschuifbaarheid, waaraan echter door de implantatie van de cilien bij de bovenste ooglidrand perk is gesteld.

2. Afronding van de onderste ooglidrand.

Deze anatomiese biezonderheden beheersen de veranderingen, die hier optreden.

Vooraf moeten wij nog op een andere misvorming wijzen n.l. de afronding van de onderste ooglidrand. De spierbundels van de musculus Riolani, die de ooglidrand opvullen, worden, voor zover zij nog niet door het trachoomproces atrofies geworden zijn, naar binnen en achteren getrokken door de schrompelende retikulaire laag. Bestaat er reeds atrofie ervan, dan zal deze op zich zelf reeds afplatting van de ooglidrand geven, en de genoemde werking van de retikulaire laag, en de begeleidende inkrimping van de epitheellaag, nog vergemakkeliken.

3. Veranderingen aan de klieren van Meiboom.

a. In fig. 3 hebben wij gezien hoe de huidmondjes van de uitlozingsbuizen van de klieren van Meiboom niet meer ronde openingen zijn doch een rij gleufjes.

Deze vervorming gaat aldus in zijn werk : de retraktiekracht doet zich natuurlik ook op de meer afgelegen delen gevoelen. Hoe verder echter die delen van haar centrum gelegen zijn, des te geringer is haar invloed.

Op het onderste gedeelte van de uitlozingsbuizen werkt dus een forser kracht dan op de bovenste helft. Hieruit volgt, dat het onderste gedeelte sterker zal uitgerekt worden, wat natuurlik de spleetvorm ervan teweeg moet brengen. Er bestaat echter ook nog een ander moment, waardoor de onderste helft van de huidmondjes en uitlozingsbuizen zich in meerdere mate naar de littekenstreep verplaatst.

De uitlozingsbuizen liggen als een rij pallisaden tussen het onderste en bovenste gedeelte van de intermarginale zoom. De vezels van de retikulaire laag, welke van onderen naar boven gaan, stuiten voor een groot gedeelte op deze palissaden af. Slechts een gedeelte dringt er tussen door om de retikulaire laag te vormen en zich tegen het bovengedeelte van de buizen vast te zetten. Aan de onderkant is dus een groter hoeveelheid vezels gelegen dan aan de bovenkant. Treedt er retraktie van vezels op dan zal ook daardoor het onderste gedeelte van de huid-slijmvliesmondjes sterker uitgerekt worden.

b. Er heeft echter niet alleen een uitrekking van de huidmondjes plaats, doch de uitlozingsbuizen worden in haar geheel naar het litteken verplaatst. Het is toch duidelik, dat hier twee bewegingen zullen plaats grijpen : een de genoemde uitrekking ; doch tegelijkertijd zal er een verplaatsing in toto plaats hebben, omdat hetgeen boven de uitlozingsbuizen gelegen is geen vast steunpunt biedt. Hierdoor komen de klieropeningen op een plaats gelegen, die normaliter wordt ingenomen door het slijmvlies van de konjunktiva palpebralis. Zij monden dus als het proces voltooid is uit op de plaats waar de subretikulaire vaatjes uit de diepte te voorschijn komen. Zie fig. 7.

c. Daar de tarsus veel minder is aangedaan en door zijn vastere struktuur veel minder vervormbaar is dan de retikulaire laag en geschrompelde epitheellaag zal het intertarsale gedeelte van de klieren van Meiboom over veel geringer afstand verschoven worden. Zij vinden namelik in de tarsus een vast steunpunt. Het gevolg is, dat de uitlozingsbuizen, die onder de invloed van de retikulaire laag en het horizontale systeem van de tarsus staan, sterk naar beneden omgeknikt worden.

De verstopping van de klieren van Meiboom, die vaak bij trachoom voorkomt, zal wel voor een deel hierdoor veroorzaakt worden.

4. Het ontstaan van entropion.

Deze uitrekking, verplaatsing en ombuiging naar binnen zullen zich ook op de bovenste helft van de intermarginale zone, op de bovenste ooglidrand en daardoor op het gehele voorste gedeelte van het bovenste ooglid uitstrekken. Daar deze genoemde delen stevig door de retikulaire

en slijmvlieslaag met de uitlozingsbuizen verbonden zijn, en zij noch aan de losse spiervezels van de musculus orbicularis, noch aan de zeer verschuifbare huid een houvast hebben, zullen zij mede omgebogen worden. Het voorste gedeelte van het bovenste ooglid wordt daardoor naar binnen opgeschoven en gedraaid ; dit wil dus zeggen, dat aldus entropion is gevormd.

5. **De genese van het trichiasis.**

Het is duidelik, dat deze momenten, welke aanleiding hebben gegeven tot een ombuiging van de ooglidranden, tevens ook de ooghaartjes zullen naar binnen keren.

Entropion wil dus, enkele zeldzame gevallen uitgezonderd, zeggen min of meer uitgesproken trichiasis.

Er zijn echter ook nog andere invloeden, die evenzeer als de reeds besproken van belang zijn voor de vervormingen van de oogharen. Wij zullen deze nauwkeuriger ontleden.

Verbreding van de intermarginale zoom.

a. Wij hebben er op gewezen hoe de kracht, die zoo sterke veranderingen aan de zoo betrekkelike vaste massa als de uitmondingsbuizen en onderste ooglidrand heeft teweeg gebracht, zich ook hogerop zal doen gevoelen. Het huidslijmvlies (fig. 1), gelegen tussen de klieropeningen en de bovenste ooglidrand, werd daardoor uitgerekt. Dit zal alleen dan kunnen plaatsvinden wanneer de kracht, zooals wij in onze redenering verondersteld hebben, een afstandswerking bezat ; dat zij dus overgebracht wordt langs de intakte vezels van de retikulaire laag van de intermarginale zone, sekundair dus aan de retraktie van de vezels, gelegen achter de uitlozingsbuizen.

b. De vezels van de intermarginale zone, gelegen boven de uitlozingsbuizen van de klieren van Meiboom zijn echter niet altijd intakt. Eveneens als de tarsus worden zij ook kollateraal ontstoken. Nieuwe vorming van bindweefsel zal ook daarin plaatsvinden en dus samenschrompeling. Bij de genoemde momenten voegt zich dus nog : een verkorting van de intermarginale zoom door de retraktie van de daar gelegen bindweefselvezels. De bovenste ooglidrand en de oogharen zullen ook daardoor naar de kant van de cornea verplaatst worden. En daar de epitheellaag met de retikulaire laag door het ontbreken van de tarsus een veel losser onderlaag heeft, zal een betrekkelik geringe retraktiekracht reeds aanzienlike verplaatsing ten gevolge hebben. Makroskopies vindt men ook vaak bij de trachoompatiënten geen verbreding doch versmalling van de intermarginale zoom.

Veranderingen van de oogharen.

a. Wij zagen, dat de onderlinge afstand tussen twee rijen oogharen groter werd; terwijl de meest naar beneden gelegen rij naar evenredigheid verder verhuisd is. Hetzelfde mechanisme als bij de intermarginale zone werkt ook hier. Ook hierop kunnen de twee krachten werken; de afstandswerking van de verderaf gelegen retraherende bundels, die overgebracht wordt door daarmee samenhangende gezonde vezels, en de retraherende werking van deze laatstgenoemde vezels zelve, zoo ze ontstoken zijn. Beide werken op de dichtstbij gelegen rij oogharen sterker dan op de verder af geplaatste. De onderste rij oogharen moet dus verder van de andere verwijderd worden. Daar de oogharen niet goed afgebakende rijen vormen, zal die verplaatsing niet zoo regelmatig geschieden.

b. Daar de oogharenwortels vrij diep het ooglid binnendringen, liggen zij verscholen achter de spierbundels, welke laatste door het trachoom proces niet worden aangetast. Daar de oppervlakkige lagen het sterkst worden veranderd, zal het oppervlakkig gelegen gedeelte van de ooghaartjes sterker vervormd worden. Er zal daardoor (analoog aan de uitlozingsbuizen) ook hier een omknikking plaats kunnen hebben. De wortels veranderen heel weinig van plaats, terwijl de oogharen toch bijna rechthoekig worden omgebogen.

c. Deze eigenaardigheid helpt nog een ander verschijnsel verklaren. Men ziet vaak bij trachoomlijders, dat enkele haartjes eigenzinnig, zoo op hun eentje, veel sterker dan hun kameraden zijn omgebogen.

Dit nu kan plaats hebben op de pasgenoemde wijze. Het zou echter ook kunnen, dat enkele bindweefselvezeltjes, die om die ooghaartjes gelokaliseerd zijn, zich sterker samentrekken dan andere in hun nabijheid; of dat zij sekundair sterker aangetrokken worden door samenkrimpende vezeltjes dichter bij de konjunktiva palpebrae gelegen en waarmee zij in verbinding staan.

In zoo een fijn mechanisme als de bindweefselretraktie kan men ook de allersubtielste nuancen verwachten.

d. Er rest ons nog een ander verschijnsel te verklaren. Men ziet vaak temporaal een bosje oogharen sterker naar binnen gekeerd dan de rest. Het ligt daar, waar de klieren van Meiboom spaarzamer worden, wat te zien is doordat de slijmvlies-huidmondjes temporaal verminderen.

Wij hebben erop gewezen hoe de uitlozingsbuizen door haar palissadenrangschikking een zekere barrière vormen voor de retraktiekracht, waarop deze voor een deel afstuitte en de vervorming van de huidmondjes

teweeg bracht. Wanneer nu deze palissaden ijler worden of verdwijnen zal dus ook deze komponent gebruikt worden om hogerop gelegen veranderingen in het leven te roepen. Tevens zullen er meer retraherende vezeltjes de intermarginale zone binnendringen. Het is klaar, dat de temporaal gelegen ooghaartjes dus krachtiger zullen worden aangegrepen.

De ombuiging van de ooghaartjes temporaal komt niet altijd voor; doch het trachoomproces is niet altijd gelijkmatig over de binnenvlakte van het ooglid verspreid. Het zou dan ook op een individueele variatie van de lokalisatie van de klieren van MEIBOOM kunnen berusten.

6. Aandeel van de tarsus.

Ten slotte komen wij aan het aandeel, dat de tarsus in dit proces heeft.

Ook hij ontkomt niet aan de invloed van de samentrekking van het nieuwgevormde bindweefsel. Door zijn vaster struktuur en geringer lesies is hij echter niet aan zoo uitgesproken misvormingen onderhevig.

Deels door de verkorting van de retikulaire laag, deels door die van zijn horizontaal verlopende bundels, wordt hij (fig. 7) aan zijn voor- en achtervlakte licht omgekruld. Een verkromming, die in de ergste gevallen niet meer dan 50° bedraagt. Dit heeft voor het tot stand komen van entropion en trichiasis echter niet veel te betekenen. De richtingsverandering van de oogharen toch bereikt in vele gevallen de 90° en meer. Lang voordat er zulk een graad van verkromming van de tarsus is ontstaan, zullen de besproken momenten reeds entropion en trichiasis veroorzaakt hebben.

Zoo het proces primair in de tarsus zetelde of daar de overhand had, zou de tarsus in aanmerking kunnen komen. Dit gebeurt, zoo ooit, alleen in de hoogste uitzondering. Wij hebben dus niet eerst tarsusverkromming en dan entropion; doch eerst entropion en later in de extreemste gevallen pas belangrike tarsusverkromming.

Wel wordt het centrum van de tarsus door de bindweefsel-retraktie kompakter ook door de samenschrompeling van zijn vertikaal verlopende bundels. Hierdoor kan de tarsus in latere stadia kleiner worden. In de genese van het trichiasis speelt ook dit echter geen belangrike rol.

De aanwezigheid van de tarsus is echter niet onverschillig voor de progressie van genoemde verschijnselen. Hij vormt een vast fondament voor het daarop gelegen schrompelende nieuwgevormde bindweefsel. Het littekenweefsel van ARLT vindt dus een vaste steun aan de subretikulaire vaatjes om hun ombuigingsplaatsen. Deze zijn op de tarsus geïmplanteerd. Door hen en het daarom gelegen veranderde bindweefsel vindt dus het littekenweefsel een steun, ook in de tarsus.

Bij de terapie zal dus met dit verschijnsel rekening gehouden moeten worden.

Samenvatting.

Het entropion en trichiasis komen beknopt samengevat aldus tot stand :

1. Vooral in de retikulaire laag wordt een zeer grote hoeveelheid bindweefsel gevormd, die gaat schrompelen.

2. Deze retraherende bindweefselvezels vinden een vast steunpunt aan de ombuigingsplaats van de subretikulair gelegen vaatjes.

3. Om dit steunpunt koncentreren zij zich geleidelik, en vormen zoodoende een streepvormig litteken, dat verloopt van nasaal naar temporaal ; overeenkomstig dus met de lijnvormige rangschikking van de genoemde ombuigingsplaatsen.

4. Van uit dit litteken als retraktiecentrum, werken er krachten naar achteren, die de opschuiving van de overgangsplooi in de richting van de ooglidspleet bewerkstelligen.

5. Eveneens gaan er naar de voorste ooglidrand dergelike krachten, welke langs en door de zich verkortende nieuwgevormde bindweefselvezels tot stand komen.

6. Deze hebben tweeërlei werking ; de delen, waaraan zij insereren, werden uitgerekt, doch zij worden tevens naar het litteken in hun geheel verplaatst, evenredig aan de verkorting van deze vezels.

7. Hierdoor worden de huidmondjes van de klieren van MEIBOOM niet alleen uitgerekt, doch met de uitlozingsbuizen in hun geheel in de richting van de overgangsplooi omgebogen, naar achteren, en ook iets tarsaalwaarts verplaatst. Een beweging, die, hoewel in veel geringer mate, ook door het daaraan grenzende deel van de tarsus wordt meegemaakt.

8. Ook de intermarginale zone met de bovenste ooglidrand ondergaat een dergelike verandering. Zij worden uitgerekt, en door de zich verkortende bindweefselvezeltjes in de richting van de onderste ooglidrand meegesleept.

Deze verplaatsing beneden-binnenwaarts kan hier door een geringer kracht teweeg gebracht worden, daar op de retikulaire laag hier geen vaste tarsus, doch het veel losser gebouwde spierweefsel is gelegen.

9. Het voorste gedeelte van het ooglid moet noodwendig in zijn geheel de resultaten van deze veranderingen meemaken. Het zal dus deze ombuiging en verplaatsing naar beneden-achter passief volgen, omdat het noch aan de musculus orbicularis, noch aan de zo zeer verschuifbare huid enige steun vindt.

Dit wil dus zeggen, dat er entropion is ontstaan.

10. Ook de oogharen, die op de bovenste ooglidrand geïmplanteerd zijn, moeten deze beweging dus meemaken. Zij worden daardoor naar beneden omgebogen en dichter naar de cornea opgeschoven. Hierdoor is het tot stand komen van trichiasis ingeluid.

11. Doordat de ciliënwortels diep achter de intakte spiervezels verscholen liggen, worden hun oppervlakkig gelegen gedeelten sterker verplaatst. Er ontstaat daardoor een omknikking, analoog aan die van de uitlozingsbuizen van de klieren van Meiboom, waardoor de oogharen tegen de cornea worden getrokken, hetgeen de trichiasis volmaakt.

12. Wij hebben gezien, dat aan de veranderingen achter 't litteken van Arlt een veel eenvoudiger mechanisme ten grondslag ligt. Dit wijkt alleen dan van het beschreven af, indien het trachoom overwegend in de overgangsplooi en losser subkonjunktivaalweefsel is gezeteld. Dan wordt het overgangsplooislijmvlies nauweliks over de tarsus gehaald. Er treedt achter het litteken van Arlt een diffuse bindweefselvorming op, welke zich tot aan de fornix konjunktiva kan uitstrekken. Ook deze brengt een verkorting van de overgangsplooi teweeg. Er heeft onder dergelike omstandigheden, ook een opschuiving van de fornix in de richting van de ooglidrand plaats. De retraktie, die van de streep van Arlt uitgaat, overweegt dus ook hier. Het typiese litteken zal dus slechts weinig naar achteren verschoven worden onder invloed van de die diffuse bindweefselvorming bij de fornix konjunktivae. Een sterke verplaatsing vindt niet plaats, omdat het nieuwgevormde bindweefsel geen steun vindt in het losse weefsel, achter de tarsus gelegen ; terwijl ook de vaatspruiten, die uit de arcus posterior superior naar de binnenvlakte van het ooglid gaan, hier omgeven worden door een veel sterker verschuifbaar weefsel. Er kunnen zich daardoor geen retraktiecentra ontwikkelen. Wij hebben dus hier een goed voorbeeld, hoe kleine verschillen in de anatomiese konstruktie van een orgaan, reeds van zeer grote invloed kunnen zijn op de aard van de deformiteiten, die onder bepaalde pathologiese omstandigheden erin kunnen optreden.

Andere theoriën.

Ik heb tevergeefs in de literatuur naar een bevredigende verklaring gezocht voor het tot stand komen van entropion en trichiasis, welke voldoende rekening houdt met de mechanika,en die zoowel in harmonie is met de makros- en mikroskopiese afwijkingen als met de normale anatomie van het ooglid. Dit wil echter niet zeggen, dat het aan verklaringen heeft ontbroken.

Alle andere mogelike voorstellingen, die men zich kan vormen over de binnenwaartskering van de oogharen en het ooglid, met of zonder voldoende kennis van de normale en pathologiese anatomie hebben hun aanhangers gehad.

Men kan zich namelik ook nog voorstellen, dat dit geschiedt :

a. door een samentrekking van de ooglidspieren ;

b. door primaire verkromming van de tarsus ;

c. door de samenschrompeling van de horizontaal verlopende bundels van de tarsus ;

d. door een opschuiving van de epitheelcellenlaag ;

e. door een verkorting van de retikulaire laag, waardoor een opschuiving ervan met de epitheellaag naar het midden van de subtarsaal gelegen konjunktiva plaatsvindt ; terwijl het intermarginaal gelegen gedeelte ervan om het distale eind van de tarsus boogvormig naar beneden roteert.

Elk van deze mogelikheden kan men nu nog onderling in de meest verschillende volgorde samenvoegen, en ook deze kombinaties zullen hun vereerders vinden.

Wij zullen hier beknopt de volgende bespreken :

1. Blepharospasmus.
2. Tarsusverkromming.
3. Retraktie van nieuwgevormd subkonjunktivaal bindweefsel.
4. Tarsusverkromming + retraktie van de retikulaire laag.

1. Blepharospasmus.

Reeds ARLT (2) beschouwt de blepharospasmus in een voor zijn tijd buitengewoon karakteristieke beschrijving van het trachoom, als een

van de oorzaken van het entropion. SCHOENBERG (29) neemt hem als het hoofdmoment aan.

Door de voortdurende spasmus van de musculus orbicularis palpebrae, en vooral door de meest centrale bundels ervan, de zoogenaamde musculus Riolani zou de ooglidrand tegen de bulbus aangedrukt en naar binnen gekeerd worden. De krachtige druk zou drukatrofie doen ontstaan en de scherpe limbus palpebralis anterior gemakkeliker afronden, wat de verdere entropionering weer in de hand werkt.

Tegen deze theorie valt aan te voeren:

a. dat de bundels van de musculus Riolani niet afzonderlik samentrekken; doch een anatomies geheel vormen met de m. orbicularis palpebrae. Zij verlopen dusdanig achter de ciliënrand, dat hun kontraktie wel een vaster aandrukking van het ooglid tegen de bulbus kan teweeg brengen, maar geen omkering ervan. De tarsus vormt een zoo krachtig skelet, en ligt zoo ten opzichte van de spier, dat er bij de kontraktie van geen ombuiging sprake is, CZERMAK (6);

b. dat de blepharospasmus lang niet bij alle gevallen van entropion en trichiasis voorkomt. Als het daarbij optreedt dan is het niet de oorzaak van trichiasis, doch een gevolg ervan. De voortdurende prikkeling van de oogharen tegen de konjunktiva en cornea zou hem reflektories kunnen opwekken;

c. dat men bij trachoom soms blepharospasmus zonder entropion ziet. Hetzelfde geldt voor de conjunctivitis eczematosa;

d. dat bij echte blepharospasmus wel entropion voorkomt, maar dan in hoofdzaak van het onderste ooglid, bij trachoom is het juist omgekeerd. Als bij trachoom het entropion door spierwerking tot stand kwam, dan zou ook het onderste ooglid dus veel meer trichiasis moeten vertonen dan de ervaring leert.

Met deze argumenten hebben wij de spiertheorie genoegzaam weerlegd, en kunnen wij dus overgaan tot de bespreking van de bindweefseltheoriën.

2. Tarsusverkromming.

FUCHS (8) hecht veel waarde aan de verkromming van de tarsus als oorzaak van entropion en daarmee gepaard gaande trichiasis. Volgens hem is de tarsusverkromming primair.

Ook CZERMAK (6) en GREEFF (10) nemen dit als een van de hoofdoorzaken aan.

Kritiek:

a. De tarsus is echter, zooals uit onze preparaten te zien is, slechts in geringe graad verkromd. In de meest uitgesproken gevallen bedroeg hij 50°, terwijl de richtingverandering van de oogharen bij entropion 90° en meer bedraagt.

De verkromming kan dus hoogstens het tot stand komen van trichiasis ondersteunen. Zij kan echter daardoor nooit de eenige oorzaak ervan zijn.

b. Het is veel waarschijnliker, dat de momenten, die entropion en trichiasis verwekken, tevens de tarsus verkrommen. Beide zijn het gevolg van de bindweefselretraktie van de retikulaire laag, en de onderste horizontale bundel van de tarsus.

c. Er komen genoeg gevallen voor van trichiasis zonder tarsusverkromming.

d. De klinies schuitvormige tarsus betekent nog niet een pathologies-anatomies kromme tarsus.

3. Retraktie van het nieuwgevormde subkonjunktivale bindweefsel.

Veranderingen van de subepitheliale laag zijn reeds door verschillende onderzoekers gekonstateerd, en de mogelikheid van de samenhang ervan met de genese van het entropion en trichiasis bevroed geworden.

Zoo nemen RAEHLMANN (23) en PICK (21) aan, dat de tarsusverkromming alleen verklaard moet worden uit de schrompeling van het subkonjunktivale bindweefsel; waarmee zij waarschijnlijk hetzelfde bedoelen als wij met de verdikte retikulaire laag. Geheel juist is dit echter niet. In alle preparaten is ook de tarsus en vooral zijn onderste bundels aangedaan. Wij hebben in de vorige paragraaf erop gewezen, dat deze bundels in de tarsusverkromming een aandeel zullen hebben.

Een duidelike uiteenzetting van het mechanisme van trichiasis vindt men bij hen niet, evenmin als bij WEDL en BOCK (31) en GIENSBERG (9). De eerste wijzen er op, dat bij zulk een innige samenhang tussen de weefsels als hier voorkomt ook geen afzonderlike ontsteking ervan zal plaatsvinden. De laatste geeft ook de retikulaire laag de schuld, zonder zich verder in het hoe ervan te verdiepen.

Prof. STRAUB (25), (26) is de eerste, die wij in de literatuur tegenkwamen, die een nauwkeurige beschrijving van de genese van het entropion en trichiasis heeft gegeven. Zijn zienswijze is uitvoerig weergegeven door ARNTZ (3) in zijn proefschrift. Zij werd echter in de eerste

plaats daar gegrondvest op kliniese gegevens. Een hechte mikroskopies-anatomiese ondergrond ontbrak. Ons onderzoek beaamt hetgeen Prof. STRAUB daar heeft uitgewerkt. Het moet dus beschouwd worden als een aanvulling, een pathologies-anatomiese versterking ervan.

ARNTZ (3) neemt ook als primaire oorzaak een samentrekking van in de retikulaire laag gelegen nieuwgevormd bindweefsel aan, ofschoon hij dit steeds onjuist bestempelt met de naam van gecikatricieerd slijmvlies. Wij hebben erop gewezen hoe de schrompeling van de epitheellaag, waardoor het slijmvlies gevormd wordt, evenals de tarsusverkromming sekundair aan de samentrekking van de retikulaire laag geschiedt.

Volgens hem nu zou de samentrekking van het slijmvlies de uitlozingsbuizen van de klieren van MEIBOOM naar achteren gehaald worden.De intermarginale zoom met de oogharen wordt daardoor met de tarsus als steunpunt naar binnen geroteerd en daardoor entropion gegeven.

Wij hebben er echter op gewezen, hoe door de vaste anatomiese samenhang hier geen sprake kan zijn van een omkanteling of rotatie om de tarsus, doch dat er een geleidelike opschuiving en verkorting van de epitheellaag en retikulaire laag plaatsvindt, die zich ook op de diepere delen in mindere mate uitstrekt.

Uit zijn beschrijving zou men de indruk kunnen verkrijgen alsof het slijmvlies van de overgangsplooi op de tarsus eenvoudig overgetrokken wordt. Zo eenvoudig gaat het echter niet. Niet alleen de epitheellaag van de overgangsplooi, doch ook de daaronder gelegen delen verkorten zich in de richting van het litteken. Dus ook de diepere lagen schrompelen hier enigszins. Hierdoor wordt ook duidelik, dat er zo weinig makroskopies onderscheid bestaat tussen het overgebleven geschrompelde subtarsale het daaraangrenzende opgeschoven overgangsplooi-slijmvlies.

4. **Tarsusverkromming + retraktie van de retikulaire laag.**

Deze kombinatie hebben wij feitelik reeds in de vorige paragraven besproken. Hier willen wij slechts aanstippen, dat VON MICHEL (19) een van de aanhangers ervan is.

Hij vermoedt, dat het subkonjunktivale bindweefsel samenschrompelt en zoo de tarsus meeneemt. De tarsus is echter zelf ook veranderd. De verkromming van de tarsus zou nu het voorste gedeelte van het ooglid mee naar beneden omdraaien en zoo entropion veroorzaken.

Na hetgeen wij over het aandeel van de tarsus reeds gezegd hebben, behoeven wij hierop geen verdere kritiek te geven.

Enkele opmerkingen naar aanleiding van het beschreven proces.

Karaktertrekken van het nieuwgevormde bindweefsel.

Het valt direkt op, dat er een aanzienlike kracht in het nieuwgevormde bindweefsel verscholen moet liggen. Gemakkelik zal men niet aan het normale ooglid met tarsus deze misvormingen teweeg kunnen brengen. Daartoe is zeker een aanzienlik aantal ergen nodig. Het juiste bedrag zullen wij echter niet wagen te benaderen.

Ten twede is de langzaamheid van de retraktie opmerkelik. PAUL (20) haalt in zijn proefschrift met de tragiese titel „Het lijden van de trachoomlijders," een geval aan, waaruit duidelik blijkt, dat zes jaar nadat alle kliniese verschijnselen van aktief trachoom opgehouden hadden er entropion en trichiasis optraden. Het is waarschijnlik, dat dit proces nog tientallen van jaren kan voortduren zoo er maar genoegzame nieuwvorming van bindweefsel en vaten in het floride stadium is gevormd geworden. Langzaam, onopgemerkt maar des te zekerder, schrijdt zijn verderfelike invloed voort.

De nauwe verwantschap tussen 't bindweefsel en vaatvorming, welke er fylogeneties bestaat, verlochent zich ook hier niet.

De bindweefselnieuwvorming moet niet alleen als een komplikatie van het trachoom beschouwd worden. Het neemt in latere stadia veel meer het karakter aan van een naziekte. Wanneer de specifieke trachoomziekte met haar afscheiding, trachoomkorrels, papillaire woekeringen enz. reeds lang tot rust is gekomen, treedt de bindweefselziekte pas in volle werking. De meeste kliniese symptomen ervan hebben wij reeds besproken. Om het beeld kompleet te maken voegen wij hier nog enkele bij.

De trichiasis is steeds een bron van grote ellende. Het voortdurend schuren van de oogharen tegen de cornea is niet alleen pijnlik, doch vaak de oorzaak van epitheel lesies en ulcera.

De retraktie van het bindweefsel kan de uitmonding van de traanklieren afsluiten, zoo verstopping teweeg brengen en de dagelikse schoonmaak van het oog tegenwerken. Hetzelfde gevolg heeft de verkleining van de ooglidspleet. Deze ontstaat door de verkorting van de overgangsplooi en symblepharon. Bij vernauwing van de ooglidspleet toch kan

de oogopslag niet met zulk een wijde amplitude plaatsvinden.

De talrike bindweefsellittekens zijn tevens minderwaardige weefsels, welke in veel sterkere mate ontvankelik zijn voor schadelike invloeden.

Door de vermindering van de traansekretie, de afsluiting van de klieren van MEIBOOM, door de slechtere vaatverzorging kan er totale uitdroging en verharding van de cornea optreden. Zoo wordt de funktie van het oog ook dan, wanneer er geen pannus en macula corneae zijn, van alle kanten belaagd.

Het doel van de medikus blijft dan ook steeds het zoeken naar middelen en de toepassing ervan om de geledeerde verrichtingen zoveel mogelik te herstellen. Geheel vruchteloos is de studie van het nieuwgevormde bindweefsel hier zeker niet geweest. Onze aandacht is ook door ARNTZ op enkele belangrike gegevens gevestigd geworden, die grote therapeutiese waarde bezitten.

De tarsusverkromming is niet primair. Een operatie moet dus niet in de eerste plaats trachten om de tarsus recht te zetten.

Het bindweefsel heeft door het littekenweefsel wel een vaste steun aan de tarsus. Het moet dus van dit steunpunt beroofd worden. Tevens werden de grootste veranderingen teweeg gebracht door de op de streep van ARLT gekondenseerde bindweefselvezels. Deze moeten dus verwijderd worden. De beste methode is dus de tarsusextirpatie met de excisie van het litteken.

De verschuiving van het overgangsplooislijmvlies op de tarsus moet beschouwd worden als een veiligheidsklep. Het tracht de gevolgen van het verkorte slijmvlies tegen te werken. Bij een operatie moet men dus zooveel mogelik het overgangsplooislijmvlies sparen.

Wij hebben gezien hoe in de trachoom follikel en epitheloïde infiltratie in de retikulaire laag de oorzaak gelegen is voor de nieuwvorming van bindweefsel en vaten, die later zoo schadelik kunnen werken. Deze nieuwvorming moet dus tegengewerkt worden. Krachtige behandeling mechanies zoowel als chemies van de trachoomkorrel, doch ook van de diffuse infiltratie is hier dus aangewezen.

Geraadpleegde literatuur Hoofdstuk I.

(1) ADDARIO. Anatomische u. bakteriologische Untersuchungen uber das Trachom. A. f. A. Bd. XLI, 1900.

(2) ARLT. Die Krankheiten des Auges. Bd. I, 1855.

(3) ARNTZ. Tarsus-extirpatie bij Trachoom. Acad. Proefschrift. Amsterdam, 1913.

(4) BAUMGARTEN. Untersuchungen über die Histologie des Trachoms. A. f. O. Bd. XXXI, 1885.

(5) CZAPLEWSKI. Untersuchungen über Trachoom. Z. f. A. Bd. XXIX, 1913.

(6) CZERMAK. Die augenärztlichen Operationen, 1904.

(7) FUKALA. Trachoom des Cicero, Plinius und Horatius. B. z. A. Heft 63, 1905.

(8) FUCHS. Lehrbuch der Augenheilkunde p. 84.

(9) GIENSBERG. Grundriss der patholog. Histolog. des Auges, 1886.

(10) GREEFF. Lehrbuch der Spec. path. Anatom. v. Dr. J. ORTH, 1906.

(11) ISABOLINSKY und W. SPASSKY. Zur Frage über der diagnostichen Wert der „Chlamydozoa" Prowazek—Halberstädter beim Trachoom. Z. f. A. Bd. XXIV, 1913, p. 109.

(12) JUNIUS. Zur Trachomfrage. Z. f. A. Bd. XXIV, 1905.

(13) idem. Die pathologische Anatomie des Conjunctivitis granulosa nach neuen Untersuchungen. Z. f. A. Bd. VIII, 1902.

(14) idem. Zur Aetiologie des Trachoms. Z. f. A. Bd. XXIV, 1910.

(15) idem. Zellstudien bei Trachoom. Z. f. A. Bd. XXVIII, 1912.

(16) idem. Bemerkungen zu den Mitteilungen von Prof. Dr. CZAPLEWSKI: „Untersuchungen über Trachoom". Z. f. A. Bd. XXIX, 1913.

(17) MACKENZIE. Practical treatise on the diseases of the Eye, 1854.

(18) MAGNUS, H. Haben Cicero, Plinius und Horatius an Trachom gelitten? B. z. A. Heft 64, 1905.

(19) MICHEL, J. von. Krankheiten der Augenlider; von Graefe-Saemisch Handbuch der Augenheilkunde.

(20) PAUL. Het Lijden van de trachoomlijders. Proefschrift, Amsterdam, 1913.

Musc. orbicularis
Musc. levator palp. sup.
H Mullerse spier
Arcus art, tarsi sup.
Klieren van Krause
Klieren van Meiboom
Tarsus
Musc. orbicularis
Arcus art, marginal, sup.
Klieren van Mol
Arcus arter, margin, inf.
Arcus arter, tarst inf.

Fig. 1.

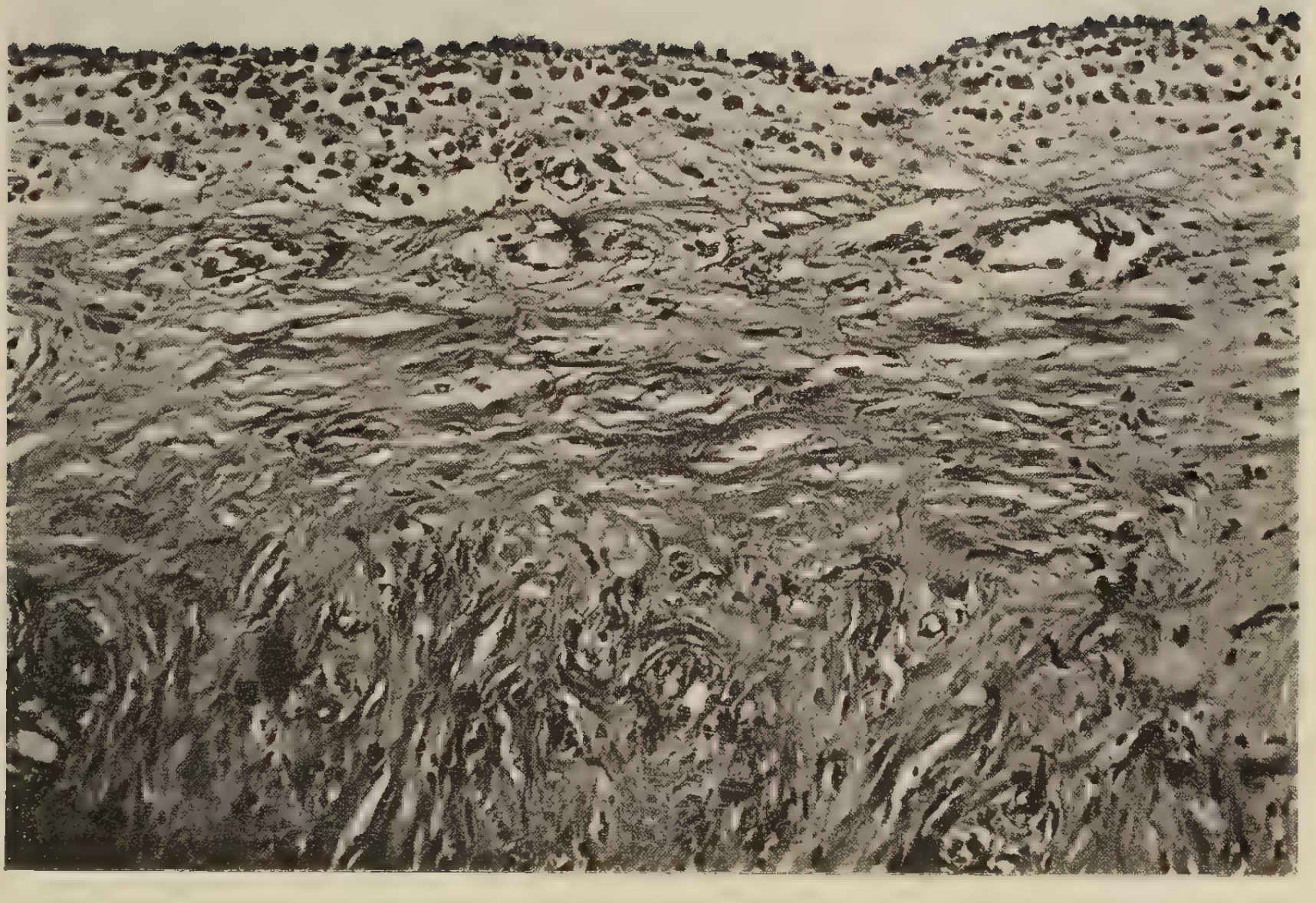

Fig. 2. Normale tarsus.

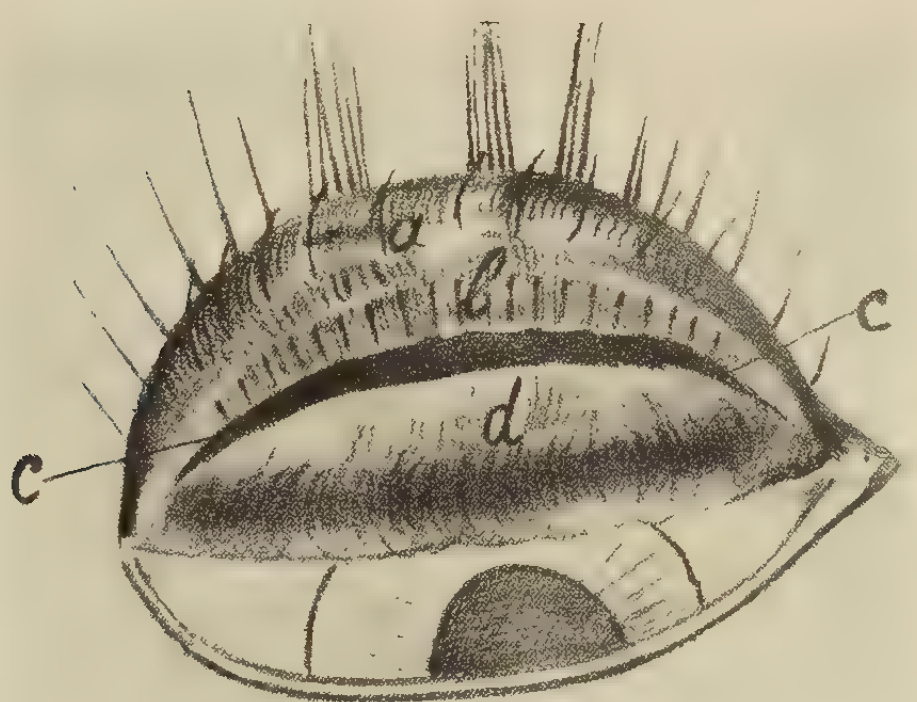

Fig. 3.

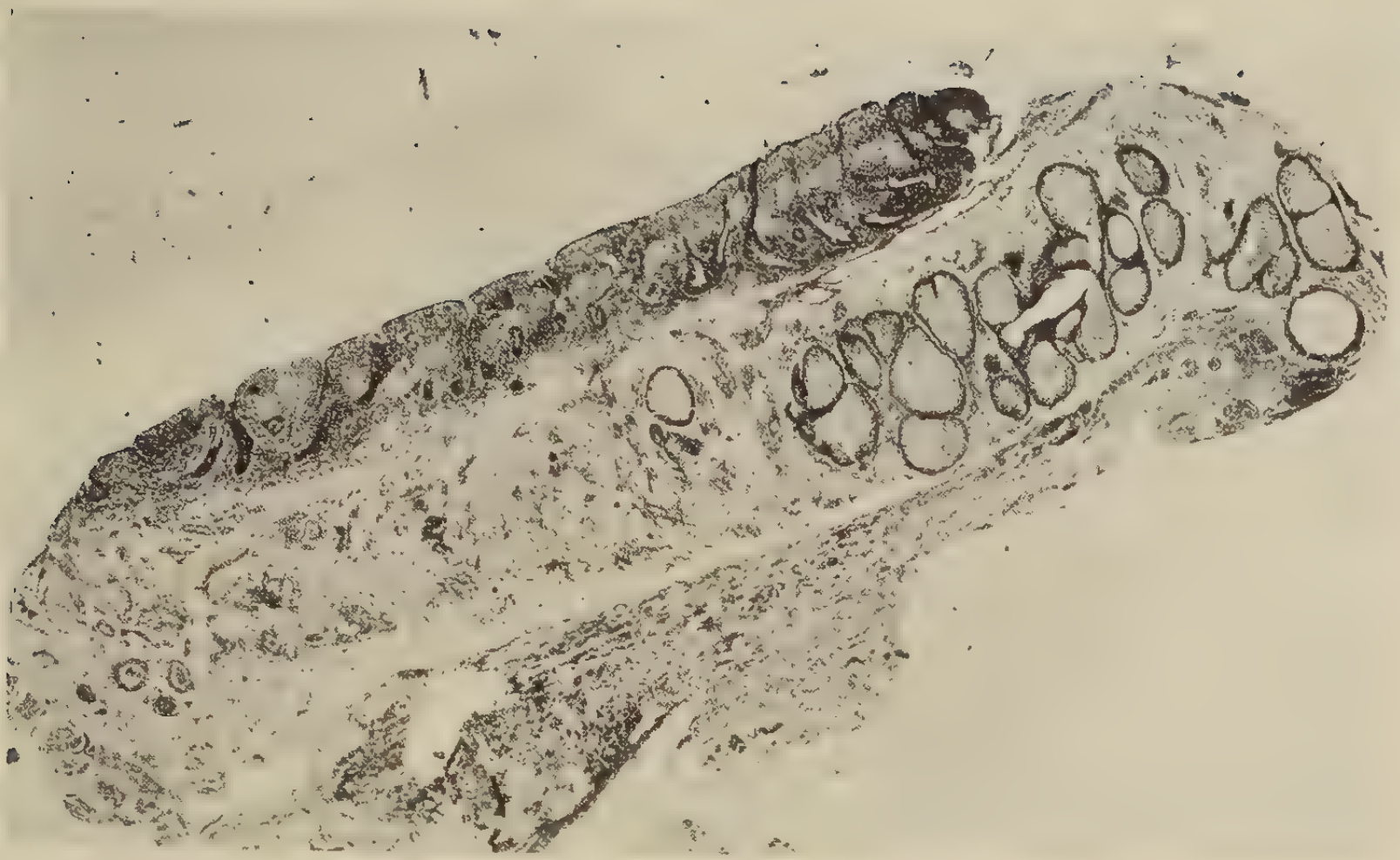

Fig. 4. Str. 517.

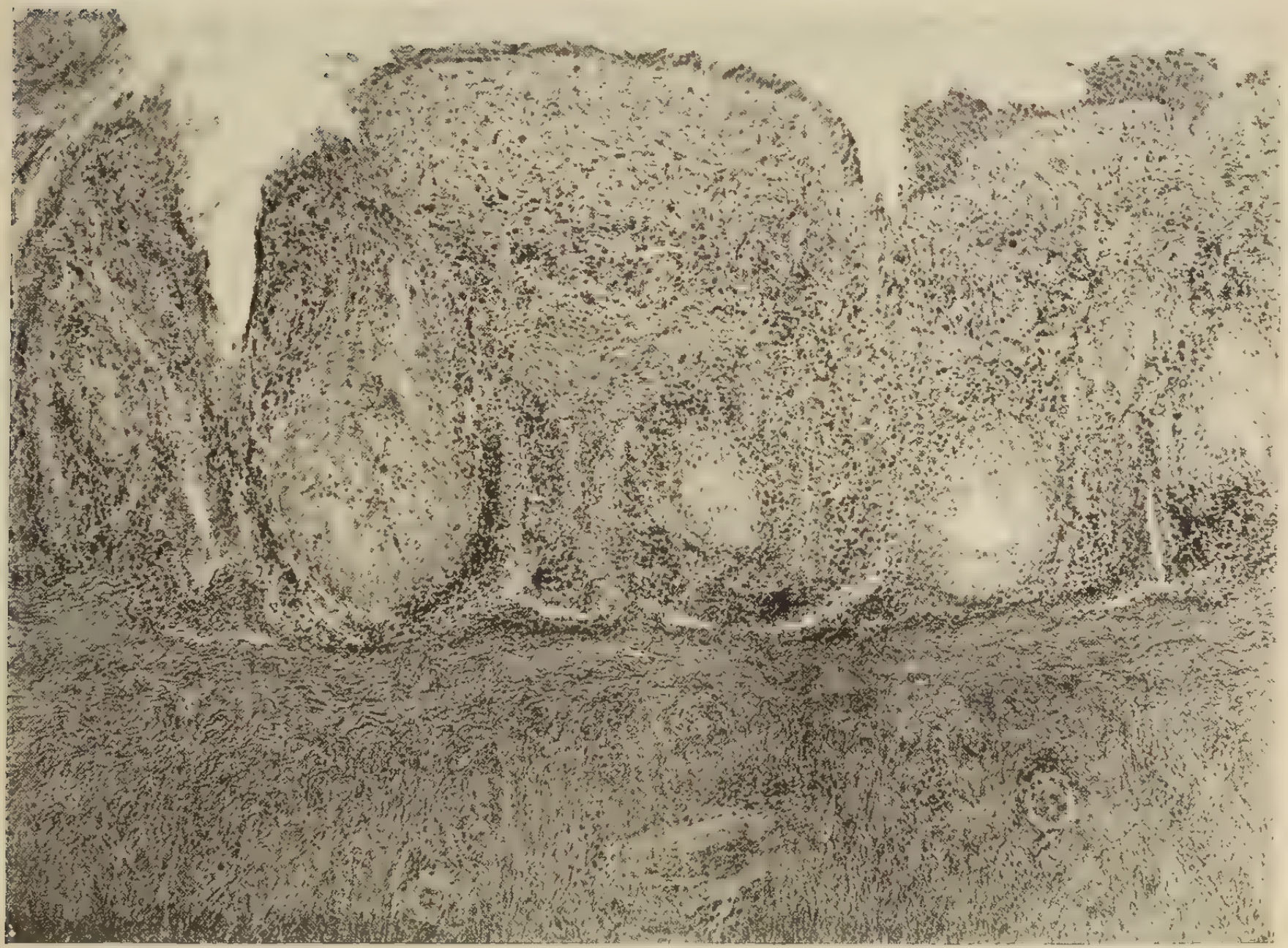

Fig. 5. Str. 517.

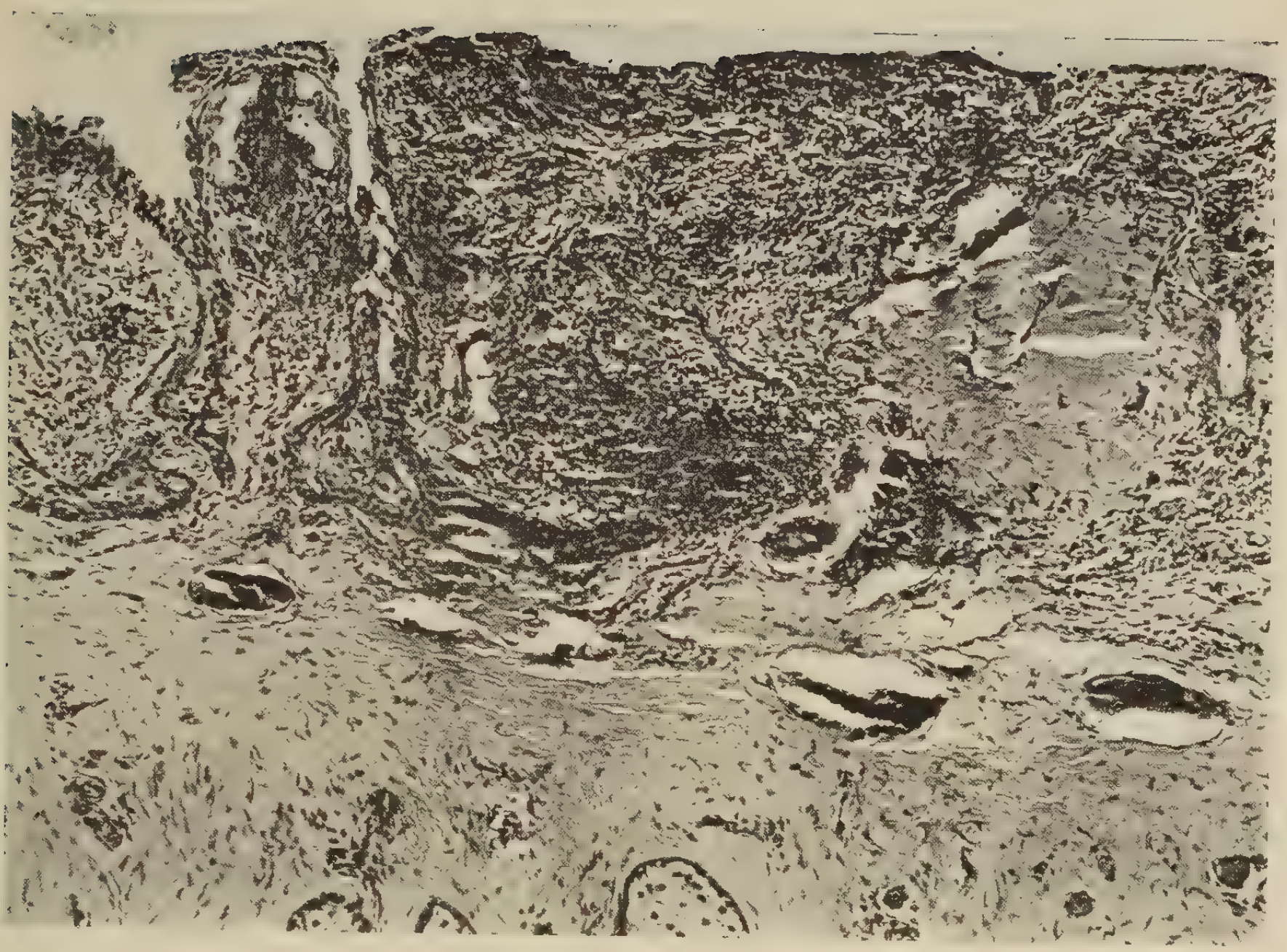

Fig. 6. Str. 258.

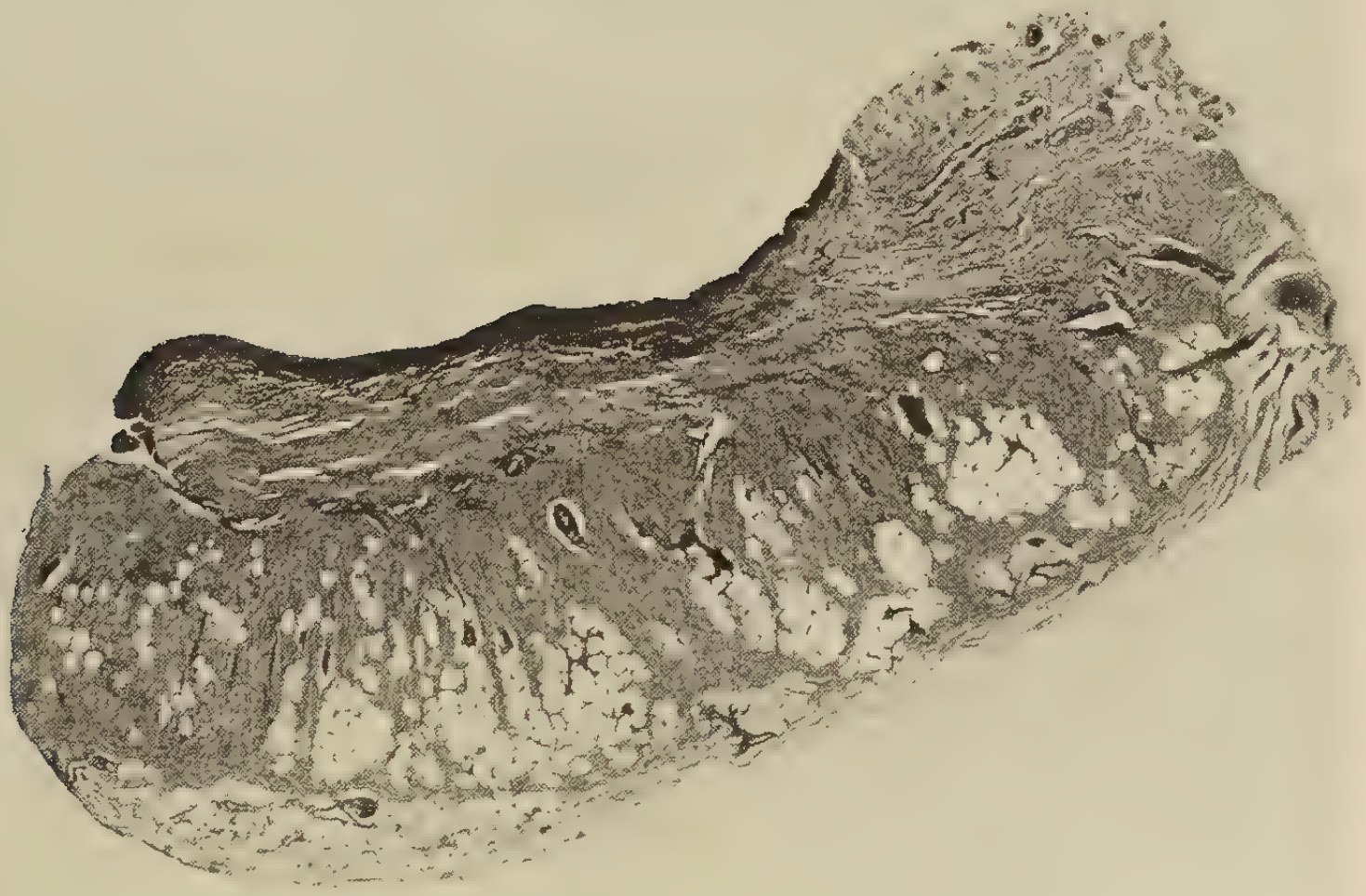

Fig. 7. Str. 244.

(21) PICK. A. f. O. Bd. XLIV, 1897.
(22) RAEHLMANN. Ueber Trachoom. A. f. O. Bd. XXXI, 1885.
(23) idem. Ueber trachomatöse Erkrankung des Lidrandes und des Lidknorpels, 1902. Geciteerd in (10).
(24) idem. Ueber Trachoom. B. z. A. Heft 62, 1905.
(25) STRAUB. Die Verschiebung der Schleimhaut der Uebergangsfalte auf dem Tarsus beim Trachoom. Centralbl. f. Aug., 1902.
(26) idem. De Genezing van Entropion door Tarsus-extirpatie, Juli 1909.
(27) idem. Leerboek der Oogziekten.
(28) SAEMISCH — VON GRAEFE —. Saemisch Handb. d. gesammt. Augenheilk. Bd. V, 1904.
(29) SCHOENBERG. Zur Frage über die Aetiologie des Entropium trachomatosum. Klin. Monatsblatt f. Aug. 1894.
(30) KUHNT*. Ueber die Therapie der Conjunctivitis granulosa. Jena, 1897.
(31) WEDL UND BOCK. Patholog. Anatom. des Auges, 1886.

HOOFDSTUK II.

Diffuse bindweefselvorming na traumata. Algemene eigenschappen van het bindweefsel.

Onder de patiënten, die wij in onze oogheelkundige praktijk te behandelen hebben, komen o.a. de drie volgende grote groepen voor: zij met refraktie anomaliën; zij met metastatiese ontstekingen, en zij met traumatiese aandoeningen. Deze laatste kunnen zijn van mechaniese, thermiese of elektriese aard.

Praun (1) heeft 444819 gevallen van oogziekten, bijeenverzameld uit verschillende landen, onderzocht. Hij vond, dat 4.89% veroorzaakt werd door traumata. Voor industriestreken steeg het tot 8%; terwijl het in de klinieken 12% bedroeg.

De mechaniese lesies zijn verreweg het meest frekwent. Zij kunnen oppervlakkig of penetrerend zijn; terwijl elk van deze weer geïnfekteerd of steriel is.

De penetrerende zijn voor ons van het meeste belang, ook dan wanneer zij niet geïnfekteerd zijn. Talrike gevaren bedreigen het oog, vooral als de voorwerpen in de diepere gedeelten achterblijven. Leber (2) heeft in een uitgebreid onderzoek met verschillende metalen de gevolgen in konijnenogen bestudeerd.

Bij geïnfekteerde wonden treedt de bakteriëele werking op de voorgrond; bij de steriele de chemiese geaardheid van de stof.

Lang niet alle metalen hebben dezelfde werking.

Goud, zilver en glas zijn bijna geheel indifferent. In de voorste oogkamer of in het corpus vitreum gebracht, wekken zij slechts een luttele reaktie op. Heel langzaam worden zij door de ooglymphen opgelost.

Geheel anders is de werking van ijzer, koper en kwikzilver. Vooral koper brengt een zeer intensieve etterige ontsteking teweeg, die in het corpus vitreum het snelst verloopt. Ook kwikzilver doet voor koper niet veel onder.

IJzer en staal verwekken een chroniese ontsteking, die met veel bind-

---

(1) Praun. Die Verletzungen des Auges, 1899.

(2) Leber. Die Entstehung der Entzündung und die Wirkung der entzundung erregende Schädlichkeiten. Leipzig, 1891.

weefselvorming verloopt. In de voorste oogkamer, cornea en iris gebracht, kan het oog zich vrij goed er tegen verdedigen. Wanneer het corpus alienum in het achterste gedeelte van het oog achterblijft is de prognose voor het behoud van de funktie zeer slecht.

Lood heeft een tussenwerking tussen goud en zilver eener- en kwik anderzijds.

Aan de hand van een paar gevallen zullen wij de gevolgen, die er bij het menselik oog kunnen optreden, bestuderen.

Het eerste geval is een verwonding met een schaar met sekundaire infektie. Hier heeft het corpus alienum dus direkt het oog weer verlaten. Het twede geval is een ijzerverwonding. Het metaal is in het oog achtergebleven, zonder dat een akute ontsteking optrad. Hier hebben wij dus hoofdzakelik een chemiese werking.

Meestal wordt er in het oog diffuse bindweefselverandering teweeg gebracht, afhankelik van de plaats van de lesie. Bij infekties van bepaalde anatomiese delen treden er meer systematiese veranderingen op, zoo bij cyclitis een cyclitismembraan ; bij ontstekingen van de lymphafvoerwegen van het oog bijvoorbeeld ektropion uveae en afsluiting van de voorste oogkamer. Een scherpe scheidingslijn mag er echter niet getrokken worden, daar genoemde afwijkingen meestal zonder een bepaalde regel gekombineerd voorkomen.

In dit hoofdstuk zullen wij ons bepalen tot het op een willekeurige plaats optredende nieuwgevormde bindweefsel, om naar aanleiding daarvan de algemene karaktertrekken van 't bindweefsel te bestuderen. Het spreekt echter vanzelf, dat wij ons niet angstvallig tot die algemene karaktertrekken zullen bepalen, doch zoo nodig, reeds hier op de specieele afwijkingen, welke in 't oog als gevolg van 't nieuwgevormd bindweefsel kunnen optreden, de aandacht vestigen. Zoo zullen wij bijvoorbeeld naast de locomotie, phagocytose, retraktie van de bindweefselcel, ook waar het te pas komt, wijzen op een cyclitismembraan, mogelijke netvliesloslatingen, ectopia lentis enz. In de hieropvolgende hoofdstukken zullen wij echter deze specieele afwijkingen in detail bestuderen, en zullen daar in een gegeven geval, niet telkens op de morfologie van het nieuwgevormde bindweefsel terugkomen, en dus niet steeds opnieuw al de gronden opsommen, waarop het nieuwgevormd weefsel als bindweefsel door ons gediagnosticeerd is geworden.

Geval I.

Ziektegeschiedenis.

Op 10 Mei 1905 werd 't rechteroog van patiënt J. B. met een stalen schaar verwond.

Bij inspektie werd een wond gevonden in de konjunktiva bulbi eenige millimeters nasaal van de limbus; sanguis in het pupilvlak en in de voorste oogkamer; irisvaten zijn ietwat hyperaemies.

Het bloed resorbeerde langzamerhand. Pupil was eerst nauw, doch werd allengs wijder. Er blijken synechiae posteriores te zijn en fibrine in het pupilvlak. De omgeving van het steekkanaal is licht geïnfiltreerd.

Na enige dagen ontstond er een kleine hypopion T = N. Uit 't corpus vitreum komt een witte reflex (glasvochtabsces).

De iris hyperaemie neemt langzaam af. Er blijkt nu na de resorptie van het bloed irido-dialysis en een iris ruptuur te zijn. Ter plaatse van de iris ruptuur ontbreekt over enige mM 't pigment.

24 Mei. Glasvochtabsces neemt toe. De tensie neemt af = T — 1. Er is nog steeds vrij veel fibrine in het pupilvlak; de synechiae posteriores blijven bestaan. Lens lijkt intakt.

27 Mei. Daar de tensie steeds afneemt, terwijl de pijnlikheid erger wordt, werd 't oog verwijderd wegens dreigende sympathiese ophthalmie.

Algemene beschrijving.

Fig. 8 geeft ons een overzicht van dat gedeelte, 't welk voor ons van het grootste belang is. De sclera is boven gelegen en te herkennen aan zijn grove, vezelige struktuur. Links-boven is hij bij de ora serrata verbroken door een dunne, vezelige massa, bijna loodrecht op zijn bundels gericht. Op deze plaats is de schaar het oog binnengedrongen.

Links volgt op de sclera het netvlies. Dit is losgelaten en slechts bij het netvliesspoor met de sclera verbonden. Tussen netvlies en sclera bevindt zich een sereus-cellig exsudaat.

Vervolgt men de fotografie naar rechts, dan komt men het eerst bij 't corpus ciliare. Aan zijn buitenkant grenst het aan de sclera, terwijl zijn binnenkant, die gevormd wordt door een zwart streeppigment, tegen een laag nieuwgevormd weefsel gelegen is.

Deze laag nieuwgevormd weefsel, die wij uitvoerig zullen bespreken, is de dunne, vezelige massa, die de sclera bij de ora serrata bijna loodrecht doorboorde om zich vandaar tussen corpus ciliare en het glasachtige lichaam naar de lens zij- en achtervlakte te begeven.

De lens is in fig. 8 rechts beneden gemakkelik te herkennen door haar

homogene struktuur. Zij ligt met haar zijkant bijna tegen de processus ciliares aan, terwijl haar voorvlakte tegen de achtervlakte van de iris is aangeplakt.

De iris sluit zich direkt tegen het corpus ciliare aan. Men ziet hier een half-maanvormige inham. Deze vertegenwoordigt de voorste oogkamerhoek. Het is duidelik te zien hoe de iriswortel ingescheurd is. Deze scheur zet zich voort in het corpus ciliare. In andere coupes loopt zij door tot in het corpus vitreum.

Ook op deze doorsnee is het echter te zien hoe de scheur weer opgevuld is met weefsel, dat wij beneden uitvoerig te beschrijven zullen hebben.

Het corpus vitreum is samengevallen op de achtervlakte van de lens en tegen het corpus ciliare aan. Het is te zien, fig. 8, als een vale massa, waarin cellen liggen, die zich over haar gehele oppervlakte uitspreiden. Vooral temporaal op de lensachtervlakte vormen zij één grote haard, die met de oogspiegel een wit reflex gaf, en als een glasvochtabsces gediagnosticeerd is geworden. Deze cellen verminderen naar de temporale corpus ciliare, terwijl ook daar op de pars plana nieuwgevormd weefsel gelegen is, dat tot in de ora serrata te vervolgen is (Wat echter niet meer op deze fotografie valt).

Wij wensen hier verder er slechts op te wijzen, hoe er in alle delen van het oog ontstekingsverschijnselen voorkomen in de vorm van zwerfcellen, leukocyten en lymphocyten. De cornea en lens vertonen nog de geringste afwijkingen.

Zo zijn om de chorioïdaalvaten vooral dicht bij de ora serrata een sterke ophoping van lymphocyten, en een „randstellung" van de polynucleaire leukocyten in de vaten. De suprachorioïdale lymphspleten zijn hier eveneens uitgezet door exsudaat; en vormen daardoor wijde lakunen.

In het achterste gedeelte van het oog neemt de infiltratie van cellen af; toch zijn er ook nog lymphocyten om de centraalvaten opgehoopt, zoodat er een sereus-cellige papillitis bestaat.

Detailbeschrijving.

I. 't Nieuwgevormd weefsel op de plaats van de schaarverwonding.

De topografie van dit nieuwgevormd weefsel hebben wij in fig. 8 reeds in het kort beschreven.

Dit nieuwgevormd weefsel is van het oude scleraalweefsel te onderkennen door zijn fijne, vezelige, gekorrelde struktuur. Wij hebben gezien hoe het de opening opvult tussen de vaneengescheurde sclera, en zich vandaar bundelsgewijze in de corpusvitreumruimte stort.

Deze bundels vezelige massa nemen hun oorsprong uit het scleraweefsel, en wel uit het meer oppervlakkig gelegen gedeelte. De scleravezels, die aan de kant van de ora serrata zijn gelegen, zijn scherp van deze nieuwgevormde vezels gescheiden. De vezels liggen zich er wel tegen aan, doch er wordt niet de indruk gevestigd, dat zij daaruit ontstaan. Deze indruk wordt wel opgewekt voor het sclerabindweefsel en de vaten, die naar het corpus ciliare zijn gelegen. In fig. 8 is te zien hoe er geen duidelike overgangsplaats bestaat tussen oud en nieuw weefsel.

Vragen wij ons af, waarmee dit weefsel in de sclera samenhangt, dan komen wij tot de konklusie, dat dit geschiedt met de scleraalvaten, doch ook met de fixe bindweefselcellen.

De nieuwgevormde weefselbundels vullen ook dat gedeelte van de pars plana van 't corpus ciliare op, 't welk door de schaar doorstoken is geworden.

Deze bundels zetten zich vandaar op enige afstand van de meer naar voren gelegen pars plana en pars complicata evenwijdig aan elkaar voort. Zij zijn naar de lenszijvlakte en gedeeltelik naar zijn achterste pool gericht. Hoe dichter zij de lens naderen, des te sterker zij in aantal verminderen, en ijler zij worden. Bij de lens lossen zij zich op in enkele cellen met spaarzame vezels.

Fig. 9 geeft een detailbeeld van deze tot bundels gerangschikte vezels.

Het is een sterker vergroting van fig. 8, van dat gedeelte van de vezels, die in het corpus vitreum verlopen, dicht bij de ora serrata.

Het corpus vitreum ligt beneden ; het is lichter gekleurd bijna homogeen van struktuur. Enkele zwerfcellen liggen er in verspreid.

De hoofdmassa van dit weefsel bestaat uit spoelvormige cellen met langwerpige kernen, en evenwijdig verlopende vezels, die de cellen onderling met elkaar verbinden : De vezels vertonen duidelik bindweefselkleuring : met Gieson intensief rood ; met haematine-eosine rose.

Ook morfologies zijn zij als dusdanig gekarakteriseerd door haar overeenkomst met het normale bindweefsel in de omgeving.

De vezels en cellen hebben echter een heel lichte violette bijtint met haematine-eosine, waardoor haar kleur iets van die der leukocyten wegheeft.

De vezels zijn verder uit elkaar gelegen, en zijn dikker dan bij oud bindweefsel. Ook is elk vezel op zich zelf niet zoo lang als in volwassen stadium. Dit is echter moeilik te beoordelen.

Haar struktuur is niet overal even fraai. Dicht bij de ora serrata, waar de vezels de corpusvitreumruimte binnendringen en meer perifeer, verlopen zij mooi evenwijdig aan elkaar, fig. 9. Hoe dichter bij de pro-

cessus ciliares, des te meer verliezen zij deze regelmaat. De vezels verlopen hier in allerlei richtingen; zij worden korter en dikker, haar uiteinden schijnen soms bezemvormig gesplitst.

Ook de cellen zijn niet meer mooi spoelvormig gerekt, doch meer afgerond vierkantig of plomp ovaal. Men ziet ook cellen met vezelige uitlopers, die zich nog niet met andere vezels verbonden hebben. Dit is het geval met spoelcellen, die dicht bij de lenszijvlakte gelegen zijn.

Het twede bestanddeel van dit nieuwgevormde weefsel zijn de vaatkapillairen. Zij zijn vooral talrik op de intredingsplaats van de bindweefselbundels. Hier verlopen zij evenwijdig aan de bundels en grenzen deze van elkaar af. Zij zijn te herkennen door de aanwezigheid van rode bloedlichaampjes en leukocyten in hun lumina. Typiese endotheelcellen zijn alleen duidelik te onderscheiden van die van groter kaliber. De kleine maken meer de indruk van vaatspleten, die begrensd worden door de bindweefselcellen en vezels (fibroblasten). Op de pars plana dicht bij de processus ciliares gaat ook dit beeld verloren. Hier verlopen de vaatspruiten door elkaar en liggen er ook rode bloedlichaampjes buiten de vaatspleten. Er wordt hierdoor een soort kaverneus weefsel gevormd, dat op de plaats van de irisafscheuring meer typies is, zooals wij later zullen zien.

Behalve bindweefsel en vaatkapillairen zijn er ook talrike zwerfcellen, vooral veel lymphocyten en polynucleaire leukocyten. Zij liggen door het gehele nieuwgevormde weefsel verspreid. Toch bestaat er een bepaalde rangschikking ten opzichte van de jonge bindweefselcellen.

Bij de ora serrata vindt men, uitgezonderd een paar haarden, niet zooveel leukocyten en lymphocyten, terwijl de bindweefselcellen hier juist zeer talrik zijn. Bij de processus ciliares en lenszijvlakte hebben wij erop gewezen, hoe de bindweefselcellen afnamen. De andere zwerfcellen echter blijven evenveel, in sommige gedeelten nemen zij zelfs toe. Zij leggen zich dicht tegen het lensachterkapsel en vormen iets temporaal van de lenspool een groot absces. Vervolgt men ze vandaar nog verder, dus naar de pars plana van de tegenovergestelde kant als de wond, dan nemen zij weer in aantal af ; terwijl bij de processus ciliares weer bindweefselcellen optreden. Deze vermeerderen bij de pars plana weer sterk. We vinden dus beiderzijds van de ora serrata naar de lensachterpool gaande een toename van leuko- en lymphocyten, terwijl de fibroblasten verminderen.

Wij zullen weldra zien, dat dit een belangrik gegeven is voor de kennis van de eigenschappen van de bindweefselcel.

II. Nieuwgevormd weefsel op de plaats van de irisafscheuring.

Fig. 10 geeft ons een overzicht van het jonge granulatieweefsel in het hiaat, dat gevormd werd door de afscheuring van de iriswortel van het corpus ciliare en het trabekulumcorneo-sclerale, op 't welk wij in fig. 8 gewezen hebben. Het bovengedeelte wordt door de cornea gevormd. Het kanaal van SCHLEMM is daar te zien als twee spoelvormige openingen, die gevuld zijn met een geelachtige licht gekleurde gekorrelde massa (rode bloedlichaampjes).

De afgescheurde iriswortel ligt rechts beneden. De omtrek van het oude irisstroma is grillig van vorm, en wordt aangegeven door een zwarte streep, veroorzaakt door een ophoping van cellen daar ter plaatse.

Tussen iris en cornea rechts boven in onze foto ligt de nieuwgevormde oogkamerhoek. Hij is bijna rechthoekig en in hoofdzaak begrensd door het jonge weefsel.

Links beneden ziet men nog even een processus ciliaris boogvormig te voorschijn komen. Deze is (evenals de iris periferie) gekenmerkt door een sterker gekleurde laag pigmentcellen.

Tussen het processus ciliaris en cornea ligt op de uiterste linkerkant van onze foto nog een smalle onregelmatige laag van het oorspronkelike ciliairweefsel.

Het is hier echter alleen door zijn groter aantal cellen met sterker gekleurde kernen te onderkennen van het nieuwgevormde weefsel.

De oppervlakte, gelegen tussen cornea, iris en corpus ciliare, wordt nu opgevuld met een granulatieweefsel. Dit wordt getypeerd : in de eerste plaats door een groot aantal onregelmatige spoelvormige cellen met een ovale kern en vezelige uitlopers. Zij lopen kris-kras dooreen. Alleen in de nabijheid van het trabekulum corneo-sclerale liggen cellen en vezels meer evenwijdig aan elkaar.

Door deze cellen en vezels wordt een eenigszins kaverneus lichaam gevormd, waarvan de mazen met rode bloedlichaampjes opgevuld worden. In enkele koupes (in fig. 10 rechts dicht bij de irisrand een spoelvormige lichter gekleurde plek) verlopen tussen de mazen buizen. Deze worden gevormd door de jonge vaatspruiten. Zij zijn gevuld met leukocyten en rode bloedlichaampjes. De rode bloedlichaampjes liggen echter ookbuiten deze kapillairen in het weefsel.

De kapillairwanden maken de indruk alsof zij hier niet ontstaan zijn door een nieuwvorming van endotheelcellen. Het komt mij voor alsof de onregelmatig verlopende bindweefselcellen en vezels door de rode bloedlichaampjes dichter op elkaar en in een bepaalde richting zijn gedrukt.

De rode bloedlichaampjes liggen over het gehele weefsel gezaaid en zijn in fig. 10 als heel kleine geelachtige stipjes te zien.

De bovengenoemde spoelvormige cellen met vezelige uitlopers kunnen alleen vaatendotheliën of fibroblasten zijn.

Bij het trabekulum corneo-sclerale hebben zij meer het uiterlik van jonge endotheelcellen, dichter bij het corpus vitreum echter gelijken zij meer op jonge bindweefselcellen. Alle overgangen komen echter voor, van mooi spoelvormig tot onregelmatig vierkant, zooals wij bij de schaarverwonding ook beschreven hebben. Men verkrijgt de indruk, dat de spoelvormige kleine van ouder, de grote onregelmatige cellen van jonger datum zijn, dus nog in het begin van hun differentieering. Dit komt overeen met haar vezels.

De grote cellen hebben een dikke bundel vezels, wijd uitgespreid, doch kort. De kleine spoelcellen lange en meer kompakte. Bij de eerste zijn de vezels onderling nog niet overal aaneengesloten. Er liggen dus losse bindweefselcellen. Daar deze cellen echter in alle richtingen verlopen, is het niet met zekerheid te zeggen of ze niet samenhangen met cellen, gelegen in een hoger vlak.

Behalve rode bloedlichaampjes, bindweefselcellen en endotheelcellen zijn ook nog andere soorten vertegenwoordigd, fig. 13.

Er komen veel grote mononukleaire ronde cellen, minder polynukleaire leukocyten tussen de kapillairen voor.

Deze grote ronde mononukleaire cellen zijn vaak beladen met pigment. In fig. 10 beneden als grote zwarte stippen te zien, zijn zij moeilik te onderkennen van de grote ronde spoelvormige cellen met een of twee nukleoli. Zij zijn van de echte fibroblasten alleen te onderscheiden door haar meer ronde vorm en het ontbreken van vezels.

Bij het processus ciliaris komen er enkele afgestoten epitheelcellen in voor.

S a m e n h a n g v a n d i t n i e u w g e v o r m d e w e e f s e l m e t z i j n o m g e v i n g.

Vooral in de omgeving van 't kanaal van Schlemm hangt het met een brede basis met de daar gelegen elementen samen.

Op de cornea-scleragrens heeft hier een sterker ophoping van cellen plaats. Deze wordt gevormd door kleine mononukleaire leukocyten, polynukleaire leukocyten, die in de vaatspruiten gezeteld zijn, grote mononukleaire phagocyten, die evenals de leukocyten vaak met pigmentresten beladen zijn. Deze phagocyten zijn eenkernig en rond van vorm.

Verder komen hier de genoemde tot onregelmatige reeksen aaneengeregen endotheelcellen, die in haar mazen de rode bloedlichaampjes opgesloten houden.

In kort samengevat komen hier in groter aantal bij elkaar dezelfde soort cellen voor, die ook het overige gedeelte van 't hiaat opvullen.

De genoemde endothelogene-fibroblasten staan nu direkt in verbinding met de endotheelcellen van de scleraalvaten. De bindweefselcellen van de sclera, het dichtst bij de scheur gelegen, schijnen wat groter en plomper te zijn, terwijl de vezels dikker (misschien door oedeem) zijn geworden.

Cellen, die overigens door niets van de vaatendotheliën te onderscheiden zijn, kan men vervolgen tot tegen deze naar het mij voorkomt in deling zijnde fixe bindweefselcellen. Daar men echter slechts één vlak onderzoekt en deze cellen in alle mogelike richtingen de ruimte klieven, is het bijna onmogelik met zekerheid te zeggen, of zij uit het oude scleraalbindweefsel haar oorsprong nemen.

Ook met de iris is dit nieuwgevormde bindweefsel op dezelfde wijze verbonden. Ook hier zijn de cellen tot in de iris stroma te vervolgen. Een samenhang met de irisvaten is in sommige doorsneden overtuigend te zien.

Ook hier zijn het vooral de polynukleaire leukocyten en grote mononukleaire cellen, die met pigment beladen zijn ; de kleine lymphocyten echter niet.

Ook de overgang tot het corpus ciliare is een geleidelike. De cellen zetten zich ongemerkt in het corpusciliairweefsel voort. Hoe dichter het oorspronkelike weefsel bij het nieuwe gelegen is, des te lichter kleuren de cellen zich, en des te groter en onregelmatiger zij worden. Zij nemen meer het uiterlik aan van fibroblasten.

De samenhang met het cylinderepitheel van de processus ciliares is niet zoo innig. In fig. 10 links-beneden ziet men hoe er tussen het granulatieweefsel en het processus ciliaris een ruimte ligt, die slecht spaarzaam met cellen is bezaaid. Deze cellen zijn afgestoten epitheelcellen.

Een ontstaan van de nieuwgevormde cellen uit de epitheelcellen van de pigmentlaag of uit de cylindercellen, hebben wij dus nergens gevonden.

Geval II.

Ziektegeschiedenis.

Pat. Th. B. Str. 127, kreeg 26 VI '02 een stukje ijzer, afkomstig van een hamer, tegen zijn rechteroog. Dit drong door het bovenste ooglid de cornea binnen. De sideroskoop gaf positief resultaat, onverschillig in welke richting patiënt keek. Met de magneet van HAAB werd extraktie tevergeefs beproefd; ook met de HIRSCHBERGSE magneet mislukte zij (zonder sclerale incisie).

RÖNTGEN-fotografie gaf geen resultaat. Patiënt werd ontslagen 14 VII '02 met ongeveer rustig oog en normale tensie. Er waren echter nog glasvochtvlokken (bloed). 18 VIII kwam hij terug, en er werd toen na sclerale incisie tevergeefs extraktie beproefd. Het oog werd langzamerhand rustig. T — 2 à 3. Visus = $\frac{1}{\infty}$. Patiënt werd 8 IX '02 ontslagen om terug te komen zoodra het oog onrustig werd. Er is een lichte deuk nasaal boven in de sclera te zien.

29 XI '02 komt hij terug op polikliniek. De laatste twee maanden had hij geen last van het oog gehad.

Twee dagen geleden werd het oog echter pijnlik en ging tranen. Oog is flink rood. In de voorste oogkamer een brede laag bloed; iris groenachtig verkleurd. Pupil is naar het litteken nasaal getrokken. Nasaal boven in de deuk is de sclera zeer sterk uitgesproken.

De netvliesloslating is nu tot dicht achter de lens genaderd. Pijnlikheid bij palpatie. T — 2.

Stereoskopiese RÖNTGEN-fotografie duidde een langwerpig vreemd lichaam achter in het oog vlak bij de n. opticus. Dit voorwerp zat vast.

3 XII '02. Dus ruim vijf maanden na de verwonding werd het oog onder chloroform-narcose geënukleëerd.

Harding in formaline.

Kleuring GIESON en HAEMATINE—EOSINE.

Algemene beschrijving.

Het oog is normaal van grootte, fig. 11. De vorm is vierkantig met drie uitbochtingen. Een wordt gevormd door de cornea; terwijl de sclera een grote en een kleine kromming vertoont. De kleine uitbochting strekt zich van het corpus ciliare nasaal uit op de plaats waar het corpus alienum het oog binnen drong, tot dicht bij het n. opticus.

Hier is een diep hiaat in de sclera zichtbaar, de plaats voorstellende, waar het corpus bleef vastzitten. Tussen deze twee plaatsen strekt zich dwars door de corpusvitreumruimte een bindweefselstreng uit, die op sommige plaatsen ruim de dikte van de sclera bezit. Op de achtervlakte van de lens splitst die zich in twee delen. Het machtigste deel doorboort het corpus ciliare en irisweefsel en gaat diffuus over in de cornea-sclerale bundels. Het kleinste deel buigt zich achter de lens om en hecht zich

vast aan de processus ciliares en pars plana van de tegengestelde kant en vormt aldus een z. g. n. cyclitismembraan.

De corpusvitreumruimte wordt door de bindweefselstreng in twee ongelijke delen verdeeld. Het netvlies ligt aan beide zijden ervan opgerold, en vormt aldus om de bindweefselbundel een koker. De lens is nasaal tegen het corpus ciliare verplaatst. Een groot deel van de iris en corpus ciliare ontbreekt daar.

Het glasachtige lichaam heeft zich op de achtervlakte van de lens rechts samengetrokken ; terwijl een gedeelte ervan links van de genoemde bindweefselstreng het kleinste gedeelte van de corpusvitreumruimte opvult. Het is hier sterker gekleurd, waarschijnlik door ophoping van pigment.

Detailbeschrijving.

Cornea.

Deze bevat geringe afwijkingen. Er bestaan lichte verschijnselen van oedeem. Aan de kant van de wond bestaat erwoekering vanepitheelcellen. Het membraan van Bowman ontbreekt daar over een kleine afstand. De struktuur van de cornea-vezels is wat onduidelik, de cellen wat gezwollen. Bij de limbus komen er enkele ontstekingscellen voor, vooral dicht bij de vaten.

Er zijn veel plooien van Descemet, terwijl het membraan temporaal ook ontbreekt. De endotheellaag vertoont niets biezonders.

Iris.

Bij de wond is de iriswortel vervangen door de nieuwgevormde bindweefsellaag. Er bestaat uitgebreide synechiae posteriores. Het lenskapsel ligt vast tegen de achtervlakte van de iris. De iris bevat te veel cellen vooral lymphocyten.

Ook op de voorvlakte van de iris in de voorste oogkamer komen enkele zwerfcellen voor. Ook de stromacellen van de iris zijn wat groter en plomper.

De pupil ligt door de sterke verplaatsing van de ene irishelft geheel excentries. Tevens is zij voor het grootste gedeelte opgevuld door nieuwgevormd weefsel, er bestaat dus occlusio pupillae.

Sclera.

In ons overzicht hebben wij gezien, dat de sclera nasaal van de limbus, enook nasaal van de nervus opticus verwoest is geworden, fig. 11. Op deze twee plaatsen ontbreekt het oorspronkelike scleraweefsel over een paar centimeters, en is het vervangen door nieuwgevormd weefsel. De scleravezels en cellen, die daarmee in verbinding staan, zijn zeer onregelmatig gebouwd. De cellen zijn evenals bij de cornea gezwollen en plomper. De vezels zijn dikker, meer doorzichtig. De overgang in 't nieuwgevormde weefsel is geleidelik.

Hoe verder van de plaatsen van lesie, des te regelmatiger wordt zijn struktuur. Hier en daar zijn enkele scleraalvaten geoblitereerd door endotheelwoekering.

Een roestkleurig pigment, vooral dicht om de plaats van uittrede van 't corpus alienum opgehoopt, ligt overal in de nasale helft van de sclera.

Op de uittredingsplaats van 't ijzer bevindt zich in fig. 11 een scheur in de sclera. Om deze scheur liggen de scleravezels veel dichter op elkaar. Er bestaat daar dus een omkapseling van 't corpus alienum.

Corpus ciliare.

Dit vertoont vrij sterke veranderingen ; vooral nasaal. Over een groot deel werden de processus ciliares verwoest. Daar is niet vèel van het ciliair weefsel overgebleven. De spiervezels zijn bijna alle vervangen door bindweefselvezels, die met het nieuwgevormde bindweefsel in 't c. v. samenhangen.

De pigmentlaag is nog het best te zien. Naar de pars plana vooral is ook de pigment epitheellaag verdwenen, doorgroeid met bindweefselvezels.

De cylindercellenlaag vertoont woekeringen ; de cellen zijn vermeerderd en vormen langgerekte reeksen, die met vezelige tussenstof aan elkaar verbonden zijn. Deze cellen gaan over in het nieuwgevormde bindweefsel. Bij de ora serrata bestaat er een infiltraat. Wanneer wij ons van de plaats van verwonding verwijderen, dan nemen genoemde verschijnselen langzamerhand af. Het temporaal gedeelte vertoont dan ook nog een goede struktuur van de spiervezels. Deze zijn echter van richting veranderd. Zij zijn sterk in de richting van de achterste lenspool omgebogen, en liggen uit elkaar verspreid, fig. 11. Er is tussen de vezels een exsudaatmassa opgehoopt, die zich ook in de suprachorioïdale lymphruimten uitstrekt. Er bestaat daardoor dialysis van 't corpus ciliare en oplichting van de chorioïdea.

Tussen de spiercellen om de vaten liggen lymphocyten.

De processus ciliares zijn sterk uitgerekt ; de normale anatomie nauweliks meer te herkennen. Zoo is de cylinderepitheellaag diep in de corpusvitreumruimte verplaatst. Tevens is zij hier en daar van de pigmentepitheellaag verwijderd en vertoont daardoor blaasvorm. Deze blazen zijn met exsudaat gevuld. Aan de epitheellagen leggen zich strengen van nieuwgevormd weefsel aan, die op de achtervlakte van de lens verlopen en zich verbinden met de beneden uitvoerig te bespreken bindweefselstreng.

Lens.

Deze is naar nasaal verplaatst. Zij is daar innig tegen 't nieuwgevormd weefsel gedrongen. Aan haar voorkant is zij over een groot gedeelte met de iris verbonden. Haar kapsel wordt aan haar achterste pool vervangen door bindweefsel, dat de lens binnendringt. De bindweefselcellen vormen korte spruiten. De lensvezels van de omgeving zijn gezwollen en struktuurloos.

Chorioïdea.

Er bestaat oplichting van zijn pars anterior; sterke vulling zijner vaten, met veel lymphocyten er om heen. Zijn stroma is geïmbibeerd met een roestkleurig pigment.

Retina.

Deze is geheel losgelaten en is in twee delen gescheiden. Beide gedeelten liggen vast tegen het nieuwgevormde bindweefsel aan en omgeven het kokervormig. De zenuwvezels zijn ten gronde gegaan. Alleen twee rijen van cellen zijn te vervolgen. Het zijn de overgebleven binnenste en buitenste korrellaag. Deze cellen liggen ook verspreid, losgerukt uit haar samenhang met de oorspronkelike lagen. Ook vindt men ze aan de periferie van de bindweefselkoker, welke dwars door de corpusvitreumruimte verloopt. Bindweefselvezels dringen tussen de retinabochten in.

Nervus opticus.

Deze vertoont een lichte vermeerdering van zijn bindweefselelementen. Er bestaat een geringe infiltratie van lymphocyten en mononukleaire cellen.

Corpusvitreumruimte.

Wij hebben gezien, hoe ze in tweeën door de bindweefselstreng gedeeld is. Tussen retina en chorioïdea ligt er een exsudaat van gestolde lymphe. Het corpus vitreum zelf is samengevallen; er ligt nog slechts een kleine hoeveelheid tussen de retina en 't nieuwgevormde weefsel.

't Nieuwgevormde weefsel.

De topografie van 't nieuwgevormde weefsel hebben we in ons overzicht reeds beschreven; rest ons dus nog een detailbespreking van zijn samenstelling.

Samenhang met de iris.

Op de plaats, waar de iris van 't corpus ciliare afgescheurd is geworden, leggen zich de nieuwgevormde vezels vast tegen de iris aan. De iris is atrofies. Het is hierdoor niet met zekerheid uit te maken of ze ook aandeel neemt in de vorming van het nieuwgevormde weefsel. De innige samenhang tussen de twee wijst er echter wel op.

Samenhang met de cornea.

De cornea-sclerale vezels buigen zich om en gaan onafgebroken in het nieuwgevormde weefsel over. Langzaam nemen de cellen in aantal en grootte toe en worden meer rond. Tevens vinden wij de vezelstruktuur nog niet zoo hoog gedifferentieerd. Dezelfde verhouding bestaat er tot de sclerabundels. De verandering is hier op sommige plaatsen plotseling. Het verloop van het nieuwgevomde weefsel is meer dwars op de sclerabundels. Zijn samenhang en ontstaan eruit is echter duidelik.

Ook de vezels van 't corpus ciliare leggen zich er tegen aan, doch veel minder dan die van de sclera.

Vervolgens staat de bindweefselmassa in verbinding met het bindweefselmembraan, dat zijn oorsprong neemt van de pars plana en de cylinderepitheellaag. Vezels en struktuur ervan bieden geen groot verschil.

Het lenskapsel is op verschillende plaatsen doorgebroken en in talrike golven opgerold. Bindweefselcellen dringen de struktuurloze lensmassa binnen. Vezels leggen zich vast ertegen aan. De samenhang is dus zeer hecht.

Onafgebroken verlopen deze vezels tegen de achtervlakte van de lens, naar de processus ciliares en pars plana om gelijk aan de nasale kant ook hier aan de ora serrata te insereren. Zij vormen aldus een cyclitismembraan.

Vervolgen wij deze koker van bindweefsel in de corpusvitreumruimte dan blijkt de retina er tegen aan te liggen. Op enkele plaatsen staan de vezels in verbinding met de vaatlaag van de retina. Over 't algemeen is

de verbinding echter een losser, en bevinden zich tussen retina en vezellaag gestolde lymphen.

Eindelik staat het in samenhang met de sclera dicht bij de n. opticus. Hier hebben wij geen noemenswaard onderscheid. De vezels hebben in hoofdzaak haar oorsprong uit de vezels,die gelegen zijn in de onmiddelike nabijheid van de plaats, waar het stuk ijzer in de sclera vertoefde.

Vandaar verloopt een dikke bindweefselbundel (fig. 11) schuin op de scleravezels. In andere koupes staan zij echter meer met de scleravezels in verbinding, en buigen zich om in de richting van de achterste lenspool.

Struktuur van het nieuwgevormde weefsel.

Deze is over zijn geheel verloop vrijwel dezelfde : grote meer of minder langgerekte spoelvormige cellen, die echter onderling zeer in vorm kunnen varieeren. Zij zijn soms wat ronder en onregelmatig van vorm. Haar grootte kan aanzienlik zijn en bereikt wel het vijfvoudige van polynukleaire leukocyten. Zij kleuren zich sterker dan oude bindweefselcellen, doch zwakker dan de retinacellen (Zie fig. 12).

Deze cellen zijn onderling verbonden door een vezelige tussenstof, die vooral met Gieson-kleuring prachtig is te zien.

Aldus wordt een weefselmassa gevormd, die veel op het scleraweefsel gelijkt. In deze weefselmassa verlopen vrij grote vaten, die in hoofdzaak in lengterichting gestrekt zijn. Slechts enkele van groot kaliber bevatten rode bloedlichaampjes. De meeste zijn gesloten door woekering van de endotheelcellen. Deze endotheelcellen nemen de haematina even sterk op als de retinacellen. De vermeerdering van deze cellen is bij sommige arteriën ook buiten de vaatwand te vervolgen.

Roestkleurig pigment ligt spaarzaam verspreid door de gehele inhoud ; opgehoopt is het alleen om het hiaat bij de pupil en op de achtervlakte van de lens. Hier zijn de bindweefselcellen sterk bruin gekleurd.

Verder hebben wij gezien hoe aan de periferie tal van retinacellen verspreid lagen.

Epikrise.

Uit deze twee preparaten kunnen wij 't ontstaan, groei en regressie van 't nieuwgevormde bindweefsel bestuderen. Zij geven ons tevens de gelegenheid de gevaren, welke 't oog na ongevallen bedreigen, nader uiteen te zetten.

Geval I vertegenwoordigt de bindweefselvorming in het begin ; geval II daarentegen is een voorbeeld van een ouder stadium.

In 't eerste geval werd 't oog geënukleeërd na twee weken, in het twede pas na zes maanden.

In oog I namen de ontstekingsverschijnselen bij den dag toe. Roodheid en pijnlikheid vermeerderden snel ; de tensie nam af. Gevaar voor sympathiese ophthalmie maakte het langer wachten met de extirpatie gevaarlijk voor het behoud van het andere oog.

De ontstekingsverschijnselen zijn vooral in het corpus vitreum, waar zich achter de lens een absces heeft gevormd, sterk uitgesproken. Wij bepalen ons ook hier in hoofdzaak tot de nieuwvorming van 't bindweefsel.

Op tweeërlei plaats onafhankelik van elkaar is het voortgeschreden ; bij de irisafscheuring en bij de schaarverwonding. Er bestaat echter een belangrik onderscheid in de ontwikkeling van 't bindweefsel op die twee plaatsen. Bij de irisafscheuring is het bindweefsel veel minder ontwikkeld dan op de plaats van de schaarverwonding.

Wij hebben erop gewezen hoe door de afscheuring van de iris van het corpus ciliare een hiaat werd gevormd, waardoor de voorste oogkamer direkt met de corpusvitreumruimte in verbinding trad. Dit hiaat is opgevuld met jong bindweefsel, dat wij als granulatieweefsel bestempeld hebben. Het bestond uit spoelvormige cellen, aaneengeregen tot rijen vezelige tussenstof. Rijen, die elkaar echter in allerlei mogelike richtingen kruisen. Tussen deze, aldus tot een kaverneus lichaam aaneengeregen cellen, bevinden zich tallose rode bloedlichaampjes. Zij zijn als licht gekleurde, geelachtige stipjes zichtbaar. Er kwamen echter ook veel groter, onregelmatig gevormde en spaarzaam door 't granulatieweefsel verspreide cellen voor.

Wij zullen de genese van deze en de andere cellen hier nader bestuderen.

1. 't Moederweefsel van het nieuwgevormde bindweefsel.

Het nieuwgevormde bindweefsel is verbonden met de iris, corpus ciliare en sclera ; fig. 8, 9, 10 en 11.

In fig. 10 bestond er tweeërlei oorsprong. Ten eerste gingen de nieuwgevormde bindweefselcellen geleidelik in de oudere over. Eenzelfde indruk verkrijgt men uit fig. 8. Daar bestaat een direkte overgang in de oorspronkelike scleraalbindweefselcellen en vezels. Wij hebben dus alle recht deze nieuwgevormde bindweefselcellen af te leiden van de fixe bindweefselcellen daar ter plaatse.

Deze beschouwingen zijn in overeenstemming met de algemene opvat-

ting over het ontstaan van 't nieuwgevormde bindweefsel, en met de jongste onderzoekingen op dit gebied.

MARCHAND (1) heeft een uitgebreid overzicht ervan in zijn standaardwerk gegeven. Wij volgen hem in hoofdzaak beknopt. Uit proeven, die MARCHAND gedaan heeft met zwamstukjes en met het merg van vlierboomtakjes in de buikholte van verschillende diersoorten, is gebleken, dat 't nieuwgevormde bindweefsel direkt door deling ook uit 't oude kan ontstaan.

HAMMERL en HAMILTON hebben hetzelfde bij koudbloedige dieren gevonden (kikvors en triton). Zij zagen behalve mooie spoelvormige cellen ook andere, die overeenkomst vertonen met de grote, onregelmatig gebouwde, welke wij in fig. 10 beschreven hebben. Deze cellen hebben een of twee nukleoli, en zijn naar alle waarschijnlikheid de fibroblasten, die ontstaan zijn door verwording van de fixe bindweefselcellen. Deze cellen zijn echter in de minderheid.

Veel talriker zijn de echte spoelvormige cellen, die lijken op vergrote vaatendotheliën.

In fig. 10 zijn zij te vervolgen tot in de bestaande vaten van cornea en sclera. In fig. 9 hebben deze cellen een meer uitgerekt langwerpige vorm. Zij hebben hier het uiterlik verkregen van echte jonge bindweefselcellen. Terwijl zij in fig. 10 ver uit elkaar gelegen zijn met een groot aantal rode bloedlichaampjes tussen haar mazen, zijn zij in fig. 9 dicht op elkaar geplakt. Hier liggen de rode bloedlichaampjes ook niet meer diffuus verspreid, doch zijn zij in lakunen gekoncentreerd, die gevormd worden door de jonge kapillairwanden. Er is hier veel meer vezelige tussenstof aanwezig. Het is duidelik, dat de ontwikkeling hier verder is voortgeschreden. In het begin bestond hier eenzelfde beeld als in fig. 10. Ook hier zijn de vaatendotheliën in hoofdzaak 't moederweefsel geweest voor de nieuwgevormde bindweefselcellen.

Wij hebben hier dus een tweede soort van bindweefselvormers en kunnen dus hier spreken van endothelogene-fibroblasten.

Het merendeel van de onderzoekers neemt de identiciteit van de jonge vaatendotheliën, en bindweefselcellen aan. MARCHAND staat zowat alleen met zijn uitspraak: „Viel mehr spricht das Verhalten der durch fort gesetzte Sprossenbildung wachsenden jungen Gefässe sowohl in embryonalen als pathologischen Gewebswucherungen durchaus gegen die Identität der Gefässendotheliën und der Bindsgewebszellen." l. c. (1) blz. 132.

(1) MARCHAND. Der Process der Wundheilung, 1901.

Ook bij de organisatie van thromben nemen toch COHN, THIERSCH, CORNIL, RANVIER, BAUMGARTEN (blz. 110) een aktieve werking van endotheelcellen aan.

Bij de genezing van vaatlesies zag PFLITZER vooral woekering van de endotheelcellen ; 't zelfde neemt ZAHN aan bij 't dwars doorscheuren van een vat na een ligatuur. In beide gevallen treden de endotheelcellen als fibroblasten op.

In geval II, fig. 12, zijn er verschillende vaatspruiten, die geheel geoblitereerd zijn als zwarte strepen zichtbaar. Ook hier is het geschied door endotheelwoekering. Veel verschil tussen deze cellen en volwassen bindweefselcellen bestaat er niet meer.

Dit stemt overeen met hetgeen BAUMGARTEN aanneemt bij endarteriitis en endophlebitis obliterans. Ook daar vond hij een sterke vermeerdering van de endotheelcellen.

Uit deze zienswijzen en uit hetgeen wij in onze preparaten gevonden hebben, kunnen wij aan de endotheelcellen een zeer belangrik aandeel toekennen in het tot stand komen van het nieuwgevormde bindweefsel.

Door de ontsteking, of als gevolg van de wondprikkel ontstaat er een intensiever leven van de omringende elementen, dat zich ook zeer sterk doet gelden op de bindweefselcellen en vaatendotheliën.

De eerste vormen direkt bindweefselcellen; de laatste kapillairspleten, die gevuld zijn met rode bloedlichaampjes.

Hoe langer het proces duurt des meer gaan deze kapillairen oblitereren, door de voortschrijdende woekering van de endotheelcellen. Zij nemen steeds meer en meer de eigenschappen aan van fibroblasten. Slechts enkele van deze vaatspruiten, evenredig aan de nodige voeding van het nieuwgevormde weefsel, ontwikkelen zich tot vaten.

Het is echter niet altijd nodig, dat deze woekerende endotheelcellen vaatspruiten vormen, d. w. z. dat zij niet sekundair met rode bloedlichaampjes behoeven gevuld te worden. Wij hebben bij de organisatie in de lens (Str. 510) en bij het cyclitismembraan ook rijen van cellen gezien, die wij voor endotheelcellen moeten houden, welke echter geen enkel rood bloedlichaampje ingesloten hebben.

Men is dus gedwongen hier aan te nemen, dat er uit de endotheelcellen een direkte bindweefselvorming plaatsvindt, zonder dus langs de omweg van kapillairen. Of omgekeerd de mobiel geworden fixe bindweefselcellen zich kunnen rangschikken tot vaatspleten zou ik niet durven beweren. De mogelikheid bestaat, doch waarschijnlik komt het mij niet voor. Er zou dan een sekundaire verbinding met de bestaande vaten

moeten optreden, waar door een vis a tergo de rode bloedlichaampjes in die spleten gericht kunnen worden.

2. 't Aandeel van de endotheelcellen van het membraan van Descemet aan de bindweefsel nieuwvorming.

Terwijl wij 't aandeel van deze endotheelcellen in de bindweefselvorming uitvoerig in hoofdstuk IV zullen bespreken, wijzen wij hier er slechts op, dat zij zich geheel inaktief bij het tot stand komen van het granulatieweefsel gedragen.

Hoewel de scheur in de oogkamerhoek (fig. 10) tot aan de endotheellaag reikt, en er zich tevens lymphocyten op het membraan van Descemet bevinden, toch zijn de endotheelcellen volkomen in rust. Zij vertonen nergens woekering.

3. Epitheelcellen en nieuwvorming van bindweefsel.

In fig. 10 volgt er op de epitheelcellenlaag links beneden een zone, die slechts spaarzaam met cellen opgevuld is. Men vindt er lymphocyten, leukocyten en enkele afgestoten epitheelcellen. Daarop volgt pas naar boven het eigenlike granulatieweefsel. Fibroblasten komen in deze zone niet voor. Dit is opmerkelik.

De voorwaarden voor bindweefsel nieuwvorming zijn hier eveneens gunstig. Er is ook hier lesie van weefsel en lichte ontstekingsverschijnselen. De pigment epitheelcellen schijnen echter indolent te zijn. Zij nemen geen aandeel aan het bindweefsel of vaat nieuwvorming. Ook in andere preparaten hebben wij dit steeds bevestigd gevonden.

Daar het pigment epitheel evenals de cylinder epitheelcellen hier van ektodermale oorsprong zijn was het a priori niet te verwachten, dat het aandeel zou nemen aan de vorming van mesodermaalelementen.

4. Leukocyten, lymphocyten en plasmacellen (grote mononukleaire cellen) als fibroblasten.

Wij hebben hier en ook in onze verdere onderzoekingen nergens overgangen gevonden tussen bindweefselcellen en vaatendotheliën enerzijdsen lymphocyten, leukocyten en plasmacellen anderzijds. Zij ontwikkelden en degenereerden onafhankelik van elkaar. Ook in het corpus vitreum waar hun morfologie gemakkelik te bestuderen is, vonden wij dit bevestigd. Onze zienswijze sluit zich aan bij die van Wagner, Baumgarten, Raab. Ook zij kennen aan de leukocyten bij de organisatie van

thromben geen aktieve rol toe. Zoo nemen ook VIRSCHOW, BUBNOFF en PFISTER aan, dat bij de opvulling van defekten leukocyten en lymphocyten geen fibroblasten worden. MARCHAND is dezelfde mening toegedaan, l. c. (1) blz. 57.

Het heeft daarentegen niet aan onderzoekers ontbroken, die ook de witte bloedlichaampjes als moedercellen van de bindweefselcellen hebben willen aannemen.

Wij verwijzen hier slechts naar de meningen van WEBER, BILLROTH, RINDFLEISCH, SENFTLEBEN over de organisatie van thromben; evenals die van SCHULTZ, TILLMANS en ZIEGLER voor die van weefseldefekten. Ook METCHNIKOFF heeft eenzelfde zienswijze verdedigd.

Wij hebben het moederweefsel van 't bindweefsel in onze gevallen trachten op te sporen. Wij zullen nu enkele eigenschappen ervan nader bezien.

5. Lokomotie.

De bindweefselcellen kunnen van plaats veranderen.

Op de meeste plaatsen zijn zij echter tot celreeksen aaneengeregen door een vezelige tussenstof. Hier heeft dus een direkte deling plaats gehad. Doch ook los van de andere cellen liggen vaak spoelcellen met vezelige uitlopers in de lens of corpus vitreum, die zich goed laten onderkennen van de polynukleaire leukocyten, die protoplasmatiese struktuurlose pseudo-podiën in allerlei richtingen kunnen uitzenden.

De uitlopers van deze fibroblasten zijn daarentegen altijd slechts naar twee richtingen, die in elkaars verlengde vallen, gericht en splitsen zich vaak aan hun uiteinden bezemvormig.

Deze fibroblasten nu kunnen daar alleen door eigen beweging gekomen zijn. Een vochtstroom, waardoor zij meegesleept hadden kunnen worden, was buiten gesloten.

Dit is in overeenstemming met de onderzoekingen van BAUMGARTEN en VON RECKLINGHAUSEN, en met hetgeen MARCHAND, EBERTH, FUCHS en SENFTLEBEN bij het insluiten van vreemde lichamen en bij cornea-wonden gevonden hebben.

6. Het gehoorzamen aan chemo-tropiese krachten.

Volgens LEBER, BORDET, EHRLICH, METCHNIKOFF enz. zouden de leuko- en lymphocyten gehoorzamen aan chemo-tropiese invloeden. Er bestaat geen enkele reden waarom dit ook niet van toepassing zou zijn op de in fibroblasten veranderde fixe bindweefselcellen en de woekerende vaatendotheliën.

In geval I hebben wij gezien hoe een grote haard van lympho- en leukocyten zich op de achtervlakte van de lens heeft opgehoopt. Fibroblasten ontbraken daarin geheel.

Wanneer men echter dichter bij het corpus ciliare kwam, dan verminderden de witte bloedlichaampjes, terwijl er fibroblasten optraden in de vorm van spoelcellen.

Op de pars plana en vooral bij de ora serrata vormen zij beiderzijds in de koupe een weefsellaag, die naar genoemd absces gericht is.

Dit is de gewone regel bij cyclitis, of daar waar een bindweefselmembraan op de lensachtervlakte wordt gevormd. Een distributie van cellen, die ook door TILMA (1) gekonstateerd is geworden.

Wij vinden dus in het begin van de ontsteking veel polynukleaire leukocyten; in het midden, dus als het een poos geduurd heeft, meer kleine lymphocyten en grote mononukleaire ronde cellen; en pas daarna de spoelcellen. Deze kunnen wij weer differentieeren als vaatendotheliën en echte, uit oud bindweefsel door mitose ontstaande fibroblasten.

Men kan zich dus voorstellen, dat deze rangschikking bepaald wordt door het onderlinge verschil in het gehoorzamen op chemotropiese invloeden. De polynukleaire leukocyten zouden dus het sterkst op chemotaktiese invloeden reageren, de lymphocyten minder, en de fibroblasten het geringst. Het zou echter ook kunnen zijn, dat deze cellen een verschillende snelheid van beweging bezitten. Bewegingsverschil toch is een algemeen natuurverschijnsel, dat zich vooral in de hoger ontwikkelde diersoorten als specifiek voor een bepaalde familie doet kennen. Er bestaat nog een andere mogelikheid, die door van ROOJEN (2) is verdedigd geworden n.l. dat de mononukleaire cellen de polynukleaire leukocyten zouden phagocyteeren, waardoor zij uit oudere ontstekingsprocessen verdwijnen.

't Corpus ciliare is de bron, waaruit deze cellen, ook bij niet verwondingen het corpus vitreum binnendringen.

Op de achterste lenspool moet een koncentratie van chemotropiese krachten zijn. Deze worden geleverd door de sterk met toxiese stoffen bezwangerde lymphen; die ook fysiologies deze weg langs de lensachtervlakte door de canalis hyoloïdea naar de nervus opticus neemt. De toxinen of liever chemotaktiese stoffen kunnen geleverd worden door de bakteriën, vervalprodukten van de polynukleaire leukocyten of de weefselcellen enz.

---

(1) TILMA. Over den vorm der exsudaatcellen in ontstoken oogen. Proefschrift, 1914.
(2) J. VAN ROOJEN. Phagocytose en Immunitiet. Proefschrift, Amsterdam, 1915.

Naar dit centrum nu zwermen de cellen op ongelijk tijdstip, of met ongelijke snelheid heen.

Deze beschouwingen zijn in overeenstemming met de zienswijze van Prof. STRAUB (1) en BARENDRECHT (2). Prof. STRAUB wees erop hoe de vaatvorming in de cornea bij trachoom en hyalitis meestal berusten op chemiese invloeden. Een lichte kollaterale ontsteking dus, die niet aan de aanwezigheid van bakteriën gebonden is.

Hetzelfde treedt op bij lesies van de cornea door chemiese stoffen, ijzer of koper bijvoorbeeld.

BARENDRECHT heeft op een ander interessant verschijnsel gewezen. Hij spoot bij konijnen pathogene mikroben in 't corpus vitreum. Een lichte keratitis vergezelde deze experimenteele hyalitis, en er trad tevens vaatnieuwvorming in het hoornvlies op. Deze werd voorafgegaan door bloeduitstortingen uit deze, van de limbus de cornea binnendringende, vaatspruiten. Zij strekten zich evenwijdig aan de lamellen uit en brachten daardoor de indruk teweeg als te zijn de wegwijzers van de kapillairen. Hier bestaat de mogelikheid, doch niet de waarschijnlikheid, dat de erythrocyten ook door chemotaxis zich in die bepaalde richting hebben kunnen bewegen.

7. Phagocytaire eigenschappen van de fibroblasten.

Deze zullen wij bestuderen aan de hand van fig. 13, een vergroting van 't granulatieweefsel bij de irisscheur.

Links in 't midden en rechts beneden liggen twee jonge kapillairen. De eerste is meer in lengterichting, de twede dwars getroffen. De een laag vormende endotheelcellen liggen met grote tussenruimten van elkaar, terwijl zij door een laagje vezelige massa met elkaar verbonden zijn. In de vaten liggen verschillende soorten cellen.

Er zijn grote hoeveelheden rode bloedlichaampjes, die de vorm hebben van cirkeltjes, welke licht gekleurd zijn, meestal met een stip in 't midden. Deze erythrocyten liggen diffuus door de gehele foto verspreid.

Aan de rand van de vaatspruiten ziet men een rij sterker gekleurde cellen: deze wordt gevormd door polynukleaire leukocyten, waartussen een enkele kleine en middelgrote lymphocyt is gelegen.

---

(1) STRAUB. Ueber pathologische Geföesneubildung. A. F. A. Bd. XXXVII. Heft 1.

(2) BARENDRECHT. Over pathologische Vaatvorming in het Hoornvlies. Proefschrift, 1898.

De tussenruimte wordt opgevuld door vijf soorten van cellen : de genoemde rode bloedlichaampjes, die verreweg in aantal overheersen ; een paar lympho- en polynukleaire leukocyten en door twee celsoorten, die wij nader zullen bekijken.

De eerste soort, waarvan een stuk of dertig aanwezig zijn, heeft een spoelvormig soms meer vierkantig gebouwd cellichaam met kleine kern. Het zijn de f i b r o b l a s t e n, die zich hier niet met zekerheid in echte en endothelogene laten scheiden.

Men vindt er echter ook nog een zestal ronde iets kleinere cellen, die groter zijn dan de polynukleaire leukocyten. De kern met cellichaam is hier niet meer duidelik te onderkennen, daar deze cellen beladen zijn met een zwart gekorreld pigment. Ze zijn de g r o t e r o n d e m o n o n u k l e a i r e c e l l e n, die wij beschreven hebben met de niet typerende naam van p l a s m a c e l l e n (d. w. z. protoplasmarijke cellen).

Zij behoren tot een grote groep, waarin allerlei variaties voorkomen, die echter niet tot onderlinge soorten zijn te rangschikken, daar noch haar morfologiese, noch haar tinktorieele eigenschappen principieel van elkaar verschillen. Van af de kleine lymphocyt, tot de Türkse „Reizungsvorm" bestaan er alle overgangen. In tegenstelling met Unna, zijn wij het eens met v. Marschalko en Schottländer (in Marchand, p. 126), dat deze cellen uit de lymphocyten en niet uit de fixe bindweefselcellen zijn gevarieerd. Vooral ook op grond, wat wij in andere preparaten hebben gezien.

De phagocytaire eigenschappen hebben wij aan deze verschillende soorten cellen bestudeerd door haar vermogen om pigmentkorrels en gedegenereerde celprodukten op te nemen.

Deze pigmentkorrels, die hier van het ciliair en irispigmentepitheel afkomstig zijn, doen zich op onze foto als ronde stippen ((coccen) voor.

Wanneer wij fig. 13 beschouwen dan is het te zien, dat de pigmentkorrels hoofdzakelik opgenomen zijn door de grote, ronde, mononukleaire, plasmacellen, waarvan er vier bij het bovenste uiteinde van het in lengterichting getroffen vat gelegen zijn. Zij zijn geheel overladen met 't pigment.

Deze cellen zijn ook de echte phagocyten, de macrophagen (Van Roojen).

Ook de fibroblasten nemen het pigment op maar in veel mindere mate. Zoo zullen wij bij cyclitis zien, hoe dat door de pigmentopname van de endothelogene fibroblasten er daar sterk gepigmenteerde vaatstrengen optreden. Deze eigenschap schijnen zij echter spoedig te verliezen. Wij

hebben ten minste in de oudere vormen geen opname van nieuw pigment meer kunnen ontdekken.

De polynukleaire leukocyten en de kleine lymphocyten nemen slechts bij grote uitzondering pigment in zich op. De eerste zijn de echte bakteriëndoders, de mikro-phagen van VAN ROOJEN.

De ontwikkeling van het nieuwgevormde bindweefsel.

8. Onderscheid bij geïnfekteerde en steriele wonden.

Er bestaat een merkbaar verschil in de ontwikkeling van het bindweefsel in onze voorbeelden. In oog I wezen wij erop, hoe het bindweefsel van de irisscheur, hoewel van dezelfde ouderdom lang nog niet zoo ver in groei was als bij de schaarverwonding. In oog II hadden wij nog een veel ouder stadium.

In oog I bestaat er bij de irisscheur nog weinig vezelige tussenstof, terwijl de cellen ook nog groot en plomp zijn (fig. 13). Bij de schaarverwonding zijn de cellen mooi spoelvormig geworden, de vezels in bepaalde richting naar de lensachterpool gericht en veel massiever (fig. 9). In oog II zijn zij tot een dikke bindweefselband met regelmatige struktuur ontwikkeld (fig. 12).

Beschouwen wij eerst oog I, en vragen wij ons af, waardoor het verschil op deze twee plaatsen in éénzelfde preparaat ? Hiervoor kan geen andere reden bestaan dan dat de bindweefselvormende prikkel bij de schaarverwonding intensiever moet zijn geweest. Daar bestaan meer verschijnselen van akute ontsteking. Bij het binnendringen van de schaar werden er tevens infektiekiemen meegesleept. De infektie trad daar het hevigst op. Bij de wondreaktie, die wij ons voorstellen als een gevolg van een prikkel, welke door de afgestorven of geledeerde celprodukten wordt opgewekt, voegt zich daarbij een twede prikkel, veroorzaakt door de stofwisselingsprodukten, der bakterieelen of hun toxinen.

In het twede geval ontstaat er dus een groter hoeveelheid bindweefsel, dat zich sneller ontwikkelt. Dit is ook in overeenstemming met de granulatievorming bij geïnfekteerde en steriele wonden.

9. Op welke wijze geschiedt de groei van 't bindweefsel?

Dat die plaatsvindt door een toename van 't vezelig bestanddeel, de bindweefselfibrillen, en een afname van de celsubstantie, wist men reeds lang.

Hoe echter die fibrillen ontstaan, was steeds een strijdvraag.

Lebert, Paget, Reinhardt enz. nemen aan, dat de fibrillen gepraeformeerd in 't cellichaam aanwezig zijn.

De cellen verlengen zich eenvoudig en vormen aldus de fibrillen.

Schwan, Henle, Ziegler, Cohnheim enz. beschouwen m. i. de fibrillen terecht als produkten van 't celprotoplasma. De fibrillen worden door 't cellichaam afgescheiden. De bindweefselcel blijft met de kern als dusdanig behouden.

Virschow en Donders hebben reeds hierop gewezen. Deze beschouwingen worden bevestigd door hetgeen in onze preparaten aanwezig is. In fig. 13 en 9 ziet men, hoe 't cellichaam behouden blijft en van de einden der spoel uitlopers in het verlengde van zijn lengteas zich uitstrekken. In de meeste gevallen sluiten zich deze vezels direkt aan bij die van een volgende cel. Vaak liggen zij ook geïsoleerd.

Bij de schaarverwonding (fig. 9) zijn de fibroblasten smaller en langer, hun vezels zijn massiever geworden. Dit dunner worden kan ten dele een gevolg zijn door de druk, onderling uitgeoefend door de zich steeds door mitose delende bindweefselcellen. De voornaamste reden is echter de afscheiding van hun intracellulaire substantie. Hoe ouder de cellen worden, des te meer intracellulaire substantie wordt afgescheiden ten koste van het cellichaam. Het is opmerkelik hoe spoedig nieuwgevormd bindweefsel in 't oog een regelmatig struktuur aanneemt. Niet in alle delen van 't oog gaat het echter even snel.

In oog II zien wij echter een brede, op de sclera gelijkende, bindweefselstreng de corpusvitreumruimte in tweeën delen.

10. Regressieve stadium.

Er wordt steeds meer vezelige intercellulaire tussenstof afgescheiden ; steeds obliterereren er meer en meer nieuwgevormde vaten door een analoge woekering van de endothelogene-fibroblasten.

Heel spoedig echter treedt er een andere eigenschap van de bindweefselvezel op : die van de samentrekking.

Klinies is deze van het meeste belang. In oog I doet zij zich reeds na zestien dagen gevoelen. In fig. 1 ziet men, hoe het netvlies losgelaten is, en zich kronkelend naar de lens verplaatst heeft. Deze loslating zou geschied kunnen zijn door exsudaat tussen de staafjes- en kegeltjes- en de pigmentlaag ; de verplaatsing naar voren is geschied door de retraktie van het bindweefsellaagje, dat op de ora serrata zijn oorsprong neemt en vandaar loopt naar de streng op de pars plana van het corpus ciliare.

Veel duideliker zijn de retraktieverschijnselen in geval II.

Uit de ziektegeschiedenis bleek het, hoe zij geleidelik voortgeschreden zijn.

Den 26en VI kwam het Fe in het oog ; twee en een halve maand daarna vinden wij de eerste vermelding van een deuk in de sclera nasaal. Deze is de 29e XI, dus vijf maanden na het ongeval, aanzienlik groter geworden.

De bindweefselretraktie schreed dus steeds voort. De operatie maakte er spoedig een einde aan. Wij kunnen aannemen, dat zich hier slechts een beginstadium voordeed. Bij trachoom hebben wij gezien hoe de samentrekkende eigenschap zich tientallen van jaren blijft ontwikkelen. Zoolang er nog volumevermindering mogelik is kan zij voortduren.

Wat het wezen van dit proces is kan met zekerheid niet worden uitgemaakt. Het meest waarschijnlike is, dat het analoog is aan de algemene ouderdomsverschijnselen. Het protoplasma wordt steeds vaster en minder vochtrijk, en neemt daardoor een geringer volume in. Door deze verkleining van het volume zal er echter arbeid vrij komen, die zich gedeeltelik uit door het verplaatsen van de omringende anatomiese eenheden.

11. Het doel van de bindweefselvorming.

Wij zullen ons niet te ver wagen op de glibberige paden van de teleologie.

Wij gaan hier niet dieper in op het doel van de bindweefselvorming bij de algemeen bekende processen zooals de organisatie van thromben ; afkapseling van corpora aliena ; regeneratie van geledeerde weefsels ; opvulling van hiaten enz.

Wij willener hier slechts op wijzen, dat ook het nieuwgevormde bindweefsel en vaten één van de verdedigingsmiddelen van 't lichaam tegen schadelike invloeden is. Een middel, dat werkt door phagocytose, en als de weg waarlangs antistoffen en voedingsstoffen voor de geledeerde organen en de meer mobiele phagocytaire cellen worden gevoerd. Hun aandeel in de phagocytose is echter niet zoo voornaam, dat men het als centraal begrip voor de immuniteitsleer zou mogen aannemen. Zij hebben een ondergeschikter rol.

Om te spreken in onze hedendaagse terminologie kunnen wij de kleine lymphocyten beschouwen als het verkenningskorps, dat niet deelneemt aan de strijd, maar dat overal tegenwoordig is waar er mogelik gevaar dreigt.

Zij zijn steeds op hun qui vive om zoo er een meer schadelike vijand

in zicht is de geregelde troepen te waarschuwen. Deze zijn de polynukleaire leukocyten, en de grote ronde mononukleaire plasmacellen. Het zijn de garderegimenten, die het reuzenwerk doen.

Schieten zij te kort (en ook zonder dat) dan komen de huurtroepen, de fibroblasten. Is de overwinning behaald dan gaan zij echter niet vanwaar zij gekomen zijn, doch blijven in het vreemde land zich nestelen ten koste van de oorspronkelike bewoners. Het geneesmiddel is hier erger dan de kwaal. Het doel wordt voorbijgestreefd. Menige anatomiese biezonderheid, en voor de normale funktie van het oog onontbeerlike fysiologiese eigenaardigheid, wordt, alleen reeds door de aanwezigheid van 't nieuwgevormde bindweefsel, voor altijd beschadigd of op geheven ; evenals vele produktieve velden, en kostbare landouwen door de vestingwerken en loopgraven voor altijd verwoest en onvruchtbaar gemaakt worden. Wanneer zich hierbij de samentrekkende kracht van 't bindweefsel voegt, wordt de schade bestendigd of uitgebreid. Vooral in 't oog, waar het voor de funktie van zoo groot gewicht is, dat de anatomiese onderdelen zooals bijv. lens, netvlies, hoornvlies, niet van standpunt veranderen, doch hun onderlinge afstand bewaren, en steeds doorschijnend blijven, kan deze eigenschap van het nieuwgevormde bindweefsel dubbel noodlottig worden. Zoo wordt een middel, dat in andere delen van 't lichaam biezonder geschikt kan zijn om hiaten op te vullen, en verwijderde delen naar elkaar toe te halen in 't oog een echt paardenmiddel. Zijn konstruktie is te fijn om door zulk een ruwe genezingsmethode gebaat te kunnen worden.

Wij hebben 't nieuwgevormde bindweefsel verder voorgesteld als een weg, waarlangs voedings- en antistoffen aangevoerd, schadelike stoffen en gestorven leuko- en lymphocyten afgevoerd worden (rodekruis en etappedienst). Deze werkzaamheden geschieden wel in de eerste plaats langs de nieuwgevormde kapillairen ; waar er echter geen principieel verschil bestaat tussen de echte en endothelogene fibroblasten, mogen wij ons de gang van zaken aldus blijven voorstellen.

HOOFDSTUK III.

Ektropion uveae, afsluiting van de voorste oogkamerhoek en nieuwgevormd bindweefsel op de irisvoorvlakte.

Als een pathologies-anatomiese uitdrukking van glaukoom treden deze aan 't hoofd geplaatste afwijkingen op. Blijkbaar reeds lang voor 't kliniese ziektebeeld van glaukoom gemanifesteerd behoeft te zijn, zijn zij reeds aanwezig, doch trekken in de regel eerst dan de aandacht, wanneer het glaukoom ons erop attent maakt.

Komt een glaukoom oog in een laat stadium als een zoogenaamde glaucoma absolutum tot extirpatie, dan zijn genoemde verschijnselen in hoge mate aanwezig.

Bestaat er een akute sekundaire ontsteking, dan zijn de veranderingen, welke daarvan het gevolg zijn, meestal door histologies onderzoek van de primair chroniese te onderscheiden.

De aanwezigheid en de aard van 't nieuwgevormde bindweefsel biedt ons ook hier een zekere mate van houvast.

Aan de hand van een twintigtal preparaten hebben wij deze afwijkingen bestudeerd. Het preparaat, waarvan onze foto's afkomstig zijn, moet beschouwd worden als een prototype ervan (Str. 484).

De ziektegeschiedenissen lopen sterk uiteen. Meestal is het die van het sekundair glaukoom; er zijn er echter ook bij, die geleden hebben aan glaucoma simplex.

Om alle afwijkingen in deze oogen te beschrijven ligt buiten ons bestek. Wij beperken ons daarom tot datgene, wat direkt met ons onderwerp in verband staat.

Een vierde en vijfde, n.l. het voorkomen van nieuwgevormd bindweefsel in de glaukomateuse excavatie en in de gezichtszenuw, zullen in hoofdstuk VII ter sprake komen.

1. Afsluiting van de voorste oogkamerhoek.

Dit verschijnsel is door KNIES en WEBER ontdekt geworden in blinde glaukoomoogen. Door talrike onderzoekingen is dit later bevestigd geworden. Prof. W. M. DE VRIES heeft het in een twintigtal glaukomateuse oogen en in oogen, die geleden hebben aan aandoeningen, welke vaak door glaukoom gevolgd worden, opnieuw gekontroleerd.

Daar wij ook dit materiaal van Prof. DE VRIES ter beschikking hebben gehad, nemen wij hier de vrijheid hem te citeren.

,,In 24 glaucoomoogen werd zonder uitzondering de periphere sluiting van den oogkamerhoek aangetroffen.

Evenwel is de wijze van sluiting en de uitgestrektheid, waarover de kamerbocht gesloten is, niet overal gelijk. De oogkamerhoek kan zijn compleet gesloten, d w. z. zoodanig, dat de iris met het geheele ligamentum pectinatum is vergroeid en zelfs met de achtervlakte van de m. descemetii. De sluiting kan zijn incompleet, zoodat een deel van het lig. pect. onbedekt blijft. Verder kan de kamerhoek totaal, d. w. z. over de geheele circumferentie gesloten zijn of partiëel, zoodat over een grooter of kleiner deel van den omtrek de kamerhoek vrij is. Men mag aannemen, dat de incomplete en partieele sluiting een vroeger stadium voorstelt dan de complete en totale sluiting.

In den gesloten kamerhoek kan men soms nieuwgevormd weefsel vinden, dat van de iris uit van vaten wordt voorzien ; dit is echter niet constant. Verder kan men in sommige gevallen zien, hoe de iris eenvoudig tegen den bulbuswand aan ligt, als het ware vastgeplakt, en in andere gevallen, hoe de irisvoorvlakte zich met een punt naar den bulbuswand uitstrekt, zoodat als het ware spoorvorming is op te merken.''

Wanneer wij nu de veranderingen bestuderen, die wij in ons preparaat vinden, dan valt ons ten eerste op de ongelijke afsluiting van de voorste oogkamerhoek.

In fig. 15 is de oogkamerhoek verder afgesloten dan in fig. 14. Deze discongruentie hebben wij ook in andere preparaten teruggevonden.

Verder valt ons op de sterke mate van afsluiting. Wanneer wij de iris als maatstaf nemen, dan zien wij hoe ruim een derde van haar voorvlakte met de achtervlakte van de cornea is vergroeid. De aard van die vergroeiing leert ons fig. 16, een vergroting van de oogkamerhoek van fig. 14.

Men ziet daar hoe het membraan van DESCEMET iets voorbij de nieuwgevormde oogkamerhoek verdwijnt. Het wordt vervangen door een laag weefsel, die zich tussen iris en cornea gedrongen heeft. Dit weefsel is van de cornea stroma te onderkennen door ongelijkmatige struktuur, door de aanwezigheid van sterker gekleurde spoelvormige cellen. De scheiding met de iris wordt aangegeven door de sterkere infiltratie op de voorvlakte der iris. Uit onze foto is het niet duidelik, onder de mikroskoop echter wel overtuigend te zien hoe er verder vezelige tussenstof in dit nieuwgevormde laagje voorkomt. Deze vezels, die zich èn door haar vorm èn door haar kleurstofopname als nieuwgevormd bindweefsel laten diagnosticeren, verbinden op sommige plaatsen duidelik de iris met

de cornea. Enkele nieuwgevormde vaatjes van uit de irisvaten liggen spaarzaam verspreid tussen deze vezels. Zwerfcellen in de vorm van lymphocyten en leukocyten komen slechts sporadies voor.

2. **Nieuwgevormd bindweefsellaagje op de irisvoorvlakte.**

De topografie hiervan valt gemakkelik te leren uit fig. 14 en 15. Boven ziet men de cornea, beneden een klein gedeelte van de lens. Het processus ciliaris is in fig. 14 rechts beneden te zien, en in fig. 15 links beneden met het voorste gedeelte van de ciliairspier. De iris ligt in het midden.

Behalve het naar buiten omgekruld zijn van de irispigmentlaag ziet men hoe het irisweefsel zich in vijf lagen laat onderscheiden ; ook in fig. 17, een vergroting van het pupilgedeelte van fig. 14, is dit goed te volgen.

Men krijgt van achteren naar voren gaande eerst de intensief zwart gekleurde pigmentlaag ; daarop volgt een lichter gekleurde even brede weefselstrook, waar in fig. 17 een vezelig struktuur te herkennen is. Dit is het pupilgedeelte, de musculus sphincter pupillae; in het wortelgedeelte de m. dilator. Dan krijgt men een tweemaal zoo brede laag, licht gekleurd, waarin de cellen overwegen boven de vezels, en die van de laatste laag gescheiden is door een paar rijen lymphocyten, die vooral in de pupil (fig. 14) goed is te onderkennen (fig. 17). Deze brede laag is de iris stroma.

Daarop ligt een zwarte streep, die zich in fig. 14 als een laag lymphocyten, en grote ronde mononukleaire cellen doet herkennen. De iris stroma wordt dus zoowel naar achteren als naar voren door een laag lymphocyten omgeven. Met zijn voorste oppervlakte vrij met de voorste oogkamer verbonden ligt een vijfde laagje. Dit is aan de iris stroma gehecht en strekt zich uit van de pigmentlaag, waarin het overgaat tot in de nieuwgevormde oogkamerhoek, waar het verdwijnt in het boven beschreven nieuwgevormde bindweefsel.

Evenals daar moet ook deze laag nieuwgevormd weefsel zijn, die door de streepvormige infiltratie evenals in de oogkamerhoek van de iris gescheiden is (In fig. 14 en fig. 15 is deze zwarte streep duidelik te zien).

Niet overal is het nieuwgevormde laagje even dik. Op enkele plaatsen is het zeer aanzienlik en bereikt het wel een kwart van de normale irisbreedte.

De mikroskopiese samenstelling komt bijna geheel overeen met die tussen iris en cornea gelegen. Het hoofdbestanddeel wordt ook hier ge-

vormd door fraaie spoelcellen met vezelige tussenstof (fig. 16 en 17). De spoelcellen met tussenstof doen zich kennen als jong bindweefsel door haar minder langgerekte vorm ; haar tussenstof door de minder sterke kleuring met GIESON en eosine, en door de bredere vorm van de vezels.

In deze nieuwgevormde laag verlopen enkele vaatspruiten, te zien in fig. 17, dicht bij de aanhechtingsplaats aan de pigmentlaag als lichtere plekjes met bijna niet gekleurde cellen (rode bloedlichaampjes).

Verder komen er lymphocyten en enkele polynukleaire leukocyten in voor.

Met het irisweefsel is het innig verbonden. Niet alleen kommuniceren de genoemde vaten met die van de iris ; ook de bindweefselvezels leggen zich direkt tegen die van de iris aan. Deze nieuwgevormde bindweefselcellen zouden dus uit de oppervlakkigste iriscellen haar oorsprong genomen kunnen hebben, hier en daar zijn zij echter door een minder gekleurde laag ervan gescheiden.

De veranderingen in de iris zelf duiden ook op chroniese induratieve ontsteking. Wij vinden daar vermeerdering van bindweefsel, verdikking van de vaatwanden, soms hyaline degeneratie ervan, vernauwing van haar lumina. In ons preparaat bestaat een sterke ophoping van lymphocyten, die op de twee genoemde plaatsen gelokaliseerd zijn. Een lokalisatie, die ook voor andere iritiden typies is. In de vaten ontbreken de polynukleaire leukocyten niet geheel.

3. Ektropion uveae.

Het derde verschijnsel, dat onze aandacht vraagt, is de ombuiging van de pigmentepitheellagen van de iris in de voorste oogkamer : het ektropion uveae.

Het ektropion uveae komt normaal voor bij paarden en runderen, bekend als de onderste en bovenste druivenkorrels, Prof. STRAUB. In dit vooruitgeschoven deel van de pigmentlaag komen daar alleen pigmentcellen met wat bindweefsel voor, ANCKE.

Ook bij de aap is het normaliter aanwezig. TREACHER COLLINS wees erop en wij hebben het ook uit onze verzameling bevestigd gevonden.

Ons preparaat geeft een sprekend voorbeeld van ektropion uveae. Vooral in fig. 2, de temporale helft van 't oog, strekt het zich bijna één mM in de voorste oogkamer uit en vormt aldus bijna een vierde van de irisvoorvlakte.

Het kan nog in sterkere graad aanwezig zijn.

Het ektropion is in fig. 14 en fig. 15 niet even ver voortgeschreden. Asymmetrie ervan komt vaker voor en door TREACHER COLLINS is er

reeds opgewezen. Er bestaat kongruentie tussen de graad van ektropion, afsluiting van de oogkamerhoek en de ontwikkeling van 't nieuw gevormde weefsel op de irisvoorvlakte.

Hoe dikker bindweefsellaagje, des te belangriker afsluiting van de oogkamerhoek, des te sterker ektropion. Is er daarentegen een dun bindweefsellaagje, dan is 't ektropion ook gering en de afsluiting weinig voortgeschreden. Op de verklaring van dit verschijnsel zullen wij beneden nader ingaan.

De samenhang van het ektropion met zijn omgeving leert ons fig. 17, een vergroting van fig. 14.

Wij zien hoe de pigmentlaag omgebogen en puntvormig uitgerekt is. Het vrije einde van het pigment gaat onmiddelik over in het beschreven nieuwgevormde bindweefsellaagje. Bindweefselvezels en spoelcellen leggen zich tegen het pigment aan, terwijl een gedeelte van de nieuwgevormde vezels zich nog een eind verder uitstrekken, om bij het naar binnenwaarts verdikte puntje van de pigmentlaag op te houden.

Niet alleen de pigmentlaag is omgebogen doch ook de sphincter pupillae. Duidelik is te zien hoe de spiervezels de bocht van het pigment volgen. Hetzelfde geldt voor de iris stroma, ook daar kunnen wij het aan het verloop van de vezels, doch nog beter aan de lokalisatie van de infiltratiecellen zien hoe er ook een kromming bestaat van de iris periferie en stroma. Dit beeld is een geheel ander dan bij het ektropion uveae congenitum. Daar toch wordt de pigmentlaag niet scherp uitgetrokken doch vertoont zij meer overeenkomst met die der apen. HIRSCHBERG onderscheidt daardoor de kliniese vormen van „Halskrause", „Beutelchen" en „Schürze" (12). Ook vindt men geen omstulping van spiervezels en iris stroma, REIS.

Door deze kenmerken kunnen wij dus in ons geval een kongenitale anomalie uitsluiten.

Verklaring van de beschreven verschijnselen.

1. Afsluiting van de voorste oogkamerhoek.

Wij hebben erop gewezen, hoe Prof. DE VRIES onderzocht heeft of de voorwaarden, waardoor afsluiting van de oogkamerhoek kan ontstaan, ook reeds aanwezig zijn bij initiaal glaukoom, of bij die ziekten, waarvan wij weten, dat zij vaak door glaukoom worden gevolgd.

Prof. DE VRIES schrijft: „Ik kon in een geval ontsteking in den oogkamerhoek aantoonen, en in andere gevallen de aanwezigheid van pathologische substantie, waaraan men irriteerende werking zou mogen toeschrijven, en eindelijk kon ik in nog andere gevallen een opduwen

van de iris peripherie naar voren met groote zekerheid uitsluiten."

,,In het eene geval van luxatio lentis was de verkalkte cataracteuse lens door een trauma geluxeerd. Van de verkalkte lens in het glasvocht liggend, zijn nu deeltjes afgebrokkeld en naar de voorste oogkamer gevoerd, waar zij op den bodem zijn gezakt en tegen de achtervlakte van de cornea zijn neergeslagen, zoodat zij klinisch imponeerden voor descemetitis.

Zoover nu dit neerslag reikte is de iris met de cornea vergroeid, m.i. door irritatie van de verkalkte lensstukjes. Aan den bovenkant was de iris vrij. In twee gevallen van glioom liggen tumorcellen in de kamerbocht."

Professor DE VRIES vestigde tevens de aandacht op drie gevallen van sarkoom, waarvan één met glaukoom gepaard ging. Ook hier bestonden in de oogkamerhoek ontstekingsverschijnselen. Wij vonden ook in een geval bij druk op de chorioïdea door een orbitale tumor, atrofie van het chorioïdaal pigment daar ter plaatse, en de aanwezigheid van pigmentkorrels in de voorste oogkamer. Wij kunnen ons dus volkomen aansluiten bij de konklusie van Prof. DE VRIES : ,,In deze drie gevallen (n.l. van sarcoom) zien wij hoe bij een ziekte, die met ongeveer absolute zekerheid leidt tot glaucoom, het glaucoom wordt voorafgegaan door ontstekingsverschijnselen en zelfs de finale sluiting van den oogkamerhoek daardoor wordt voorafgegaan.

Waar wij in sommige gevallen een druk achter de iris kunnen uitsluiten, en in andere een ontsteking in den irishoek constateeren, daar worden wij in verleiding gebracht deze verklaring verder uit te breiden en te zeggen, dat de sluiting van den oogkamerhoek berust op ontsteking. Als zoodanig een geïsoleerde ontsteking aan te nemen, alleen op die plaats, draagt evenwel het kenmerk van gedwongenheid ; dit wordt evenwel iets anders, wanneer men gaat zeggen, glaucoom berust op een ontstekingsproces in de lymphe-afvoerwegen van het oog. Dit is iets wat men zich zeer goed kan voorstellen en kan verklaren met een ontstekingmakende stof in het oog afgescheiden te denken, welke stof bij het verlaten van het oog den lymphweg in ontsteking brengt. Dan hebben wij na te gaan of wij iets daarvan vinden aan de andere lymphwegen, n.l. aan de venae vorticosae en den n. opticus.

Afwijkingen aan de venae vorticosae in den vorm van wandverdikking en endophlebitis komen in glaucoomoogen zóó frequent voor, dat BIRNBACHER en CZERMAK er de oorzaak van het glaucoom in wilden zien. Wat nu aangaat den n. opticus, daarvan zijn onder de collectie twee praeparaten, één van sarcoma chorioïdeae, het andere van glaucoma secundarium na netvliesbloeding. In beide bevindt zich een dik infiltraat om de vena centralis retinae.

Hiermee geloof ik aangetoond te hebben, dat men voor het ontstaan van het glaucoom aan een ontstekingsproces in de lymphe-afvoerwegen een groote rol mag toekennen, met dien verstande, dat de ontsteking in den kamerhoek alleen verantwoordelijk moet worden gesteld voor het optreden van de drukverhooging."

Hoe moeten wij ons nu de afsluiting van de oogkamerhoek als gevolg van ontsteking voorstellen? Er zijn twee wijzen waarop dit kan plaatsvinden, een akute en een chroniese.

Bij de akute afsluiting bestaat er een exsudatieve ontsteking, die een verkleving tussen de corneaachtervlakte en de iriswortel teweegbrengt analoog aan de synechiën posteriores bij akute iritis. P. A. 48 geeft ons een dergelik voorbeeld, evenals P. A. 128. In beide zijn ontstekingsverschijnselen in de oogkamerhoek.

Het aandeel van 't nieuwgevormde bindweefsel eraan is hier zeer gering. Wordt 't proces echter chronies; en het is de overgrote meerderheid van de gevallen waar het van 't begin een chronies verloop heeft, dan is de afsluiting bijna geheel het werk van 't nieuwgevormde bindweefsel.

Ook in ons preparaat zijn de meeste criterea van een chroniese induratieve ontsteking aanwezig: langdurig proces, gering exsudaat, weinig infiltratiecellen, veel nieuwgevormd bindweefsel.

De fixe bindweefselcellen en de endotheelcellen van de vaten reageren ook hier met intensiever levensverschijnselen op de prikkel, uitgeoefend door de met ontstekingsopwekkende agentia bezwangerde lymphen. Het krachtigst is de reaktie daar, waar de koncentratie van de toxiese lymphe 't sterkst is. In ons geval op de plaats waar per tijdseenheid de meeste lymphen worden afgevoerd; d.w.z. in het cornea-sclerale trabekelstelsel en 't kanaal van Schlemm.

De lichte exsudatie, welke ook chroniese ontstekingen vergezelt, zal de iriswand met die van de cornea doen verkleven, wat voorbereid wordt door een lesie van de endotheelcellen door de schadelik werkende lymphen. De daarop volgende of gelijktijdige woekering van de fibroblasten zal deze verbinding hechter maken. Door de retraktie van 't nieuwgevormde bindweefsel zal het verder gelegen gedeelte van de iris dichter tegen de endotheellaag getrokken worden.

Zoo neemt 't bindweefsel niet alleen passief deel door de bevestiging van de reeds bestaande afsluiting, doch ook aktief door zijn samentrekkende eigenschap.

2. 't Nieuwgevormde bindweefsel op de irisvoorvlakte.

Wij hebben gezien, hoe 't nieuwgevormde bindweefsel op de irisvoorvlakte onafgebroken in dat van de oogkamerhoek overging. De samenstelling ervan is dezelfde en de verhouding tot de iris baart geen verschil. Er bestaat dus geen reden om hier een andere oorzaak voor zijn vorming aan te nemen. Te meer omdat zoowel door de school van Leber (12) als door Hamburger (8) wordt aangenomen, dat in de iris niet anders dan in de plexus venosus Leberii lymphafvoerwegen zijn gelegen.

De veranderingen in de oogkamerhoek berusten in de eerste instantie op de resorptie van toxiese lymphe. Ook in de iris zal 't zelfde gebeuren. Zij zal haar aandeel nemen in de afvoer van de ontsteking-verwekkende agentia. Vooral op de irisvoorvlakte heeft er een koncentratie plaats; hier zal dus als reaktie erop een chroniese induratieve ontsteking optreden. Het beschreven bindweefsellaagje is daarvan de uitdrukking. Ook de ophoping van lymphocyten onder de irisvoorvlakte berust op deze resorptie. Het is analoog aan de ophoping om de venae vorticosae en om de centraalvenen van de n. opticus en in het corpus ciliare in de buurt van de ringarterie. Overal langs de lymphafvoerwegen komen deze lymphocytenhaarden voor, en betekenen nog geen aktieve of kwaadaardige ontstekingen.

Het nieuwgevormde bindweefsellaagje nam in dikte toe, zoodra het de oogkamerhoek verliet en dus op de vrije irisoppervlakte kwam te liggen. De oorzaak hiervan is, dat de cornea bij de oogkamerhoek zich vast tegen de iris aanlegt, het gevormde bindweefsel wordt daardoor afgeplat, de vorming van het nieuwe tegengewerkt. Tevens zal wanneer de oogkamerhoek stevig is afgesloten, de resorptie van toxiese lymphen ophouden, de prikkel tot nieuwe vorming verdwijnen.

Op de vrije irisoppervlakte bestaan er gunstiger voorwaarden. Hier is geen noemenswaardige druk aanwezig. Tevens zal door imbibitie en filtratie de toxiese lymphe nog lange tijd opgenomen worden, misschien compensatories versterkt. Zelfs dan wanneer er een vrij dikke laag bindweefsel is gevormd, blijven de meest oppervlakkig gelegen cellen door toxiese stoffen omspoeld. De voorste laag cellen zal daardoor voortdurend tot levendiger funktie worden geprikkeld. In het volgende hoofdstuk zullen wij zien hoe dit onder dergelike voorwaarden tot het ontstaan van zeer dikke membranen in de voorste oogkamer aanleiding kan geven.

De vorming van 't bindweefsel hier is geheel analoog aan dat, 't welk aanleiding geeft tot opvulling van de glaukomateuse excavatie, wat wij

ter bevoegder plaatse zullen bespreken ; en aan dat op de zenuwschijf na papillitis, welke aandoeningen van het voorste deel van het oog vergezelt, VOGELENZANG (18) en J. VAN DER BORG (3). Ook daar neemt men aan, dat zij berust op de resorptie van toxiese lymphen uit het voorste gedeelte van het oog afkomstig.

3. Ektropion uveae.

Het nieuwgevormde bindweefsel zet zich enerzijds vast aan het trabekulum corneo-sclerale, anderzijds aan 't omgekrulde pigmentblad, terwijl het over zijn gehele achterste oppervlakte door bindweefselvezels en vaatspruiten op de iris is geïmplanteerd. Een verklaring van 't ektropion zal op deze anatomiese gegevens gebaseerd moeten zijn.

Er bestaan ettelike hypothesen over het tot stand komen van ektropion uveae. De meest bekende zijn die van KRÜDENER, VON MICHEL, FUCHS en van BIRNBACHER-CZERMAK.

KRÜDENER (28) meent, dat het ektropion afhankelik is van veranderingen in het corpus ciliare, die plaatsveranderingen van de iris en zwelling van het epitheel tengevolge hebben. Het pigmentblad wordt eenigszins over de sfinkter naar voren geschoven, waarbij tevens een vermeerdering van pigmentepitheliën een rol spelen.

Daar wij het oorspronkelike van K. niet hebben kunnen bemachtigen, kunnen wij ons geen juist oordeel vormen over zijn gedachtengang. Veranderingen in het corpus ciliare, opzwelling van het epitheel, verschuiving van het pigmentblad ten opzichte van de sfinkter kwamen òf in het geheel niet, òf in zulke geringe graad in onze preparaten voor, dat wij ze geen rol mogen toekennen in het tot stand brengen van ektropion.

VON MICHEL (14) neemt enkel een mechaniese oorzaak aan. Van uit de vergroeiplaats van 't ligamentum pectinatum wordt een trekking pupilwaarts uitgeoefend. Hoe verder de afsluiting gaat, des te sterker is de traktie van uit 't lig. pectinatum. Hij wijst echter ook op de werking van 't nieuwgevormde bindweefsellaagje, doch geheel klaar is zijn voorstelling ervan niet.

Wij komen vervolgens tot de verklaring van FUCHS (5). Hij zoekt de oorzaak in een atrofie van de iris. Hierdoor verkort zich de stroma in alle richtingen. De pigmentlaag blijft echter ervan verschoond en wordt daardoor te breed in verhouding tot de geschrompelde irisstroma, het gevolg daarvan is, dat ze zich over de irisvoorvlakte heen schuift. Tegen deze beschouwing valt ten eerste op te merken, dat ektropion soms gepaard gaat met iris atrofie, doch dat er ook gevallen voorko-

men zonder dat de iris noemenswaardige veranderingen vertoont. Ten twede hebben wij geen belangrike partieele atrofie kunnen konstateren. A priori is het ook niet te verwachten, dat het pigmentepitheel zooveel taaier levenseigenschappen zal bezitten dan de stroma.

Ten derde zullen bij een schrompeling van irisweefsel de verhoudingen van het ektropion geheel andere zijn. Daar zal geen merkbare ombuiging van spiervezels en iris stroma plaats hebben zooals in ons preparaat, doch men zal een koncentriese verplaatsing moeten vinden, gericht ergens naar het middelpunt van de irisvoorvlakte. De histologiese veranderingen pleiten veel meer voor een trekking, die uitgeoefend wordt op het vrije deel van het pigmentblad en die gericht is naar de nieuwgevormde oogkamerhoek.

Vragen wij ons af wat samenhangt met het pigmentblad, dan hebben wij gezien hoe het nieuwgevormde bindweefsellaagje daar insereert.

Birnbacher en Czermak (2) waren het eerst om met Knies (10) op dit aetiologiese moment de aandacht te vestigen. Zij meenden, dat door de schrompeling van uit de iris endotheel ontstaand bindweefsel een traktie op het pigmentblad zou worden uitgeoefend, met ektropion uveae als resultaat. Hun zienswijze, dat het bindweefsel zou ontstaan uit de gewoekerde endotheelcellen van de irisoppervlakte, is echter onjuist. Volgens de onderzoekingen van Seefelder en Back (17) in hun standaardwerk is echter gebleken, dat op de irisvoorvlakte geen endotheellaag voorkomt. In volwassen oogen is het niet te vinden, en enbryologies ontbreekt het ook zeker in latere stadia. Al mocht het in de eerste week op de voorvlakte van de pupil membraan bestaan, dan zou het bij de involutie van deze ook mee verdwijnen. Om van een woekering van endotheel te spreken is dus niet in overeenstemming met de embryologie. In ons preparaat kunnen we zien (fig. 8) hoe genoemd laagje door een lichter gekleurde zone van het irisweefsel gescheiden is. Dit laagje heeft dus een meer zelfstandige oorsprong en ontstaat uit de mobiel geworden bindweefselcellen, die ook uit diepere delen van de iris afkomstig zijn. Een groot aandeel nemen ook de mesodermaalelementen van 't trabekulum corneo-sclerale.

Wij hebben erop gewezen hoe dit nieuwgevormde bindweefsellaagje steeds met ektropion gepaard gaat. Zijn aetiologies verband ermee staat dus vast.

Vragen wij ons af door welk mechanisme nu een dergelik bindweefselmembraan ektropion kan veroorzaken, dan komen wij tot de konklusie, dat evenals bij ektropion trachomatosus de eerste oorzaak gelegen is in de retraktie van het nieuwgevormde bindweefsel. Terwijl wij daar zagen

hoe er aanzienlike krachten nodig zijn om de daar vermelde verandering teweeg te brengen, zoo zal hier een veel mindere kracht voldoende zijn door de meer beweeglike anatomiese samenstelling van de iris. Wat bij de tarsus jaren vereist, zal hier reeds in maanden voltrokken kunnen worden. Het nieuwgevormde bindweefselmembraan zal dus reeds spoedig na zijn ontstaan zijn retraheerende eigenschappen ten toon spreiden. De zich daaraan vastgehechte omgevende delen zullen daardoor naar een bepaald centrum getrokken worden. Om twee redenen zal dit centrum de oogkamerhoek òf de plaatsvervangende reeks van nieuwgevormde oogkamerhoeken zijn. Ten eerste is de ontsteking in de oogkamerhoek in de onmiddelike nabijheid van de plenus venosus Leberii in 't begin het hevigst, daar zal dus in het begin de produktie van 't nieuwgevormde bindweefsel een voorsprong hebben. De retraktieverschijnselen zullen gevoegelik daar een overwicht hebben, hierdoor zullen de met de samentrekkende bindweefselvezels in verbinding staande omgevende delen in de richting van het trabekulum corneo-sclerale verplaatst worden.

Ten twede zullen de verkortende bindweefselvezels hier een steunpunt vinden door de moeilike veranderbaarheid van cornea en iriswortel. Het insertiepunt zal zich dus bij retraktie naar deze oorspronkplaats moeten verschuiven.

Datgene, waaraan het einde insereert, zal passief die verplaatsing moeten meemaken. Dit wil dus zeggen, dat de pigmentlaag de weg van het retraherende bindweefsel zal moeten volgen. De epitheellagen zullen dus in de voorste oogkamer omgebogen worden en vormen aldus een deel van de irisvoorvlakte.

Als het irisweefsel niet zoo rekbaar is, dan zou die verkorting van de pigmentlaag talrike inscheuringen van het irisweefsel doen ontstaan.

Nu ontstaat er slechts, en zoo de traktie overal dezelfde is, een gelijkmatige verwijding van de pupil.

Deze voorstelling, dat het ektropion door bindweefselretraktie ontstaat, is ook in overeenstemming met de andere anatomiese afwijkingen.

De trekking aan de uiterste periferie van de pigmentlaag moet de platte puntvorm teweeg brengen; tevens moeten de spiervezels en irisstroma bij een ombuiging van het pigment mee van vorm veranderen (fig. 8).

Hoewel bij de aanvang van de vorming van 't nieuwgevormde weefsel, de vezels ook loodrecht op de irisoppervlakte staan, ziet men ze later schuin of evenwijdig eraan verlopen. Ook dit vindt zijn verklaring in de langzame doch zekere trekking ook aan het nieuwgevormde weefsel naar de oogkamerhoek, waardoor de vezels geleidelik worden omgebogen.

Het centraal begrip van de glaukoomtheorie, althans van 't chroniese glaukoom en 't glaucoma simplex, is de chroniese, induratieve ontsteking van de lymphafvoerwegen.

Ook voor de primair akute kunnen wij, met een grote mate van waarschijnlikheid een evenwichtsstoornis tussen de produktie en resorptie van de ooglymphen aannemen ; en stellen ons daardoor op éénzelfde standpunt als van ELLIOT (4), PRIESTLEY SMITH, PARSONS (15) e. a. Ook zij nemen geen principieel onderscheid tussen de verschillende glaucoomsoorten aan.

Door deze veronderstelling wordt de mogelikheid van een gelijktijdige veneuse stuwing geenszins buitengesloten. Veranderingen om de venen begeleiden steeds die van de lymphafvoerwegen.

Dat er een vertraagde filtratie bestaat, kan men ook aantonen met de tonometer van SCHIOTZ, waarop door VAN GELDER is gewezen.

Wij kunnen ons gemakkelik voorstellen, dat bij chronies glaukoom 't nieuwgevormde bindweefsel, 't welk de lossere iriskrypten, de mazen van 't corneo sclerale trabekelstelsel en de zenuwschijf opvult, aan de resorptie van de lymphen veel groter weerstand zal bieden.

Een stoornis in 't evenwicht, die aanleiding geeft tot verhoogde tensie, zal daarvan 't gevolg zijn. Deze kan al of niet gepaard gaan, of gevolgd worden, door bemoeilikte bloedsafvoer. Verhoogde tensie is bijna steeds synoniem met manifest glaukoom. De meeste symptomen zijn daarvan af te leiden. Onze therapie heeft tot nu toe bijna geheel berust op een streven om dit verschijnsel te neutraliseren.

Tegenover de chroniese ontsteking zelve of de prima causa ervan toch staan wij meestal machteloos.

Bindweefsellytiese stoffen hebben wij in onze therapeuties armamentarium niet. Mocht o. a. dionine een zekere renommé hebben corneavlekken te doen verdwijnen, tegenover 't nieuwgevormde bindweefsel in de diepere delen van 't oog is haar werking nihil.

Niet veel beter is het gesteld met de bestrijding van de oorzaken, die aan de ontsteking ten grondslag liggen. Wij zeggen oorzaken, want deze zijn vele. Alles wat in de algemene en speciale pathologie ontsteking kan verwekken, kan hier als aetiologies moment optreden.

Nu eens kunnen het bakteriën zijn met hun toxinen, hetzij excretories of secretories ontstaan, of als afstervingsprodukten ; dan weer chemiese oorzaken na corpora aliena bijv. ijzer of lood, LEBER. Het kunnen ook de stofwisselings- of vervalprodukten van 't oog zelf zijn, na netvliesloslating, KEUKENSCHRIJVER (9) na sarkoom of andere tumoren, na cataracta traumatica, DE VRIES, of als afvalprodukten van de seniele lens enz. enz.

Het is begrijpelik, dat slechts in uitzonderingsgevallen hiertegen afdoende is op te treden ; bijvoorbeeld door tijdige lensextraktie, verwijdering van corpora aliena, antibakterieele middelen, verbetering van de algemene constitutie bij jicht en rheuma enz.

In de meeste gevallen moeten wij dus onze toevlucht nemen tot een symptomatiese therapie n.l. van het effenen van de belemmerde lymphafvoer uit 't oog.

Deze kan moeilik een andere zijn dan een chirurgiese. Het eerst is deze toegepast door MACKENZIE (22) in 1852. Hij heeft getracht door herhaalde punktie de verhoogde druk te bestrijden, en deed het met zeer wisselend resultaat.

Toen men door de ontdekking van ADOLF KNIES (1854) vermoedde, dat de afsluiting van de voorste oogkamerhoek van principieel belang was, heeft men naar een operatie gezocht, welke zich aan die kennis aansloot.

VON GRAEFE (24) voerde daarop in 1856 de glaukoom-iridektomie in; terwijl WENZEL (25) reeds in 1764 optiese-iridektomiën verrichtte.

DE WECKER volgde met zijn sclerotomie in ongeveer 1880. Waarop echter de werking van deze operaties precies berust, daarvan had men geen klare voorstelling.

HEINE (26) 1905, wou met zijn cyclodialyse een afvoerweg tot de suprachorioïdea van uit de voorste oogkamer scheppen.

Langzamerhand, toen de pathogenese en de pathologiese anatomie van 't glaukoom nauwkeuriger bestudeerd is geworden, is het pas doorgedrongen, dat 't hoofddoel van de operatie moet zijn een subkonjunktivaal fistel te maken ; dat het een illusie is bij zulk een diffuse en sterke bindweefselvorming in 't trabekulum corneo-sclerale en om 't kanaal van SCHLEMM, en bij de bestaande prikkel van bindweefsel nieuwvorming, die in glaukoomoogen in hoge mate aanwezig is, door de genoemde operaties de oorspronkelike lymphafvoerwegen te heropenen.

Het sukses van de iridectomie, sclerotomia anterior et posterior, en cyclodialyse hing dus af van het al of niet tot stand komen van een dergelik fistel.

Tot het bereiken van een subkonjunktivale lymphafvoerweg deed LAGRANGE in 1906, zijn irido-sclerectomie; ELLIOT (31) (32) 1909 en FERGUS (30) 1915 hun trepanaties.

Hiermee zijn resultaten verkregen, die ten slotte het meest bevredigend zijn bij de t r e p a n a t i e v a n ELLIOT m e t d e w ij z i g i n g v a n STRAUB ; en die door Professor STRAUB aldus wordt verricht : konjunktivaalincisie boven, 1 cM van de hoornvlieszoom verwijderd,

$1^1/_2$ cM breed. Afprepareren van de konjunktiva tot 2 mM van de cornea. Omklappen van de konjunktivaallap over de cornea. Scleraal incisie, ter lengte van 3 mM. en 2 mM van de hoornvlieszoom verwijderd, parallel aan de limbus. Het maken van een scleraallap (analoog aan die van de konjunktiva), die reikt tot in de cornea. Zoo dicht mogelik bij de limbus trepaneren, met een trepaan van $1^1/_2$ mM diameter, tot in de voorste oogkamer. Maken van kleine, perifere iridektomie. Redresseren van de iris. Terugklappen van de scleraal — en konjunktivaallappen. Konjunktivaalhechting.

De wijziging van Professor Straub berust in hoofdzaak op het maken van de scleraallap. Deze methode biedt enkele voordelen boven de oorspronkelike operatie van Elliot. Ten eerste wordt de konjunktiva niet geheel tot aan de limbus losgeprepareerd. Hierdoor blijft de cornea begrensd door een strook gave konjunktiva. De cornea is daardoor minder blootgesteld aan lesies gedurende de operatie ; terwijl zijn voeding daar ter plaatse minder gestoord wordt. Zijn weerstandsvermogen tegen schadelike invloeden blijft dus op normaal peil. Ten twede is de scleraallap een doelmatig preventief tegen dreigende infektiekiemen. De dunne konjunktiva toch vormt nauweliks een bedekking voor het kanaal, dat door de trepanatie is gevormd. De voorste oogkamer staat daardoor prakties in een open verbinding met de konjunktiva, en daardoor met de bakteriën, welke ook bij de nauwkeurigste desinfektie niet geheel uit de traan- en konjunktivaalzak zijn te verwijderen. Wordt er echter een scleraallap onder de konjunktiva gemaakt, dan is dat tevens (vooral direkt na de operatie) een versterking van de filter, waardoor de mikroörganismen tegen gehouden moeten worden, zonder dat de filtratie van lymphen bemoeilikt wordt. De ervaring toch heeft ons geleerd, dat het sukses, van deze operatie als druk verlagend, en lymphafvoerend middel, door deze methode geenszins wordt verminderd. Eindelik wordt de ektasie van de konjunktiva, die in sommige gevallen als een lichte bobbel, dicht bij de limbus optreedt, tegengewerkt. Deze wordt meer diffuus, of wordt dichter naar de aequator verschoven. De subjektieve last, die zij, door het glijden van de ooglidrand er overheen, veroorzaakt, wordt hierdoor belangrik verminderd.

Geraadpleegde literatuur Hoofdstuk III.

(1) Ancke. Drei Fälle von Ectropion uveae. C. bl. f. A., 1885.

(2) Birnbacher und Czermak. A. f. O. Bd. XXXII, Dl. 2.

(3) Borg, van der. De papillitis, welke voorkomt bij aandoeningen van het voorste deel van het oog. N. T. v. G. Dl. I, 1908.

(4) Elliot. The diagnosis of Glaucoma. The O. Revieuw. Vol. XXXIV, Sept. 1915.

(5) Fuchs. A. f. O. Bd. XXVII, Dl. 2.

(6) Gelder, R. van. Oogheelkundige bijdrage tot de intraoculaire drukking. Proefschrift, Amsterdam, 1911.

(7) Hirschberg. Ueber angeborene Ausstulpung des Pigmentblattes der Regenbogenhaut. C. bl. f. A. XXVII, 1903.

(8) Hamburger. Ueber die Ernährung des Auges, 1914.

(9) Keukenschrijver. Glaucoma post dialysin Retinae. Proefschrift, Amsterdam 1913.

(10) Knies. A. f. O. Bd. XXII., Dl. 2. Ueber das Glaucom.

(11) Idem. A. f. O. Bd. XIX, Dl. 2.

(12) Leber. In v. Graefe-Saemisch.

(13) Michel, von. A. f. O. Bd. XXVII, Dl. 2.

(14) Idem. Lehrbuch der Augenheilkunde, 1892.

(15) Parsons, Herbert. The Pathology of the Eye. Vol. II, 1904.

(16) Straub. A. f. O. 1886.

(17) Seefelder u. Bach. Atlas zur Entwicklungsgeschichte des Menschlichen Auges, 1911.

(18) Vogelenzang. Bijdrage tot de kennis der ontsteking van het glasachtige lichaam, 1907.

(19) Vries, de. N. T. G. II, 1906 ; p. 447 en p. 1188.

(20) Treacher Collins. Researches into the anatomy of the Eye.

(21) Reis, Wilh. Notisz über den anatomischen Befünd bei Ectropium uveae congenitum.

(22) Mackenzie. Practical Treatise on the Diseases of the Eye. London, 1854.

(23) Weber. A. f. O. Bd. XXII, Dl. 2.

(24) Graefe, von. Heilwert der Iridectomie. A. f. O.

(25) Alt. Americ. Journ. of Ophth., 1896.

(26) HEINE. Die Cyklodialyse, eine neue Glaukomoperation. Deutsche med. Wochenschr. Nr. 25, 1905.

(27) ELLIOT. The Signs and Symptoms of Glaucoma. The. O. R., 1915.

(28) KRÜDENER. A. f. A. Bd. 31.

(29) WEINBAUM. Ein Fall van Glaucoma haemorrhagicum mit Thrombose der Vena centralis retinae und Ectropion uveae.

(30) FREELAND FERGUS. Glaucoma and Trephining. The O. R., 1915.

(31) ELLIOT. A preliminary note on a new operative procedure for the establishment of a filtering cicatrix in the treatment of glaucoma, Ophthalmoscope, 1909.

(32) Ibid. Trephining for glaucoma. Ophthalm, 1910 en 1914, p. 584.

HOOFDSTUK IV.

Nieuwgevormd bindweefsel in de voorste oogkamer.

De ophthalmologen hebben pas na 1850 biezondere aandacht geschonken aan de veranderingen van de z.g.n. „glashäute".

Stellwag von Carion (1) en Heinrich Muller (2) wezen op de verdikkingen van de membrana Descemetii, die gepaard gingen met chroniese ontsteking. Henle (3) vond kliervormige uitstulpingen als seniel verschijnsel.

Donders (4), Coccius (5) en Von Michel (6) beschreven een op het membraan van Descemet gelijkend bekleedsel op de irisvoorvlakte, terwijl Junge (7) de stelling verdedigde, dat dit membraan zijn oorsprong uit gescleroseerd irisweefsel nam, dacht Fuchs (8) aan een neerslag uit eiwitrijke humor aquaeus.

De meeste onderzoekers echter zagen er een produkt van endotheelwoekering in.

Alt (9), Gepner (10), Donders (4) namen een vermeerdering van de endotheelcellen van de irisoppervlakte aan. Rumchewitch (11) stemt hiermee in.

Wagenmann (12) echter is de zienswijze toegedaan, dat de endotheelcellen van het membraan van Descemet sterk zouden woekeren en op de irisvoorvlakte geschoven zouden worden. De gronden, waarop deze mening berust, zullen wij later uitvoerig bespreken.

Terwijl de pathologiese afwijkingen van de kollagene membranen algemeen de belangstelling opwekten, is dit niet van toepassing op het nieuwgevormde bindweefsel in de voorste oogkamer.

Noch in de pathologies-anatomiese leerboeken van Giensberg, Greeff en Alt staat er iets van vermeld, noch onderzoekers als Landolt (13), Venneman en Herbert Parsons hebben er aandacht aan geschonken.

Donders (4) spreekt slechts terloops over organisatie van exsudaat in de voorste oogkamer. In Wedl en Bock (14) staat een afbeelding van een bindweefselmembraan op de irisvoorvlakte zonder verdere kommentaar.

De eenige onderzoekers, die dit verschijnsel meer uitgebreid bestudeerd hebben, zijn Wagenmann (15) en Rumchewitch (11).

Wagenmann beschrijft verscheidene voorbeelden van verdikkingen van het membraan van Descemet en het voorkomen van een nieuwgevormde weefselmassa in de voorste oogkamer, op het membraan van Descemet gelegen. Deze weefselmassa werd van de voorste oogkamer afgesloten door een laag weefsel, die veel op het membraan van Descemet geleek.

Rumchewitch heeft twee gevallen onderzocht, waar op de irisvoorvlakte een pseudo-membraan van Descemet gelegen was, en één geval van nieuwgevormd bindweefsel op de iris. Ook deze werd van de oogkamer door een kollageen membraan afgesloten.

De veranderingen aan de kollagene membranen ,,glashäute'', hier het membraan van Descemet, gaan wij stilzwijgend voorbij. Zij vallen buiten ons bestek. Overtuigende woekeringen ervan hebben wij nergens gevonden. Nu eens was het een hyalineverdikking van een nieuwgevormd bindweefsellaagje, die een pseudo-membraan vormde, dan weer was het een sterker uitgesproken bindweefselafzetting aan de periferie. Soms berustte deze pseudo-membraanvorming op een afscheuring van de M. D. van de cornea stroma, en was zij tegen de iris aangeplakt. In andere gevallen bestond er een splitsing van. De ene helft bleef op haar plaats, terwijl de andere zich tegen de iris vastkleefde.

Wij beperken ons dus tot een beschrijving van het nieuwgevormde weefsel in de voorste oogkamer, en zijn samenhang met zijn omgeving. Dit zullen wij doen aan de hand van een vijftal gevallen. Wij beginnen met het nieuwgevormde weefsel op de cornea-achtervlakte, om daarna dat op de iris te bespreken. In een epikrise zullen wij eindelik de onderlinge verhoudingen en de wetten, die deze nieuwe vorming van weefsel beheersen, nader uiteenzetten.

Geval I.

Ziektegeschiedenis.

Patiënte J. Str. 176, kwam in 1895 met dialysis retinae. In 1903 had zij obscuratio lentis, seclusio et occlusio pupillae. De diagnose luidde : glaucoma secundaria met irisvoorwelving. Er werd een iridektomie verricht. In 1905 kwam zij terug met erge hoofdpijn, sterk gevulde ciliairvaten, T + 1. Cornea glad, helder, alleen beneden kleine bruingetinte Descemet-stippen. De voorste oogkamer is onregelmatig van vorm. Nasaal en temporaal is zij aan de omtrek zeer ondiep zoals bij de afsluiting van de voorste oogkamer door perifere synechiën ; boven en ook beneden is zij veel dieper.

In het bovenste quadrant van de iris is een coloboma arteficiale ; de lens is daar geheel troebel. Op de iris is een heel netwerk van vaatjes te zien, blijkens

hun verloop nieuw gevormd. Dit vaatnet strekt zich ook uit over de oude pupil. Aan de rand van het coloboom gaan de vaatjes ook op de lensvoorvlakte over. Het is niet goed te zien of zij zich over het gehele coloboom uitstrekken.

Even boven het oude pupilletje is een stukje irispigment op het voorste lenskapsel blijven zitten.

Harding in Muller.

Kleuring met haematine-eosine.

Beschrijving.

Fig. 18 is een foto van een sagittale doorsnee van de bovenste quadrant van iris en cornea op de plaats waar de iridektomie verricht werd. De cornea is gemakkelik te herkennen als een brede band van min of meer evenwijdig verlopende vezels. Boven wordt hij begrensd door de sterk gekleurde epitheelcellenlaag, aan de achterzijde door een veel dunner, doch ook sterker gekleurd laagje — het membraan van Descemet met endotheelcellen.

De lens ligt beneden op onze foto. Zij ligt bijna evenwijdig aan de cornea. Haar homogeen struktuur en intensiever kleurstofopname valt direkt op. Aan haar voorzijde ligt een spleetvormige lichter gekleurde massa.

Tussen cornea en lens bevindt zich de iris. Deze is over een lengte van 1 mM door synechiae anteriores met de achtervlakte van de cornea verbonden. Van de cornea buigt zij zich bijna rechthoekig om naar achteren en legt zich innig tegen het lenskapsel aan.

De struktuur van de cornea is vrij regelmatig, behalve op de plaats, waar volgens de ziektegeschiedenis de iridektomie incisie werd gedaan. Daar verloopt van de limbusrand schuin binnenwaarts tot op de membraan van Descemet een band onregelmatig weefsel (fig. 18, 19).

De corneavezels maken de indruk, alsof zij onderbroken zijn geweest. Zij verlopen niet meer evenwijdig doch zijn iets ingebogen. Haar struktuur is niet meer zoo goed zichtbaar. De cellen zijn talriker, kleuren zich sterker, en zijn niet meer zoo lang spoelvormig als in de normale cornea stroma.

De nieuwgevormde weefsellaag (fig. 18 en 19).

Een nieuwgevormd weefsellaagje ligt op de achtervlakte van het membraan van Descemet. Het wordt aan de eene zijde begrensd door

het boven beschreven litteken van de iridektomie incisie, aan de andere door de oorspronkelike oogkamerhoek.

Met de iridektomiewond is het niet innig verbonden. De vezels liggen er wel tegen aan doch dringen de cornea stroma niet binnen. Deze weefselmassa dringt zich tussen cornea en iris in en legt zich er vast tegen aan, doch breekt aan de ene zijde niet door het membraan van DESCEMET, en aan de andere niet in de iris stroma. Eerst in de voorste oogkamer verdwijnt ze geleidelik in het trabekulum corneo-sclerale.

In de nieuwgevormde oogkamerhoek scheidt zich een gedeelte van dit nieuwgevormde weefsel af, en legt zich als een heel dun laagje op de irisvoorvlakte. Het volgt de iris tot op het lenskapsel (fig. 18). Hier verlaat het de iris neemt sterk in dikte toe, en legt zich tegen het voorste lenskapsel aan.

Het volgt dit en verloopt naar de tegenoverliggende irisrand (In fig. 18 als een puntige zwartgekleurde streep te zien). Hier legt het zich tegen de irispigmentlaag aan en verdwijnt in de achterste oogkamer.

Er ontstaat hierdoor een totaal pupilmembraan, dat reeds in het leven gediagnosticeerd is geworden.

De struktuur van dit nieuwgevormde weefsel is overal hetzelfde. De hoofdmassa wordt gevormd door nieuwgevormd bindweefsel en vaatkapillairen. Het bindweefsel is ook hier door de beschreven eigenschappen gekenmerkt. De vaatkapillairen zijn talrik zoowel op de cornea-achtervlakte en irisvoorvlakte als in het pupilmembraan. Op de iris waren ze met de loupe gemakkelik te zien.

Er zijn in het weefsel ook enkele exsudatiecellen vooral lymphocyten. In fig. 19 ziet men enkele op de buitenvlakte van het nieuwgevormde weefsel, op de achtervlakte van de cornea liggen.

Geval II.

Patiënt X., Str. 239, had een kerato-scleritis, die gaandeweg in phthisis dolorosa overging.

De cornea was voor de operatie geheel troebel. Een geheel vaatnet was in de diepere lagen van de cornea te zien. Ulcus cornea centralis. T — 2. Geen lichtperceptie.

Kliniese diagnose: K e r a t i t i s s c l e r o t i c a n s o c u l i d e x t r a e.

Met de beschrijving van dit oog kunnen we kort zijn. Het is ons te doen om de nieuwgevormde weefsellaag, die in de voorste oogkamer tegen het membraan van DESCEMET is gelegen, fig. 20.

Het achterste gedeelte van het oog vertoont in vergelijking met het voorste geen sterke afwijkingen. Het corpus ciliare, iris, sclera van af de ora serrata en cornea daarentegen zijn sterk geïnfiltreerd. Overal zijn talrike haarden verspreid. Vooral de iris en achtervlakte van de cornea zijn overvuld met lymphocyten, mononukleaire leukocyten, enkele polynukleaire leukocyten en plasmacellen. Fig. 20 geeft ons hiervan een overzicht. Het is een foto van een doorsnee door een deel van cornea iris en lens. Rechts beneden is nog even de hoek van de achterste oogkamer met een processus ciliaris te zien.

De cornea vertoont in zijn voorste helft verschijnselen van oedeem. De vezels zijn gezwollen en de cellen dikker en lichter gekleurd. Door zijn midden verloopt een gleuf ; echter een artefakt. Zijn achtergedeelte valt op door streepvormige sterker gekleurde lagen. Deze strepen zijn vaten, die van uit de limbus de diepere cornealagen koncentries binnendringen, en die overvuld zijn met leukocyten. De lymphocyten omhullen de vaten kokervormig en zijn ook in 't corneaweefsel gelegen evenals de plasmacellen.

Het membraan van Descemet is te zien als een zwartgekleurde, gekronkelde streep, een uitdrukking van Descemet-plooien, zooals bij oedeem van de cornea optreden.

Direkt tegen de achtervlakte van de cornea gelegen verloopt in de voorste oogkamer een nieuwgevormde weefsellaag, die in het trabekulum corneo-sclerale verdwijnt.

Ze vult de voorste oogkamerhoek op, verloopt over een afstand van 1 mM, aan de eene zijde met de cornea, aan de andere met de iris verbonden. Dan verlaat ze de irisvoorvlakte om als een plaat de gehele achterwand van de cornea te bedekken.

Haar struktuur bestaat uit spoelvormige cellen met lange vezels, waartussen een lichter bijna struktuurlose massa. Op haar vrije oppervlakte ligt een zwart gekleurde streep. Deze wordt gevormd door een opeenhoping van zwerfcellen en fibrine. De vezels kleuren zich volgens het bindweefsel. Ook de struktuur is die van (nieuwgevormd) bindweefsel. De meer homogene tussensubstantie wijst op hyaline degeneratie. Het membraan van Descemet wordt op enkele plaatsen onderbroken, dit schijnt echter sekundair te zijn. Nergens bestaat er woekering van endotheelcellen.

De verbinding met de iris is vrij vast, toch laat het bindweefsel zich vooral dichter bij de oogkamerhoek duidelik door de iris stroma begrenzen.

Geval III.

Ziektegeschiedenis.

Patiënt K., P. A. 449 heeft lange tijd geleden aan een chroniese, hardnekkige irido-cyclitis. Langzamerhand ging de gezichtsscherpte van patiënt achteruit tot er bijna gehele blindheid optrad. Ook het andere oog is aan een identiek proces ten gronde gegaan. Daar de pijnlikheid steeds bleef, werd het oog geëxtirpeerd.

Beschrijving.

Fig. 21 geeft ons een overzicht van het voorste gedeelte van het oog.

De cornea vertoont geringe veranderingen, zijn struktuur is goed te onderkennen.

De iris, corpus ciliare en voorste gedeelte van de sclera daarentegen is overvuld met zwerfcellen. In fig. 22, dat de iris bij de oogkamerhoek voorstelt, ziet men hoe tallose lymphocyten en weinig mononukleaire leukocyten de gehele stroma opvullen. Van irisstruktuur is daardoor weinig meer over. Het achterste gedeelte van het oog vertoont veel geringere ontstekingsverschijnselen.

Het nieuwgevormde weefsel in de voorste oogkamer.

In fig. 21 ziet men, hoe tussen iris en cornea een brede schijf nieuwgevormd weefsel ligt. Dit weefsel begint bij de oogkamerhoek. In fig. 21 en 22 wordt dit aangegeven door de plaats, waar de zeer sterk gekleurde iris de veel lichter gekleurde cornea raakt. Het verbreedt zich langzamerhand om de grootste breedte te bereiken op de plaats waar het de voorvlakte van de iris verlaat. Van hier ligt het vrij in de voorste oogkamer, slechts met zijn voorvlakte met het membraan van DESCEMET verbonden. Geleidelik neemt het in dikte af om iets voorbij het midden van de cornea in enkele vezelbundels te eindigen. Fig. 22 geeft ons een idee van zijn oorsprong uit de oogkamerhoek en van zijn struktuur.

Dit weefsel neemt zijn oorsprong uit het trabekulum corneo-sclerale. Het verdwijnt zonder scherpe grens in 't bindweefsel daar. Dit is de enige plaats waar het vast met zijn omgeving verbonden is. Het legt zich wel vast tegen de irisvoorvlakte, doch gaat er niet op over. Hetzelfde geldt van het membraan van DESCEMET. Nergens wordt dit door het nieuwgevormde weefsel doorbroken; zelfs zijn de endotheelcellen in sommige gedeelten nog behouden. Deze vertonen nergens woekeringen.

De struktuur van dit weefsel komt geheel overeen met nieuwgevormd bindweefsel; spoelcellen met langgerekte ovale kernen, vezels, die evenwijdig aan elkaar verlopen en deze spoelcellen onderling verbinden.

Behalve deze spoelcellen liggen er in dit weefsel veel infiltratiecellen. Vooral bij de oogkamerhoek dicht bij de cornea-achtervlakte vormen zij

lymphocytenhaarden, in fig. 21 en 22 als zwarter gekleurde onregelmatige plekken te zien. Ook op de vrije oppervlakte van dit weefsel vormen lymphocyten en mononukleaire leukocyten een dikke laag. Daar, waar dit weefsel opgehouden heeft, strekken zij zich op de endotheellaag uit, en vormen aldus DESCEMET-stippen. Zij worden vaak omgeven door een lichter gekleurde hof.

Nieuwgevormde vaten of rode bloedlichaampjes zijn er niet in te zien.

Geval IV.

Ziektegeschiedenis.

Patiënt B. Str. 429 kreeg in Sept. 1909 een kastanje tegen zijn rechteroog. Gedurende een paar dagen heeft hij niet kunnen zien. Zijn gezichtsvermogen kwam spoedig weer terug, om echter geleidelik weer te verminderen.

Na verloop van een paar maanden werd de acies visus = o.

In de laatste tijd had hij last van pijn in het oog, rode konjunktiva en tranenvloed.

Bij inspektie blijkt de konjunktiva licht hyperaemies; geen duidelike pericorneale injektie. De traanklier is gezwollen. De limbus ± 2 mM breed, het smalst temporaal en nasaal; vrij doorschijnend. Het midden van de cornea is schijfvormig, geheel troebel. Deze troebelheid heeft een egale grijsgroene kleur. Met de loupe van BERGER blijkt het door de gehele diepte te zitten.

Op de oppervlakte vooral in het centrum zitten kleine, zeer fijne, grijze streepjes. De heldere randzone bevat in alle lagen diepe vaatjes. Ze verdwijnen in de troebeling.

De iris is temporaal groen, links helt zij over tot het grijsgroene, geen vaatjes. Oogkamer ondiep.

T — 2; lichtperceptie, geen projektie. Oog geënukleëerd op 25 Juni 1910 op indikatie van: roodheid, pijnlikheid en lage spanning van een blind oog.

Fixatie: in Mullerse vloeistof.

Kleuring: haematine-eosine; GIESON.

Beschrijving.

Wij zullen ons beperken tot een beschrijving van de afwijkingen van iris en omgeving.

Fig. 23 geeft ons een overzicht er van.

De cornea en lens zijn gemakkelik te herkennen. Rechts zijn er nog een aantal processus ciliares te zien, links wordt het corpus ciliare alleen aangeduid door een zwarte ruitvormige pigmentvlek, van waaruit een zwarte streep naar de lenszijvlakte verloopt. Deze zwarte streep is het enige wat van de iris is overgebleven. Rechts gaat van het corpus ciliare een dergelike streep naar de lenszijvlakte. Doch op deze pigmentlaag ligt nog een laagje irisweefsel, dat van het nieuwgevormde weefsel op zijn voorvlakte gescheiden wordt door een zwarte streep — een opeenhoping van mononukleaire cellen.

Van de irisstruktuur is niet veel meer over. Slechts enkele stroma-

cellen liggen spaarzaam verspreid. De overige cellen zijn lymphocyten, vaatendotheliën en spoelcellen.

C o r n e a.

De cornea bevat te veel spoelcellen ; zijn vezels zijn lelik van samenstelling. Aan de limbusrand dringen tal van vaatjes over alle lagen de cornea een eindje binnen. De meeste zijn langgerekt, er liggen echter ook meer ronde, onregelmatig gezwollen cellen, die echter veel geringer in aantal zijn.

Het membraan van DESCEMET wordt in het midden op enkele plaatsen doorgroeid door corneastromaweefsel. Nasaal aan zijn omtrek, fig. 24, is het gekronkeld, buigt zich naar de iris om en wordt omgeven door nieuwgevormd weefsel. De endotheelcellen vertonen geen noemenswaardige woekering. Eigenaardig is de kleurstofopname van de stroma. Ongeveer over twee derde van zijn oppervlakte van af het membraan van BOWMAN is hij sterk steenrood gekleurd. In fig. 23 gekenmerkt door de donkere tint. Deze tint wordt veroorzaakt door een fijngekorreld pigment, dat parallel aan de corneavezels gekoncentreerd is. Hierdoor verkrijgt het geheel een streepvormig, gekorreld uiterlik.

H e t n i e u w g e v o r m d e w e e f s e l o p d e i r i s v o o r v l a k t e.

Reeds makroskopies valt een dikke weefselplaat op de irisvoorvlakte op. In fig. 23 ziet men dit membraan van de eene oogkamerhoek tot de andere verlopen ; links op de irisvoorvlakte, rechts op de irispigmentlaag, dus op de plaats van de iris stroma. Hij bereikt in onze foto bijna een derde van de corneabreedte. Bij de oogkamerhoek is hij het dikst, om pupilwaarts geleidelik af te nemen. De gehele pupil wordt er door afgesloten. Hij is regelmatig van vorm, en spant zich zoodoende uit als een effen, in de voorste oogkamervlak tegen de iris aan gelegen, schijf.

In zijn struktuur valt de grote regelmaat van zijn weefsel op. In fig. 24 (dat een vergroting van de oogkamerhoek links in fig. 23 is) ziet men links beneden even een processus ciliaris, daarboven de iris met haar zwart gekleurde pigmentlaag, waarop de sterk geïnfiltreerde iris stroma gelegen is. Hierop, door zijn regelmatig verlopend weefsel gemakkelik te onderkennen van de iris, verloopt het nieuwgevormde weefsel. Van de cornea, die erop gelegen is, wordt het begrensd door het homogeen gekleurde, gekronkelde membraan van DESCEMET. Dit buigt zich in de oogkamerhoek rechthoekig naar beneden om.

Het is goed te zien hoe het weefsel gevormd wordt door langgerekte, spoelvormige kernen, waartussen evenwijdig verlopende vezels.

Vezels en cellen hebben geheel de typiese kenmerken van nieuwgevormd bindweefsel, zoals wij dit in de vorige gevallen hebben leren kennen. Grote vaten zijn er niet in. Het heeft grote overeenkomst met 't corneaweefsel.

Verbinding met zijn omgeving.

1. Met de iris.

Dit membraan legt zich overal vast tegen de iris aan. Op een heel enkele plaats lopen een paar vezels in de iris stroma over. Overal elders bestaat er echter een scherpe grens tussen iris en membraan. In sommige delen (koupe 101) bestaat er een nauwe spleet tussen. Deze is dan gevuld met cellen en een met GIESON geel gekleurde struktuurlose ex- of transsudaat.

In het pupilvlak gaan van uit het membraan bindweefselvezels op de lensvoorvlakte in de achterste oogkamer (fig. 23 rechts). Zij staan door zonula ZINNii-vezels met de vrije oppervlakte van de processus ciliares in verbinding. De resten van de processus zijn daardoor naar de voorste lenspool en dicht tegen de iris aangetrokken.

2. Samenhang met de lens.

Dit membraan legt zich innig tegen het voorste lenskapsel aan, fig. 19. Zijn struktuur is als een homogeen donker gekleurde streep op onze foto te herkennen. Nergens wordt het door het membraan doorbroken.

3. Met de nieuwgevormde oogkamerhoek.

Nasaal verdwijnt het membraan van BOWMAN geleidelik in het nieuwgevormde weefsel, fig. 24. Temporaal is het naar beneden omgeklapt. Een gedeelte van het nieuwgevormde weefsel schijnt daardoor onderbroken te zijn. Er zijn echter koupes (101) waar de vezels, die van het corpus ciliare komen, zich om het eindpunt van het membraan van DESCEMET heenbuigen.

In fig. 25 wordt de indruk verwekt, alsof het membraan zijn oorsprong zou kunnen nemen uit de endotheelcellen, gelegen op het omgebogen stuk van het membraan van DESCEMET.

Dit wordt schijnbaar gestaafd door de aanwezigheid van gewoekerde cellen in de nieuwgevormde oogkamerhoek, gelegen tussen het membraan van DESCEMET en het nieuwgevormde weefsel op de irisvoorvlakte.

In fig. 25 vormen zij een onregelmatige haard van sterker gekleurde

cellen. Zij zijn rond spoelvormig en zijn van gewoekerde endotheelcellen door haar intensiever kleuring en onregelmatiger vorm te diagnosticeren. Deze cellen worden onderling verbonden door een vezelige massa, die geleidelik in het nieuwgevormde weefsel op de irisvoorvlakte overgaat.

4. Met cornea en sclera.

Het is zoowel nasaal als temporaal breed verbonden met het cornea-sclerale weefsel. De cornea-sclerale vezels verlopen hier in tweeërlei richting (fig. 25). Het bovenste gedeelte buigt zich om en gaat over in de diepere cornealagen ; het onderste hangt met de nieuwgevormde weefsellaag samen.

5. Met corpus ciliare.

De verhoudingen hier zijn moeiliker te beoordelen. Temporaal hebben wij schijnbaar een ander beeld dan nasaal.

Nasaal : fig. 25. Meridionale spierbundels verlopen van uit het corpus ciliare nog een eindweegs tussen nieuwgevormd bindweefsel in de richting van het membraan van Descemet. Zij worden echter weldra vervangen door vezels, die de sclera met het membraan op de irisvoorvlakte verbinden. Het membraan volgt de irispigmentlaag en dringt op de plaats van de iriswortel het corpus ciliare weefsel binnen. De genoemde meridionale spiervezels verlopen dus perifeer van dit eindpunt van het irismembraan, zoodat dit laatste zich dus tussen irispigmentlaag en ligamentum pectinatum heeft geschoven.

Temporaal ; fig. 24. Hier zijn van uitstralende bundels van uit het c.c. van een ligamentum pectinatem niets meer te zien. Iris en c.c. zijn door het nieuwgevormde membraan en door gewoekerd scleraalweefsel op elkaar gedrukt ; hun buitenste grenzen vallen daardoor in een rechte lijn. In fig. 23 een zwarte streep. Het membraan doet zich daardoor voor alsof het uit scleraalweefsel zijn oorsprong nam ; terwijl nasaal zijn verbinding met het c.c. duideliker was. Bij sterkere vergroting, fig. 25, blijkt dit echter niet het geval te zijn. Wij zien daar van het eindpunt van het membraan van Descemet een zwarte streep schuin naar de iriswortel verlopen. Dit is een spleet, opgevuld met infiltratiecellen. De verbinding tussen irismembraan en sclera is dus ook hier niet zoo breed. Slechts dicht bij de iris, dus daar waar de oorspronkelike oogkamerhoek gelegen heeft, op de plaats van het trabekulum cornea-sclerale gaan de vezels in elkaar over. Hier hebben wij een later stadium dan nasaal. Daar is nog een gedeelte van het lig. pectinatem overgebleven, hier is het alles reeds verwoest.

Beide beelden laten zich uit een gezichtspunt verklaren, zoo wij een primaire woekering van bindweefselcellen van uit het trabekulum cornea-sclerale aannemen. De verbinding met de sclera en de atrofie van 't lig. pectinatem is dan sekundair. Zoodra dus de meridionale corpus ciliaire bundels in fig. 24 verdwenen zijn, hebben wij precies hetzelfde beeld als in fig. 25.

Geval V.

Ziektegeschiedenis.

Patiënt X. P. A. 185.

Van de ziektegeschiedenis is slechts bekend, dat patiënt geleden heeft aan uveïtis e causa ignota. Het oog is langzamerhand blind geworden en werd geëxtirpeerd nadat pijnaanvallen optraden en lage tensie.

Het andere oog was door een identiek proces eveneens blind geworden en verwijderd.

Beschrijving.

Wij hebben hier een atrofies oog, dat vooral in het achterste gedeelte sterk is veranderd, fig. 54. Wij bepalen ons tot het voorste gedeelte ervan : cornea iris en het nieuwgevormd weefsel op de irisvoorvlakte (fig. 26).

De cornea is gemakkelik te herkennen. Links is hij sterk uitgebocht en verloopt glooiend naar rechts. Zijn achtervlakte en daarmee het membraan van Descemet is sterk geplooid.

Over het algemeen is de cornea stroma struktuur goed behouden. Alleen de vezels en cellen zijn onregelmatig en minder scherp van contouren zooals in een atrofies oog te verwachten is. De endotheelcellen vertonen geen noemenswaardige vermeerdering.

De iris daarentegen is zeer sterk atrofies, vooral aan haar wortel. In fig. 54 is zij te herkennen als een sterker gekleurde band, die gelegen is direkt achter de brede band nieuwgevormd weefsel. Naar achteren wordt zij begrensd, links door het corpus ciliare, waarvan de processus als enkele zwarte uitlopers uitstralen. In het midden ligt de lens er vlak achter. Zij heeft een onregelmatig vierkantige vorm, waaraan drie verschillend gekleurde lagen te zien zijn : in het midden een witte, vezelige kern, daaromheen een zwart gepigmenteerde laag, die van buiten afgesloten wordt door een lichter gekleurde, homogene laag.

Vervolgen wij de achtervlakte van de iris naar rechts, dan liggen een paar ovale wit gekleurde plekken er tegen aan, terwijl het corpus ciliare met een paar zwart gekleurde grillig gevormde processus ciliares geheel rechts gelegen zijn.

Tussen de iris stroma komt er te veel bindweefsel voor. De vaatwanden zijn hyaline gedegenereerd. Verspreid door het irisweefsel liggen zwerfcellen.

In fig. 26 is te zien hoe de iriswortel links gedeeltelik van de sclera is afgescheurd, en een spleet in de iris stroma een eind binnendringt.

Vast tegen de irisvoorvlakte ligt het bewuste nieuwgevormde membraan.

Dit strekt zich over de gehele irisvoorvlakte uit en bedekt dit schijfvormig.

Zijn dikte bereikt bijna die van de cornea, fig. 26. Bij de oogkamerhoek

neemt zijn dikte iets toe. De membraan heeft rechts een eenigszins gekronkeld verloop. De struktuur van dit membraan is vrij regelmatig. Het bestaat uit weefsel, dat veel op de sclera gelijkt, evenwijdig verlopende vezels, die zich als bindweefsel doen kennen. Zij zijn gericht evenwijdig aan de irisoppervlakte van de ene oogkamerhoek naar de tegenovergestelde.

Er komen vrij grote vaten in voor, in fig. 26 als zwarte streepjes te zien.

Met de iris stroma is het vast verbonden. Nergens gaan zijn vezels echter in de iris over, zoodat het onderscheid tussen iris en membraan steeds behouden blijft.

In de oogkamerhoek legt het zich tegen het membraan van DESCEMET aan. Zijn vezels gaan slechts dicht bij de iris-wortel in het corneo-scleraalweefsel over. Dit wordt niet door de vezels onderbroken.

In fig. 26 ziet men hoe dat het membraan links met het irisweefsel van de corneabinnenvlakte is afgescheurd. Tussen dit membraan en dat van DESCEMET ligt een vrij brede spleet. Dit zal wel zijn oorzaak hebben door de samentrekking van het nieuwgevormde bindweefsel, evenals de sterke inbochting van cornea-sclera bij de limbus, waardoor het meer centraal gelegen deel van de cornea sterker gewelfd wordt dan normaal. De voorste oogkamer verkrijgt hierdoor, en door de uitbochting rechts van de cornea, en door het golvend verloop van de voorvlakte van het membraan, een eigenaardige vorm. Ze is daardoor te diep, hoewel het nieuwgevormde weefsel op de irisvoorvlakte zulk een aanzienlike dikte heeft, en de cornea niet dunner is dan normaal. Links is de oogkamerhoek puntvormig, rechts stomphoekig ; en grenst, zooals in fig. 26 duidelik is te zien, in 't geheel niet meer aan de iris, doch aan de voorvlakte van het membraan. Dit wordt omspoeld door lymphen, waarin een paar zwerfcellen gelegen zijn. Van het corpus ciliare is het nieuwgevormde weefsel ook vrij scherp gescheiden. Het reikt wel tot tegen de spiervezels, doch gaat er niet in over. Als een wig is het dus tussen de iris, sclera, corpus ciliare en cornea ingedreven. Met de sclera is het veel minder hecht verbonden dan in het vorige geval ; doch ook verkrijgt men geen indruk, dat dit weefsel uit het corpus ciliare zijn oorsprong heeft genomen.

Epikrise.

Wij zullen nu overgaan tot een systematiese bespreking van de verschillende karaktertrekken van dit nieuwgevormde weefsel, zoals die uit onze preparaten zijn af te leiden.

1. De lokalisatie.

Uit onze foto's is gebleken, dat het nieuwgevormde weefsel zich op twee plaatsen lokaliseerde, en wel op de irisvoor- en cornea-achtervlakte. Wij zullen allereerst onderzoeken of in de begeleidende verschijnselen een oorzaak voor dit verschil te vinden is.

In geval I (fig. 18 en 19) bevond zich het nieuwgevormde weefsel, èn op de achtervlakte van de cornea, èn op het lenskapsel. Hier bestaat dus tweeërlei lokalisatie. Op de cornea hing het samen met het litteken van de iridektomie-incisie. Op de voorvlakte van de lens met de afgeknipte iris (coloboma arteficiale). In beide gevallen is het nieuwgevormde weefsel dus gelegen op een plaats waar het omringende weefsel door een trauma getroffen werd.

Even overtuigend is geval II (fig. 20). Dit oog heeft geleden aan keratitis profunda. De sterkste afwijkingen zijn gelegen in de diepere lagen van de cornea. Talrike vaten en exsudatiecellen liggen daar verspreid. Overeenkomstig hiermee bevindt zich nu op het membraan van Descemet een vrij dikke, onregelmatige bindweefselmassa.

In geval III (fig. 21 en 22) zijn de onderlinge verhoudingen iets samengestelder.

Uit de ziektegeschiedenis weten wij, dat 't oog geleden heeft aan een hardnekkige iridocyclitis. Dit geval is de vertegenwoordiger van een zelfstandig type: h e t c y c l i t i s t y p e.

Niet alleen een cyclitisimembraan, ook dit nieuwgevormde bindweefsel op de cornea-achtervlakte is een symptoom van cyclitis. Dit laatste is echter veel zeldzamer; toch komen er jaarliks een stuk of vijf gevallen op onze kliniek en polikliniek voor.

Het is typies gelegen op de plaats voor die van de vaak voorkomende Descemet-stippen, n.l. op een driehoek, gelegen in de onderste helft van de cornea, en waarvan de basis naar beneden is gekeerd.

De genese ervan moet dezelfde zijn als die van de Descemet-stippen. Toxiese stoffen, afgescheiden door het corpus ciliare, vinden haar weg door

de pupil naar de voorste oogkamerhoek. Het grootste gedeelte wordt door de iris en het kanaal van SCHLEMM afgevoerd; een gedeelte ervan zal echter ook in de cornea diffunderen door het membraan van DESCEMET. Daar de cornea echter een uiterst langzame stofwisseling heeft, zullen de toxiese lymphen daar blijven hangen en dus ophopen. Deze sterkere koncentratie schept daar dus een krachtig werkend chemotropies veld.

Dit verklaart waarom de leuko- en lymphocyten bij cyclitis juist op de achtervlakte van de cornea de bekende stippen vormen.

Prof. STRAUB heeft er op gewezen, dat deze stippen vaak eerst dan groot worden wanneer het proces weer aan 't luwen is. Hij meent, dat dit geschiedt door een chemotaktiese werking, door 't afsterven van de leukocyten in het leven geroepen.

De leukocytenophopingen en de daaropvolgende bindweefselvorming zijn gelegen op het onderste gedeelte van de cornea-achtervlakte. Dit kan zijn oorzaak hebben, doordat de toxinen een hoger soortelik gewicht hebben dan de fysiologiese lymphen en dus door de zwaartekracht naar beneden zakken, en daar dus in sterkere koncentratie aanwezig zijn.

De zwerfcellen zouden ook alleen door de zwaartekracht naar beneden kunnen zakken, zooals bij hypopyon het geval schijnt te zijn. Dat dit het enige moment hier zou zijn komt mij echter niet waarschijnlik voor.

We hebben gezien, dat de bindweefselcellen uit het corneo-trabekelstelsel haar oorsprong nemen, hetzelfde geldt voor de daaraan voorafgaande leukocyten. De DESCEMET-stippenvorming begint dicht bij het onderste gedeelte van de oogkamerhoek en schrijdt vandaar voort.

De toxinen worden dus door het corpus ciliare bij cyclitis geleverd, de zwerfcellen door de omgeving van de oogkamerhoek.

In geval IV (fig. 23—25) is 't bindweefsel op de irisvoorvlakte. Ook hier bevindt het zich op de plaats van de sterkste veranderingen.

Daar de verhoudingen hier echter gekompliceerder zijn, zullen wij ze beneden uitvoerig bespreken.

Ook geval V geeft ons een voorbeeld, dat de bindweefselvorming optreedt in de nabijheid van de sterkste lesie. Dit atrofies oog heeft geleden aan uveitis. De cornea is weinig veranderd. De iris en het achterste gedeelte van 't oog echter wel. Wij vinden dienovereenkomstig de brede bindweefselband dan ook op de irisvoorvlakte gelokaliseerd.

2. Vorm van het nieuwgevormde weefsel.

Deze is zeer varieerend. In fig. 18 en 19 is het halfschijfvormig. In fig. 20 ligt het op de gehele achtervlakte van de cornea, onregelmatig, al de golvingen van het membraan van DESCEMET volgend.

In de laatste twee voorbeelden bedekt het als een ronde schijf geheel de irisvoorkant. Zij komen slechts hierin overeen, dat zij zich aan de oogkamerhoek aanpassen. Deze wordt er geheel mee opgevuld. Als een wig dringt het nieuwgevormde weefsel tussen cornea en iris. Hierdoor heeft er niet zoo zeer een vergroeiing van de oogkamerhoek in de zin van synechiae posteriores plaats, doch meer een propvormige afsluiting.

Zijn dikte wisselt van enkele vezellagen, tot een machtige band, die in geval V (fig. 23) bijna de dikte van de cornea bereikt.

3. Struktuur.

Dit nieuwgevormde weefsel is overal gemakkelik te herkennen als jong bindweefsel. Voor de detailkenmerken verwijzen wij naar hoofdstuk II. Het is opmerkelik hoe weinig grote vaten de bindweefselvezels begeleiden. Slechts in geval V, fig. 26 is er een noemenswaardig aantal te zien als zwarte streepjes ; en in fig. 18 in het nieuwgevormde weefsel op de lensvoorvlakte.

4. Oorsprongplaats.

In al onze voorbeelden is het tot in de oogkamerhoek te vervolgen. Er bestaat daar een smalle samenhang met het corneo-sclerale trabekelstelsel. De verbinding met het membraan van DESCEMET en iris is een hechte, doch nergens bestaat er een innige samenhang.

Alleen oog IV, fig. 24 en 25 was schijnbaar een uitzondering. Wij hebben gezien hoe de indruk werd gevestigd, dat het bindweefsel aan de eene kant uit het corpus ciliair- aan de andere kant uit het scleraalweefsel zijn oorsprong nam. En hiermee zijn wij gekomen tot de vraag :

5. Uit welke elementen in de oogkamerhoek neemt dit weefsel zijn oorsprong ?

Deze vraag is feitelik beantwoord door de plaatsbepaling van zijn nauwere samenhang met het oude weefsel. Het is de enig juiste gevolgtrekking, dat het weefsel ook zijn oorsprong zal nemen uit die anatomiese eenheden, waarmee het kontinueel verbonden is.

In de omgeving van de oogkamerhoek is het membraan van DESCEMET, endotheelcellen, irisstromaweefsel, en het ligamentum pectinatem met het corneo-sclerale trabekelstelsel gelegen. Slechts met dit laatste be-

staat er een innige samenhang. Dit nieuwgevormde weefsel moet dan ook de mesodermaalelementen daarvan als moederbodem hebben. Nog zou de mogelikheid bestaan, dat corpusciliair-weefsel of scleravezels de oogkamer binnen groeien en het ligamentum pectinatum doorbreken. In fig. 24 en 25, waar deze mogelikheid bestaat, hebben wij gezien, dat een sekundaire verbinding ook hier de meest waarschijnlike is.

6. **Waarom neemt het juist uit het corneo-sclerale trabekelstelsel zijn oorsprong ?**

Deze vraag wordt beantwoord door :

1°. De a n a t o m i e s e l i g g i n g van de mesodermaalelementen daar ter plaatse.

2°. Door hun e m b r y o l o g i e s k a r a k t e r.

3°. Door de reaktie op, en de lokalisatie van een c h e m i e s e p r i k k e l.

Wij beginnen met dit laatste moment n.l. :

6a. **Chemiese prikkel.**

Wij hebben de leer, dat de nieuwvorming van bindweefsel in de laatste instantie afhankelik is van een chemiese prikkel, in hoofdstuk II uitvoerig besproken. Eveneens dat de richting, waarin de bindweefselcellen en vezels zich uitbreiden, bepaald wordt door chemotropiese invloeden. Wij kunnen de daar gevonden wetten dus toepassen op de speciale gevallen hier. Ook hier moet een prikkel bestaan, die de fibroblasten tot intensiever funktie aanzet.

In geval I is die prikkel gemakkelik te vinden. Deze moet gelegen zijn op de plaats van de iridektomiesnee door de cornea (fig. 19). Hetzij als wondreaktie, hetzij als een lichte begeleidende infektie heeft daar een sterkere opeenhoping van chemotropiese stoffen plaats gehad. Deze werden naar het kanaal van Schlemm vervoerd, zetten de daar gelegen bindweefsel- en vaatelementen tot sterkere funktie aan. De nieuw gevormde mesodermaalcellen begaven zich, voorafgegaan door leuko- en lymphocyten, naar de plaats van de sterkste koncentratie, dus daar waar de snee het membraan van Descemet geraakt heeft. Aldus ontstond het nieuwgevormde weefsel juist daar op de cornea-achtervlakte.

Hetzelfde geldt voor het nieuwgevormde weefsel op de lensvoorvlakte uit de afgescheurde iris stroma.

In geval II hebben wij een analoog verloop. Als gevolg van de keratitis scleroticans kunnen wij ons een sterkere koncentratie van vergiften op

de cornea-achtervlakte voorstellen. Het nieuwgevormde bindweefsel moet dus ook daar gelegen zijn.

In geval V werd de lokalisatie bepaald door de toxiese produkten van de uveïtis, en door de sterke afwijkingen van de iris met de opeenhoping van toxiese stoffen erin.

Wat als prikkel in geval IV optrad is niet zoo gemakkelik te beoordelen. Volgens de ziektegeschiedenis bestonden al heel weinig verschijnselen van infektie. Wij menen dus een andere oorzaak voor het zoo rijkelik nieuwgevormd bindweefsel te hebben gevonden.

Het is een oog, waartegen een kastanje met kracht is aangekomen. Hoewel niet uitdrukkelik vermeld, leert ons het gehele ziektebeeld, dat er in het corpus vitreum en voorste oogkamer een belangrike bloeduitstorting moet hebben plaatsgevonden. Kort na de trauma heeft patiënt niet kunnen zien. Het gezichtsvermogen steeg echter langzamerhand: bezinking en resorptie van de hyphaema. Eenige tijd bleef het stationnair om echter geleidelik weer af te nemen tot er na een paar maanden totale blindheid optrad.

Hiervoor bestond een andere oorzaak dan de gevolgen van infektie. Bij inspektie heeft men in het midden van de cornea een schijfvormige troebeling gezien. Met de loupe van Berger had zij een egale grijsgroene kleur, en strekte zich in de gehele diepte van de cornea uit. Tal van vaatjes drongen van de limbus de cornea stroma binnen en verdwenen in die troebelheid.

Wij hebben op blz. 91 gezien, hoe dit beeld door mikroskopies onderzoek is bevestigd geworden. Wij vonden echter niet de gehele cornea door een roestkleurig pigment doordrenkt, doch slechts twee derde van zijn inhoud. In fig. 23 het donker gekleurde gedeelte.

Deze pigmentophoping in de cornea komt voor bij bloeduitstortingen in de voorste oogkamer.

Treacher Collins (16) heeft dit verschijnsel nauwkeurig bestudeerd.

Volgens mikroskopies, spektroskopies en chemies onderzoek bestaat het pigment uit haematoïdine kristallen. Hij vond dezelfde lokalisatie als in ons geval. Ook Vossius (17) en Weeks (18) zijn van hetzelfde oordeel. In sommige gevallen is er ook haemosiderine aanwezig.

Eerst wordt de cornea over zijn gehele inhoud gelijkmatig geïnfiltreerd van uit de hyphaema. Dit geschiedt waarschijnlik door diffusie door de endotheellaag en membraan van Descemet. De ontkleuring begint van uit de periferie. Grote phagocyten in de omgeving van de nieuwgevormde limbusvaatjes verrichten dit opruimingswerk. De cornea toch bezit geen vaten. Kleine phagocyten of polynukleaire leukocyten

komen dus nauweliks in aanmerking. In ons preparaat komen er in de cornea ook grote cellen voor. Deze zouden dus de mobiel geworden fixe bindweefselcellen van MARCHAND (19) kunnen zijn, de grote phagocyten van VAN ROOJEN (20).

De haemosiderine en haematoïdine oefenen hier een chemiese prikkel uit, die een verhoogde celvitaliteit in het leven roept. Vooral de bindweefselcellen en vaatkapillairen gehoorzamen daaraan. Analoog aan de sterke bindweefselvorming bij tatouage heeft die woekering ook in andere delen van het oog plaats.

Deze beschouwingen zijn ook in overeenstemming met die van Prof. STRAUB (22) en BARENDRECHT (23), die wij in hoofdstuk II besproken hebben.

In 't eerste geval hadden wij vaatvorming in de cornea, terwijl er slechts een kollaterale ontsteking bestond; in het twede geval gingen er bloedingen uit de vaatkapillairen, die zich in de lymphspleten ophoopten, vooraf. In het eerste geval bestond er dus waarschijnlik de een of andere chemiese prikkel in de cornea; in het twede geval bestond de mogelikheid van een gehoorzamen aan de wetten van de chemotaxis; daarbij kunnen echter deze suggelaties ook de rol van wegwijzers van de nieuwgevormde vaten, en door het te gronde gaan van de erythrocyten van vaatopwekkers bekleden.

Wij hebben in geval IV iets dergeliks: een opeenhoping van kleurstof. Dit kan echter allicht een vingerwijzing zijn, waarom juist hier zulk een intensieve vaat- en bindweefsel nieuwvorming heeft plaats gehad.

Hoger dan tot een hypothese met zekere mate van waarschijnlikheid kan deze veronderstelling zich niet verheffen. Bewijzend zou kunnen zijn als na inspuiting van steriel bloed in de cornea hetzelfde optrad.

Dergelike proeven zijn echter noch niet genomen.

De bloedkleurstof zal niet alleen langs de cornea afgevoerd worden; in veel sterkere mate zal dit het geval zijn langs het kanaal van SCHLEMM en iris. Daar zal dus een nog intensiever prikkel zijn, en wij vinden daarmee in overeenstemming de sterkste bindweefsel- en vaatvorming daar gelokaliseerd.

Niet alleen de mesodermaalelementen van het corneo-trabekelstelsel zullen gaan woekeren; doch ook het bindweefsel, onmiddelik om het kanaal van SCHLEMM gelegen, zoodra de prikkel maar sterk genoeg wordt. Zoodra dit geschiedt zal er een sekundaire verbinding met de bindweefselelementen van de oogkamerhoek optreden. Heeft dit plaats gehad, dan moet het beeld zich vormen, zooals in fig. 24 en 25 te zien is.

6b. De topografie van de mesodermale elementen in de oogkamerhoek.

De gemakkelike vermeerdering van het bindweefsel in de oogkamerhoek wordt niet alleen verklaard door de opeenhoping van prikkelende stoffen daar ter plaatse, zijn topografie is ook van belang. In de oogkamerhoek bestaan er eenigszins andere verhoudingen dan bij de overige bekleedsels van de lymphruimten van het oog. Overal elders worden deze afgesloten door endo- of epitheellagen, of collagene membranen. Deze vormen een stevige barrière. Eerst als deze doorbroken wordt, zal het nieuwgevormde weefsel zich in de oogruimten (lymphzeeën) kunnen verbreiden. Dat bij kwaadaardige infekties dit ook plaatsvindt zullen wij in de volgende hoofdstukken zien.

Doordat de bindweefselcellen als het ware open liggen, zullen zij op een zwakke prikkel reeds kunnen reageren, tegelijk met de uittreding van de eigenlike zwerfcellen, en misschien reeds voor de mitose van de kapillairendotheliën.

6c. De ontwikkeling van 't bindweefsel om de oogkamerhoek.

Ten derde wordt het karakter van het nieuwgevormde bindweefsel bepaald door de embryologiese ontwikkeling van zijn moederbodem.

Het zal niet overbodig zijn een beknopt overzicht te geven van de ontwikkeling van de voorste oogkamerhoek. Zonder een goed inzicht ervan, zijn de eigenaardigheden van dit nieuwgevormde weefsel niet goed te begrijpen. Tevens putten Wagenmann en Rumchewitch hun argumenten voor hun verklaring van het nieuwgevormde bindweefsel in de eerste plaats uit de embryologie.

Ons overzicht berust in hoofdzaak op de onderzoekingen van Bach en Seefelder (24).

Het oog van de mens en andere werveldieren neemt anders dan bij de evertebrata zijn oorsprong uit de voorste hersenen door een uitstulping ervan.

In de derde week, dus bij een foet van ± 3 mM lengte, heeft de aldus gevormde p r i m a i r e o o g b l a a s haar grootste omvang bereikt.

Door de o o g s t e e l, de latere n. opticus, blijft zij met de hersenen verbonden.

In het begin van de vierde week (foet 5 mM lengte) ontstaat door indeuking van de oogblaas de o o g b e k e r, met het meest p e r i f e e r gedeelte als o o g b e k e r r a n d.

De oogbeker verdiept zich geleidelik, doordat zijn centrum zich achterwaarts in de richting van de oogsteel verplaatst.

D e l e n s ondertussen uit het voorste ektoderm afgesnoerd volgt de verdieping van de oogbeker op de voet, zonder echter de oogbeker te raken.

Tussen lens en het weer gesloten achtergebleven ektoderm (de toekomstige corneaepitheel) ontstaat een ruimte, die opgevuld wordt door cellen en een vezelige massa. Deze ruimte heet het v o o r s t e g l a s a c h t i g e l i c h a a m.

De terugstulping van de oogbeker gaat niet over zijn gehele omtrek even snel.

Nasaal beneden blijft zij achter. Hierdoor wordt in de oogbeker daar een geul gevormd — de oogspleet.

Door deze spleet dringen nu de A-hyaloïdea en mesodermcellen. Deze vullen de ruimte tussen lens en binnenblad van de oogbeker (toekomstige retina). Deze ruimte, de sekundaire oogblaas of latere corpusvitreumruimte, is het gevolg van een sneller terugwijking van het binnenste oogbekerblad als de lens.

De oogspleet sluit zich in het eind van de derde, begin vierde week door een woekering van zijn perifeer gelegen elementen. Hierin verlopen de toekomstige retinaalvaten.

Keren wij terug tot de veranderingen in het voorste gedeelte van het oog.

Het buitenste blad van de oogbeker wordt omgeven door mesodermcellen. Deze strekken zich voorbij de oogbekerrand in de richting van het ektoderm, gelegen op de plaats waar de lens is afgesnoerd geworden (het cornea epitheel dus).

De verdere ontwikkeling van deze mesodermcellen vragen onze speciale aandacht. Allereerst schuiven deze cellen langs de epitheellaag koncentries naar binnen en verspreiden zich tevens diffuus in het daar reeds aanwezige voorste glasachtige lichaam. Dit heeft tot nu slechts uit fibrillen bestaan, die afkomstig zijn van het achterste glasachtige lichaam. In dit stadium (derde week) hebben wij het volgende beeld. De epitheellaag van de cornea is goed gedifferentieerd, daaraan sluiten zich de mesodermcellen, die vooral in de diepere lagen dichter op elkaar liggen: eerste aanleg van de endotheellaag van Descemet.

De fibrillen van het voorste glasachtige lichaam worden spaarzamer, zij zijn tussen de mesodermcellen gelegen (ook die van de cornea). Naar achteren zijn zij innig met het lenskapsel verbonden.

Van voorste oogkamer valt nog niets te bespeuren. Het binnenste blad van de oogbeker heeft zich tegen het buitenste (pigmentepitheellaag van de retina) aangelegd. De primaire oogblaas aldus tot een virtueele ruimte gereduceerd. De A-hyaloïdea diep in de sekundaire oogblaas (corpusvitreumruimte) tot tegen het achterste lenskapsel binnengedrongen.

In het midden van de derde maand heeft de eerste ontwikkeling van het corpus ciliare plaats. Het ontstaat uit de oogbekerrand. De cellen hiervan groeien wat meer uit.

Onderwijl hebben de mesodermcellen, in de achterste lagen van de cornea gelegen, zich duidelik gedifferentieerd tot het membraan van Descemet.

Deze differentiatie begint in het centrum van de achtervlakte van de cornea, in tegenstelling met het hoen, waar zij perifeer naar binnen groeien van uit de mesodermcellen, gelegen tussen cornea epitheel en oogbekerrand. Deze laatst genoemde cellen vertonen in dit stadium ook bij de mens intensiever leven.

Ten eerste vormen zij een netwerk van cellen en vezels, bekend als het „uveales Gerüst werk". Dit strekt zich uit om het kanaal van Schlemm en vult de plaats op, waar in de vijfde maand de oogkamerhoek en perifere deel van de oogkamer zal ontstaan.

Ten twede ontstaat uit deze mesodermcellen, die onmiddelik tegen de oogbekerrand gelegen zijn, het zoogenaamde pupilmembraan.

Wij hebben er op gewezen, hoe de ruimte tussen lens en endotheellaag ingenomen wordt door een vezelige stof (voorste glasachtige lichaam), die samenhangt met een dergelike in de corpusvitreumruimte, waaruit ze haar oorsprong neemt.

De mesodermcellen van de oogbekerrand (nu reeds omgevormd tot corpus ciliare), begeleid door vaten, die de ringarterie als moedervat hebben, begeven zich langs deze vezels naar de voorste lenspool.

De vaten van de aldus gevormde membrana capsulo-pupillaris communiceren op de plek waar de pupil zal ontstaan met vaten, die op de lensachtervlakte gelegen zijn. Deze laatste zijn een voortzetting van de A-hyaloïdea. die zich op de achterste lenspool splitst en zijn takken op de achtervlakte van de lens uitspreidt. Deze takken verlopen in twee richtingen. De eerste verlopen bijna rechtuit en verbinden zich met vaten, die de corpusvitreumruimte direkt van af de oogbekerrand binnendringen (Dus op de plaats waar later de ora serrata is gelegen).

De overige takken buigen zich om de lenszijvlakte heen en vormen daar de anastomosen met de membrana capsulo pupillaris.

De lens wordt aldus omgeven door een vaatnet: tunica vasculosa lentis.

In de vijfde maand heeft dit vaatstelsel, dat zoowel uit venen als arteriën bestaat, zijn sterkste ontwikkeling bereikt. Daarna wordt het teruggevormd.

In de vierde maand echter zijn er reeds verdere veranderingen in dat gedeelte van de oogbekerrand welke het corpus ciliare gevormd heeft, opgetreden. Deze veranderingen leiden tot de irisvorming.

De twee epitheellagen van de oogbekerrand groeien nog verder naar de voorste pool. Zij schuiven zich tussen lenskapsel en de cellen van de membrana pupillaris.

Tevens worden meerdere van de mesodermcellen, die onmiddelik tegen de buitenste epitheellaag gelegen zijn, meegenomen. Deze cellen vormen nu met de binnenste helft van de membrana pupillaris het toekomstige iris stroma.

De epitheellagen met de daarmee meegevoerde mesodermcellen en het weefsel van het pupilmembraan vormen een geheel. JEANNULATOS spreekt daarom van een lamina irido-pupillaris.

Belangrik voor de kennis van de aard van het pathologiese bindweefsel is de terugvorming van de vergankelike delen van het oog: dus van het pupilmembraan, „uveales Gerüstwerk" en de tunica vasculosa lentis met de A-hyaloïdea.

Deze alle zijn van mesodermale oorsprong, hun ontogenetiese verwantschap tot het bindweefsel is dus niet te lochenen.

Zoowel het „uveales Gerüstwerk" als het pupilmembraan beginnen de zevende maand te oblitereren. De resorptie geschiedt van uit de perifere delen. Het eerst dicht bij de plaats van de pupil. Waarschijnlik door phagocytaire werking ontstaan er krypten in het pupilmembraan, later ook in de iris stroma.

Het gehele voorste gedeelte van het pupilmembraan verdwijnt langzamerhand. Alleen van het achterste gedeelte blijft waarschijnlik een smal deel over om de iris stroma te helpen vormen. De voorste oogkamer, die reeds begin zesde maand als een heel nauwe spleet aanwezig is, neemt daardoor in omvang toe.

Het „uveales Gerüstwerk" verdwijnt ook voor een groot deel. De oogkamerhoek verplaatst zich meer naar buiten. Het kanaal van SCHLEMM komt daardoor dichter bij de voorste oogkamer te liggen.

Onderwijl is ook de membrana capsularis al lang verdwenen. De pupil

is dus reeds gevormd. In dezelfde tijd oblitereren de overige vaten van de tunica vasculosa lentis en de A-hyaloïdea, zoodat bij de geboorte of de eerste week daarna het oog zijn embryologiese groei heeft voltooid.

Uit deze embryologiese feiten kunnen wij eenige konklusies trekken, die een belangrike steun geven aan de door ons ontwikkelde theorie over het ontstaan van het nieuwgevormde weefsel.

Ten eerste wordt het topografiese beeld van de mesodermaalelementen in de voorste oogkamer, door ons in de laatste paragraaf geschetst, door de embryologie gestaafd.

Bij de terugvorming van het „uveales Gerüstwerk" moet de overgebleven buitenste laag cellen direkt met de voorste oogkamer in aanraking zijn.

Ten twede is het gebleken, dat deze cellen waarschijnlik een sterkere labiliteit bezitten. In een stadium, waar de andere elementen van het oog al een zekere mate van rust genieten, zijn deze cellen nog aan het verdwijnen en veranderen. Het is niet onmogelik, dat ook in volwassen tijdperk zij spoediger dan de andere fixe bindweefselcellen deze labiele eigenschappen terug kunnen erlangen.

Ten derde is het gebleken: dat er op de iris geen endotheellaag kan voorkomen. In volwassen toestand hebben wij nergens endotheelcellen kunnen ontdekken. De embryologie leert, dat zoo er endotheelcellen ook aanwezig mogen zijn, deze mede moeten verdwijnen bij de regressie van het pupilmembraan. Zij zouden toch op de voorvlakte ervan gelegen moeten hebben; en juist daar begint de resorptie.

Ten vierde blijkt uit de ontwikkeling van iris en oogkamerhoek: dat er niet veel onderscheid bestaat tussen irisstromacellen, en de bindweefselelementen van het trabekulum corneo-sclerale.

7. Andere theoriën.

Met deze feiten voor ogen kunnen wij nu overgaan tot de bespreking van andere theoriën over het ontstaan van dit nieuwgevormde bindweefsel.

Wij hebben erop gewezen, dat Wagenmann en Rumchewitch de enige onderzoekers zijn, die zich hiermee hebben bezig gehouden.

Wagenmann bestudeerde in de eerste plaats de kollagene membranen. Zijn verklaring daarvan gaan wij om in het begin genoemde reden stilzwijgend voorbij. Omtrent het ontstaan van het nieuwgevormde bindweefsel zegt hij, dat de vezels haar oorsprong nemen uit de endotheelcellen van het membraan van Descemet.

Deze cellen spelen een aktieve rol en vormen een op sekundair katarakt gelijkend nieuwgevormd bindweefsel „endothelogeen bindweefsel".

Hij beweert dit op de volgende gronden:

1°. Dat „bei Erwachsenen das Endotheel der Descemetschen Membran auch immer fraglos auf die Vorderfläche der Regenbogenhaut über geht."

2°. Is de hoek van de voorste oogkamer bij synechiae anteriores soms met gewoekerde endotheelcellen bedekt. Een dergelike woekering gaat de afsluiting van de voorste oogkamer vooraf.

3°. Is het een eigenschap van endotheelcellen om in de oppervlakte zich uit te breiden.

Rumchewitch betuigt zijn adhesie aan deze beschouwingen van Wagenmann, volgens hem echter zou het nieuwgevormde weefsel op de irisvoorvlakte ook uit daar gelegen endotheelcellen kunnen ontstaan.

Hij verdedigt deze stelling op grond van de volgende feiten:

1°. In zijn éene geval bestond er in het geheel geen vermeerdering van endotheelcellen. In de oogkamerhoek was er slechts één laag cellen gelegen.

2°. Het nieuwgevormde bindweefsel was niet regelmatig, doch eilandsgewijze op de irisvoorvlakte verspreid.

3°. In volwassen toestand gaan de endotheelcellen van Descemet wel op de iris over, doch zij liggen daar eilandsgewijze verspreid.

4°. De endotheelcellen nemen een zeer belangrike plaats in: embryologies bij het ontstaan van het membraan van Descemet, en pathologies anatomies bij de regeneratie ervan na verwoesting door traumata.

Wij kunnen met onze kritiek op de zienswijze van Wagenmann en Rumchewitch kort zijn, daar de gronden, waarop deze berusten, in strijd zijn met hetgeen wij in werkelikheid gevonden hebben.

1°. Zij nemen de aanwezigheid van endotheelcellen op de irisvoorvlakte aan. Wij hebben op anatomiese en embryologiese gronden de onmogelikheid hiervan aangetoond. Hiermee reeds vervalt de theorie van Wagenmann.

Het eilandsgewijze voorkomen (in enkele gevallen) van het nieuwgevormde bindweefsel op de irisvoorvlakte behoeft voor zijn verklaring geen daarmee overeenkomende groepsgewijze lokalisatie van endotheelcellen.

Het is veel natuurliker aan te nemen, dat het bindweefsel zijn onre-

gelmatige vorm te danken had, doordat het de normale iriskrypten opvulde, evenals in geval II, waar het de golvingen van het membraan van DESCEMET volgde en ook daar de indruk van eilanden veroorzaakte.

2°. Volgens WAGENMANN zou er steeds een belangrike woekering van endotheelcellen plaatsvinden. RUMCHEWITCH wees er reeds op hoe in een van zijn twee gevallen in de oogkamerhoek geen vermeerdering van endotheelcellen bestond. De endotheelcellen van het membraan van DESCEMET vormden slechts één laag cellen.

Dit is ook in overeenkomst met onze ervaring. Belangrike vermeerdering van endotheelcellen bestaat nergens. In sommige preparaten, waar het bindweefsel op de achtervlakte van de cornea gezeteld is, ziet men hoe de endotheelcellenlaag hier en daar gaaf gelegen is tussen het nieuwgevormde weefsel en het membraan van DESCEMET. Op andere plaatsen bestaat er wel verdwijning, doch geen woekering. Het is duidelik, dat de endotheelcellen hier niet als fibroblasten zijn opgetreden.

Waar de endotheelcellen nog enige vermeerdering vertonen, zooals in fig. 24, geschiedt dat in klompjes. Een uitbreiding in de oppervlakte bestaat niet. Zij zijn steeds duidelik van echte fibroblasten te onderkennen. Vezelige tussenstof, die op bindweefselvezels gelijkt, komt niet voor.

Het is ook niet te begrijpen, zoo wij een ontstaan van het bindweefsel uit endotheelcellen aannemen, hoe wij de vaatvorming moeten verklaren, die in het nieuwgevormde weefsel aanwezig is. Gemakkelik gaat dit echter zoo wij voor beide een ontstaan aannemen uit de mesodermale elementen van oogkamerhoek of iris.

3°. WAGENMANN neemt aan, dat de vergroeiing van oogkamerhoek geschiedt door endotheelcellen. Dit is in flagrante strijd met hetgeen wij in hoofdstuk III gevonden hebben. Een enkele keer hebben wij ook lichte vermeerdering van endotheelcellen daar gevonden. Er bestond dan echter geen vergroeiing doch slechts een opvulling van de oogkamerhoek.

4°. De veronderstelling van WAGENMANN, dat het endotheel voorbeschikt zou zijn over grote oppervlakte te groeien, vinden wij in onze preparaten niet bewaarheid. Dat het endotheel evenals het epitheel over bepaalde uitgestrektheid zich kan voortplanten is zeer waarschijnlik, dat er echter zulke afstanden bereikt worden als door hem aangenomen a priori niet te verwachten. Een bijna onbeperkte groeikracht (tumoren uitgezonderd) komt alleen aan 't bindweefsel en vaatendotheliën toe.

5°. RUMCHEWITCH steunt op het feit, dat de endotheelcellen een belangrik aandeel nemen embryologies bij het tot stand komen van

het membraan van Descemet. Ook volgens de onderzoekingen van Bach en Seefelder (24) is dit juist. Om echter daarvan af te leiden, dat de endotheelcellen ook het nieuwgevormde bindweefsel zullen vormen, is te boud.

6°. Ten laatste wijst Rumchewitch op de belangrikheid van het endotheel bij de regeneratie van het membraan van Descemet en de cornea stroma na traumata. Ook deze veronderstelling is juist. Volgens de onderzoekingen van Marchand (19), Schottländer en Ranvier en ook uit onze preparaten is het aandeel van de endotheelcellen in dit regeneratieproces duidelik.

In fig. 19, waar in de cornea de iridektomie-incisie verloopt, ziet men niet veel van endotheelwoekering. Het litteken schijnt tot stand gekomen door de vermeerdering van de corneastromacellen.

Bij penetrerende corneawonden treedt er wel mitose van de endotheelcellen op. Zij dringen de wond binnen evenals de cellen van de epitheellaag. Haar aandeel aan de bindweefselvorming is echter moeilik uit te maken, daar de corneastromacellen ook steeds in deling zijn. In de voorbeelden, die wij aangehaald hebben, en in de andere, die in onze verzameling voorkomen, namen echter de endotheelcellen geen deel aan de bindweefselvorming in de voorste oogkamer.

Samenvatting:

Onze kennis omtrent 't nieuwgevormde bindweefsel in de voorste oogkamer kunnen wij aldus samenvatten:

1°. 't Nieuwgevormde weefsel lokaliseert zich op twee plaatsen op de cornea achter- en op de lensvoorvlakte.

2°. Deze lokalisatie op de achtervlakte van de cornea wordt beheerst door twee momenten. In 't eene geval door direkte lesie van 't corneaweefsel; waar dus het primaire proces in de cornea is gezeteld zooals bij perforerende verwondingen en keratitis; in 't andere geval waar er in de cornea slechts een kollaterale ontsteking bestaat, zooals bij experimentele hyalitis en vooral bij cyclitis.

3°. 't Zelfde geldt voor de lokalisatie op de irisvoorvlakte. Ook hier kan zij gebonden zijn aan echte iritis, al of niet traumaties; het kan echter optreden bij wat we beschreven hebben als resorptie iritis bij glaucoma chronicum bijv.

4°. Dit nieuwgevormde weefsel neemt uit de mesodermaalelementen, welke het corneo-trabekelstelsel vormen, zijn oorsprong; met dien verstande echter, dat er voor 't weefsel op de iris nog een andere bron bestaat n.l. uit de irisstromacellen.

5°. De endotheelcellen van het membraan van Descemet nemen geen noemenswaardig aandeel aan deze nieuwvorming.

6°. De mesodermaalelementen van 't trabekulum corneo-sclerale (die dus de oogkamerhoek begrenzen) zijn voorbeschikt om als moederbodem voor het nieuwgevormde weefsel op te treden :

a. omdat zij de meest labiele elementen zijn, wat wij op embryologiese gronden kunnen aannemen ;

b. omdat zij topografies het gunstigst zijn gelegen, zij zijn n.l. gelegen op een vrije oppervlakte, zoodat er geen epitheellagen of membranen zijn, die eerst doorbroken moeten worden ;

c. omdat zij (op fysiologiese gronden) steeds in sterker mate omspoeld worden met lymphen, die beladen zijn met prikkelende stoffen, die deze elementen tot verlevendigde funktie aanzetten.

7°. Deze prikkelende stoffen zijn afkomstig van de primaire aandoening. De richting, in welke de nieuwgevormde vaten en het bindweefsel zich beweegt, is dezelfde als die van de lympho- en leukocyten hier.

In de meeste gevallen is dit naar de bron van de toxiese stoffen gericht, die zoowel in staat zijn tot 't opwekken van krachtige levensverrichtingen, als het aantrekken van deze cellen.

In enkele gevallen bewegen zich die celelementen in een richting, schijnbaar onafhankelik van het primaire proces, zooals bij cyclitis.

8°. Doch zonder uitzondering moet als centraal begrip dezer richtingsbepaling de chemotaxis aangenomen worden.

9°. Bij de chroniese resorptie iritis, welke glaukoom begeleidt, en ook bij andere chroniese aktieve iritiden zal in het begin de nieuwvorming van weefsel in de oogkamerhoek overwegen, omdat daar de sterkste resorptie plaatsvindt. Toch heeft er ook dan reeds nieuwvorming van weefsel uit de irisstromacellen plaats ; waardoor het in hoofdstuk III beschreven weefsellaagje op de voorvlakte van de iris ontstaat, en dat entropion uveae veroorzaakt. Wanneer de oogkamerhoek afgesloten is, en ook in de iris geen afvoer van schadelike produkten meer plaatsvindt zullen dus dan de cellen van dit nieuwgevormde laagje voortdurend met prikkelende lymphen in aanraking zijn, die steeds in koncentratie zullen toenemen zoo de bron ervan blijft bestaan.

Deze voorwaarden zijn aanwezig in atrofiese oogen. Het zijn juist deze oogen (geval V) waar het smalle bindweefsellaagje van het chroniese glaukoom tot zoo brede banden aanwast, fig. 26.

Geraadpleegde literatuur Hoofdstuk IV.

(1) STELLWAG VON CARION.* Zeitschr. der Gesellsch. d. Aerzte zu Wien, 1852.

(2) HEINRICH MULLER. Gesam. Schiiften v. Becker, en A. f.O. Bd. III.

(2a) Idem. A. f. O. III, 1.

(3) HENLE. Jahresber., 1852.

(4) DONDERS. A. f.O. 1, 2, 1854. Beiträge zur pathologischen Anatomie des Auges.

(5) COCCIUS.* Ueber die Neubildung von Glashäuten im Auge. Leipzig, 1858.

(6) VON MICHEL. Ueber Iris und Iritis. A. f. O. XXVII, 2.

(7) JUNGE.* Med. Zentralzeitung, XXVII.

(8) FUCHS. A. f. O. XXIX, 4, 1883. Anatomische Miscellen.

(9) ALT, ADOLF. Compendium der normalen und pathologischen Histologie des Auges, 1880.

(10) GEPNER. A. f. O. XXXVI, 4, 1890. Beitrag zur Kenntniss der glashäutigen Neubildungen auf der Linsenkapsel und der Descemet'schen Membran.

(11) RUMCHEWITCH. Entwicklung von Membran auf der Vorderfläche d. Regenbogenhaut.
Klin. Monattsbl. f. Augenheilk., 1903.

(12) WAGENMANN. A. f. O. XXXVIII, 2.
A. f. O. XXXIV, 1.
A. f. O. XXV, 1.

(13) LANDOLT. Traité Complet D' Ophthalmolalogie par L. DE WECKER et E. LANDOLT, 1880.

(14) WEDL UND BOCK. Atlas der pathologischen Histologie des Auges, 1860.

(15) WAGENMANN. A. f. O. XXXVII, 2.
A. f. O. XXXVIII, 1.

(16) TREACHER COLLINS. Researches into the Anatomy of the Eye.

(17) VOSSIUS. Lehrbuch der Augenheilkunde, 1908.

(18) WEEKS. in (11).

(19) MARCHAND. Der Process der Wundheilung, 1901.

(20) VAN ROOJEN. Phacocytose en Immuniteit. Proefschrift, Amsterdam ; 1915.

(21) Salzmann. Der normale Anatomie und Histologie des Auges.
(22) Straub. Ueber pathologische Gefässneubildung. A. f. A. XXXVI, Heft 1.
(23) Barendrecht. Over pathologische vaatvorming in 't hoornvlies. Proefschrift, Amsterdam, 1898.
(24) Bach und Seefelder. Atlas zur Entwicklungs-geschichte des Menschlichen Auges, 1911.
(25) Max Linde.* Ueber Blutresorption aus dem Auge, 1896.

HOOFDSTUK V.

Membrana pupillaris acquisita en nieuwgevormd bindweefsel in de achterste oogkamer.

Wij zullen in dit hoofdstuk het nieuwgevormde bindweefsel, gelegen in het pupilvlak en in de achterste oogkamer, bestuderen.

Het eerste is bekend onder de naam van pupilmembraan en geeft het symptoom van occlusio pupillae.

Het twede is in de literatuur beschreven als synechiae posteriores of als zij een aanzienlike uitgebreidheid heeft bereikt als vlaktesynechiën.

Daar deze twee laatste benamingen echter meer een klinies symptoom weergeven, is het pathologies anatomies juister te spreken van nieuwgevormd weefsel in de achterste oogkamer.

Wij zullen zien, dat zoowel het pupilmembraan als het nieuwgevormde weefsel in de achterste oogkamer de uitdrukking zijn van één zelfde proces. In de regel treden zij dan ook gezamenlik op en vormen één geheel. Hiervoor past de nomenklatuur van membrana capsulopupillaris acquisita.

In de enkele uitzonderingsgevallen, waar elk deel een meer of minder zelfstandig ontstaan heeft of verkrijgt, kunnen wij dan blijven spreken van membrana pupillaris en van membrana capsularis.

Ook dan als wij de aandacht op het voorste of achterste gedeelte willen bepalen, zullen wij laatstgenoemde benaming volgen.

Wij zullen in de volgende bladzijden een systematies overzicht geven van de kenmerken van dit nieuwgevormde weefsel, en beginnen met een nauwkeuriger bepaling van zijn topografie.

Topografie.

Fig. 27 en 29 geven er een overzicht van.

Fig. 27 is afkomstig van een preparaat van een oog van patiënt L. L. Str. 604, die de volgende ziektegeschiedenis heeft: patiënt L. L., oud 44 jaar, hoefsmid; werd 20 III '13, door een ijzersplinter verwond. Cornea werd geperforeerd dicht bij de limbus en zag geheel grauw en dof; nasaal bevindt zich een sterk gekleurd wondje. De ijzersplinter werd 4 Maart, na een perifere incisie met een rayboor, met de reuzenmagneet geëxtraheerd.

RÖNTGEN-foto : het corpus alienum lag op de bodem van het oog.

Er bleef een geelgroen exsudaat in het glasvocht. A V = $\frac{1}{\infty}$, T N. Nasaal bevindt zich een diepe kataraktspaak in de lens ; op de achtervlakte kleine puntjes. Synechiae posteriores ; pupilmembraan. 18 Maart, dus 26 dagen na de operatie, werd het oog geënukleëerd.

Op onze foto (fig. 27) ziet men in het midden een brede band weefsel verlopen. Dit wordt gevormd door de iris met het pupilmembraan.

De iris is links te herkennen aan een paar zwarte onderbroken strepen ; de irispigmentlaag. Daarop is een lichter gekleurde laag gelegen, die zich op de plaats, waar de pigmentstrepen ophouden, verbreedt en nog een eind verder voortzet. Deze laag wordt gevormd door de musculus sfinkter pupillae. Hierop is de eigenlike iris stroma gelegen, te herkennen aan zijn sterker gekleurd gekorreld uiterlik. Linksbeneden is een boogvormige streep ; het lenskapsel. Rechts is de irispigmentlaag fladdervormig verscheurd. Een gedeelte is beneden rechts gelegen. Dit zijn overblijfsels, veroorzaakt door synechiae posteriores, die op onze foto echter niet te zien zijn. Op deze pigmentfladders ligt ook hier een minder sterk gekleurd weefsel. Het onderscheid tussen iris, spiervezels en stromaweefsel is niet zoo duidelik te zien. Het tussengelegen gedeelte wordt nu opgevuld door de membrana pupillaris.

Dit nieuwgevormde weefsel zet zich naar links op de achtervlakte van de pigmentlaag voort, wat in fig. 27 duidelik te zien is. Het nieuwgevormde weefsel dringt tussen irispigmentlaag en lenskapsel naar achteren en vult aldus de achterste oogkamer op.

Het staat verder in verbinding met een cyclitismembraan, dat van de plaats van de verwonding zijn oorsprong neemt. Dit is hier niet afgebeeld, doch interesseert ons hier ook minder.

Wij moeten hier dus vooral vastleggen :

a. de nauwe samenhang tussen de pars pupillaris en het pupilmembraan ; dat hier direkt daaruit ontstaat ;

b. de sterke verandering aan de irispigmentlaag, die door bindweefsel en vaten doorboord is ;

c. de samenstelling van het membraan uit jong bindweefsel en vaten en

d. de overgang van dit nieuwgevormde weefsel in de achterste oogkamer.

Fig. 29 geeft ons een overzicht van een ander geval. De daarbij behorende ziektegeschiedenis luidt als volgt :

Patiënt W. Str. 687, had jaren geleden keratitis op beide oogen gehad. De keratitis is genezen, het acies visus is echter steeds slecht gebleven.

Op 22 Aug. kreeg patiënt op het linkeroog pijnaanvallen, tranenvloed en lichtschuwheid. Op 21 September waren de oogleden oedemateus ; de konjunktiva palpebrae et bulbi sterk geïnjicieerd en gezwollen. Er bestond vooral in het bovenste gedeelte van de cornea pannus. De bulbus is niet pijnlik bij palpatie, T — 1. Op de cornea bevindt zich een oude centrale mascula met pigment ; nasaal is in de limbus een bruin gepigmenteerde streep ; de voorste oogkamer is verdwenen ; beneden enkele synechiae anteriores.

In het pupilvlak puilt een troebele massa uit, die in het centrum de cornea raakt. Een vat loopt aequatoriaal erover heen. In de iris nieuwgevormde vaatjes.

Geen lichtperceptie.

Oog onder lokaal anaesthesie geënukleëerd op de indikatie van panophtalmie in een blind oog.

In fig. 29 is de ligging van de cornea gemakkelik te herkennen aan de sterk gekleurde streep, gevormd door zijn epitheellaag ; de lens ziet men als een zwart gekleurde homogene, boonvormige massa. Tussen cornea en lens schuift zich de iris naar de voorste lenspool als twee gepigmenteerde uitlopers. Bij de lenszijvlakte gaan zij over in een breder eveneens sterker gekleurd gedeelte : de processus ciliares. Naar beneden in onzo foto wordt dit breder gekleurde gedeelte weer streepvormig : de pars plana van het corpus ciliare. Rechts heeft deze streep een zeer gekronkeld verloop.

Bij de ora serrata wordt deze streep veel minder gekleurd. De ora serrata is ook daaraan te herkennen, doordat het achterste deel van de zwarte massa achter de lens gelegen (veranderd losgelaten netvlies) daar insereert.

De voorste oogkamer is zeer ondiep en onregelmatig van vorm.

De membrana capsulo-pupillaris.

1. Ligging.

Het is goed te zien hoe de lens door een lichter gekleurde vezelige massa wordt omkapseld.

Op de lensachtervlakte schuift zij zich tussen lens en losgelaten netvlies in en vormt daar het zoogenaamde cyclitismembraan, dat wij in het volgende hoofdstuk zullen bespreken.

Dit membraan, dat ook op de pars plana (zie links in fig. 29) in de corpusvitreumruimte verloopt, splitst zich bij de lenszijvlakte. Dit voorste gedeelte dringt de achterste oogkamer binnen en verloopt tussen iris en lens naar de pupil ; hier verbindt het zich met een pupilmembraan, dat hier op de voorste lenspool duidelik als een dun weefsellaagje de eene pars pupillaris met de andere verbindt.

2. **Vorm.**

Uit deze beschrijvingen blijkt, dat de vorm van dit membraan een zeer onregelmatige is. Is het pupilmembraan alleen aanwezig, dan vult het de pupil schijfvormig op. De membrana capsularis past zich aan de vorm van de achterste oogkamer aan. Is zij volledig ontwikkeld dan heeft zij een horlogeglas-model. De grootste dikte wordt bij de lenszijvlakte bereikt, terwijl zij bij haar voorste pool het dunst is. Zij kan echter ook eenzijdig optreden zooals in geval I (fig. 27).

Is de membrana capsulo-pupillaris kompleet dan heeft zij eenigszins het uiterlik van een champagneglas, waarvan het voetstuk direkt verbonden is met de kelk, waaraan dus de steel ontbreekt.

3. **Struktuur.**

De samenstelling van dit nieuwgevormde weefsel is overal zoowat gelijk.

a. Zijn g r o n d s u b s t a n t i e bestaat uit bindweefsel en vaten. De struktuur ervan is dezelfde als bij de reeds besproken gevallen. Wij behoeven dus hier er niet weer op in te gaan. Alleen dient opgemerkt te worden, dat het verloop van de bindweefselvezels en vaten in het pupilmembraan meestal veel regelmatiger is dan van de membrana capsularis.

ZEHENDER (1) en STELLWAG VON CARION (2) hebben het eerst de struktuur van het pupilmembraan beschreven. Het weefsel in de achterste oogkamer werd door WEDL en BOCK 1886 (3) als nieuwgevormd bindweefsel herkend.

Zij vonden een pigmentvrij netwerk met alveolaire bouw, dat zich aan het voorste lenskapsel had gehecht. Die alveolaire bouw hebben wij echter nergens kunnen ontdekken, dan alleen in het prodromaal stadium waar het berust op een fibrineus exsudaat.

b. B ij p r o d u k t e n :

1. Behalve vaten en bindweefselcellen met vezels komen er vooral in 't begin talrike z w e r f c e l l e n in voor. De hele reeks van zwerfcellen, die wij in hoofdstuk II behandeld hebben, kan vertegenwoordigd zijn. Vooral de grote mono- en polynukleaire leukocyten zijn rijkelik met pigment beladen, wat bij zulk een sterk gepigmenteerde omgeving geen verwondering baart.

2. Er kunnen ook buiten de cellen grotere of kleinere p i g m e n t k l o d d e r s (fig. 27 en fig. 30) voorkomen. Deze zijn of afgestoten van de pigmentepitheellaag (fig. 27) of ervan losgetrokken (fig. 30) door het retraherende bindweefsel.

3. De epitheellaag van de iris zou volgens Pagenstecher (4) ook gepigmenteerde strengen kunnen vormen. Indien zij in de membrana capsularis voorkomen, dan is dit slechts bij uitzondering. Wel hebben wij ze gezien onafhankelik van nieuwgevormd bindweefsel in de achterste oogkamer.

4. Wedl en Bock (3) vonden gepigmenteerde vezelige strengen, die van uit de achtervlakte van de iris het membraan binnen groeien. Dit moeten echter volgens de afbeelding vaten zijn, die de pigmentlaag van de iris doorbroken en pigment meegesleept hebben.

Bij zeer sterke reaktie hebben wij dit ook gevonden.

5. In andere gevallen kunnen er ook kalkkorrels amorph en krystallijn-vet (Slellwag von Carion (2)) in optreden evenals hyaline degeneratie van het bindweefsel. Kraakbeen of been vorming hebben wij nergens gevonden.

6. Greeff (5) beschreef epitheloïde en ronde cellen, die evenals de bindweefselfibrillen soms radiair naar het centrum van de bulbus gericht zijn. Volgens onze huidige opvatting zijn dit lympho- leukocyten en fibroblasten.

4. Samenhang met zijn omgeving.

Bij de behandeling van zijn topografie hebben wij reeds het een en ander van zijn samenhang vernomen. Hier zullen wij dit echter in detail bestuderen.

De membrana capsulo-pupillaris is al naar zijn uitgestrektheid verbonden met iris, lens, corpus ciliaris en cyclitismembraan.

1. Verbinding met de iris.

Joseph Beer (6) en Schmidt (7), die het eerst iritis als een afzonderlik ziektebeeld hebben beschreven, wezen er in 1803 reeds op hoe een prop het pupilvlak afsloot en met de pars pupillaris iridis samenhing.

a. In fig. 27 en 29 is goed te zien hoe het pupilmembraan breed met het irisweefsel is verbonden, daarmee samensmelt. Bindweefselvezels en vaatkapillairen dringen van uit de pars pupillaris er binnen. Dit is verreweg de voornaamste samenhang.

b. Veel zeldzamer en minder uitgestrekt is die van zijn pars capsularis met de iris stroma door verwoesting van het pigmentepitheel (fig. 27 links beneden), waardoor de vaten en vezels van iris en membraan kommuniceren.

Wel verkleeft het innig met de achtervlakte van de iris en brengt daardoor degeneratie van de epitheelcellen teweeg.

2. Lens.

Ook de verbinding met het lenskapsel is een vrij vaste. Tracht men het membraan van het lenskapsel los te scheuren dan blijft vaak een gedeelte er op zitten (Arlt (8)).

Een doorgroeiing of verwoesting van het lenskapsel is echter zeldzaam, en alleen in de hevigste gevallen. Heeft er echter een scheuring van het lenskapsel plaats dan wordt dit steeds gevolgd door katarakt.

3. Corpus ciliare.

In fig. 26 kunnen wij de verbinding met het corpus ciliare bestuderen. Wij zien daar hoe de achterste oogkamer opgevuld wordt door een vaalgekleurde massa, waarin talrike zwart gekleurde cellen liggen. Deze massa dringt tussen de processus ciliares in. Het is op onze foto niet goed uit te maken of de pigmentepitheellaag doorbroken wordt of niet. Onder het mikroskoop is echter te zien hoe er enkele openingen vooral dicht bij de achterste oogkamerhoek zijn. Hierdoor staan de vezels en kapillairen met die van het corpus ciliare in verbinding. Ook hier gebeurt dit evenals wij bij de iris zagen alleen in enkele bepaalde gevallen. Als regel leggen zich de bindweefselvezels vast tegen de corpuscilaire epitheellagen aan zonder die echter te doorbreken. De indruk wordt verkregen, dat de vezels en vaten de ruimten tussen de processus van de richting van uit de lens opvullen, en dus niet omgekeerd van uit de basis van de processus de achterste oogkamer binnendringen.

Wij zullen zien, dat dit van belang is met het oog op de beschouwingen van Venneman (9).

4. Cyclitismembraan.

In fig. 29 bij de linkerzijvlakte van de lens is de samenhang met het cyclitismembraan duidelik. Wij hebben er reeds op gewezen hoe daar een bindweefsellaag in de corpusvitreumruimte op de pars plana is gelegen. Deze verloopt als een vaalgekleurde massa tussen de zwart gekleurde pigmentlaag en het tevens zwarte netvlies naar de lenszijvlakte. Daar heeft de beschreven splitsing plaats. De membrana capsularis staat hier dus breed in verbinding met het cyclitismembraan. Hij zou kunnen doorgaan voor een uitloper ervan.

In fig. 30 echter heeft hij een meer zelfstandig verloop. Hij begeeft zich op de pars plana als een brede band van celrijk weefsel en verenigt zich met het cyclitismembraan eerst pas dicht bij de ora serrata, zooals in fig. 29 rechts ook te zien is.

Wanneer de verbinding beiderzijds een brede is, dan wordt de lens ingemuurd (Giensberg (10)) door het nieuwgevormde bindweefsel. Het bindweefsel vormt dan als het ware een doodkist er om heen.

5. Oorsprongplaats van het nieuwgevormde weefsel.

De kennis van de samenhang van dit weefsel met zijn omgeving kunnen we tevens gebruiken om de plaats van zijn oorsprong te bepalen. Gaat het onafgebroken in een weefsel over, dan is dat een bewijs, dat het daaruit is ontstaan of sekundair ermee verbonden is geworden. Dit laatste is meestal van het eerste te onderscheiden, vooral wanneer wij onze ervaring bij de beginnende membraanvorming verkregen, toepassen op de oudere stadia.

Als oorsprongplaats voor het pupilmembraan komt feitelik alleen de pars pupillaris iridis in aanmerking. Reeds Mackenzie (11) heeft hierop gewezen. Ook de nieuwe onderzoekers hebben zich met deze zienswijze verenigd.

Als de grootste uitzondering zal het pupilmembraan als een voortgeschreden membrana capsularis opgevat moeten worden. Dit kan alleen dan plaatsvinden wanneer er een cyclitis optreedt, die vooral gelokaliseerd is in de omgeving van de ringarterie, en die niet met iritis gekompliceerd is geworden.

Het omgekeerde, dat n.l. de membrana capsularis als een uitbreiding van het pupilmembraan is, komt in de regel voor.

Mackenzie, 1854, vermoedde dit reeds, terwijl Stellwag von Carion in 1862 dit met zekerheid uitsprak.

Dit komt voor wanneer het proces vooral of alleen in de iris is gezeteld. In fig. 29 hebben wij gelegenheid gehad te zien hoe het membraan als een brede band op de pars plana verloopt en waar de pupil dunner wordt. Dit is de twede en even gewichtige oorsprongplaats dus uit het cyclitismembraan.

Er blijven nog twee plaatsen over, waar het membraan kontinueel in zijn omgeving overging door het pigmentepitheel van de iris, en door het epitheel van de processus ciliares met het corpus ciliare.

Venneman (9) hecht veel gewicht aan dit laatste. We hebben er reeds op gewezen, dat dit echter ten onrechte is. De kapillaire en bindweefselcellen doorbreken de epitheellagen van iris en processus ciliares slechts dan wanneer de membraanvorming uit de pars pupillaris en cyclitismembraan reeds ver is voortgeschreden. Ze kunnen het reeds gevormde membraan aldus versterken, dat het echter primair daar zou ontstaan is zeer onwaarschijnlik, en in strijd met onze ervaring.

6. **De elementen waaruit dit membraan zijn oorsprong neemt.**

Uit onze kennis van zijn grondsubstantie, de plaats van zijn oorsprong en uit de leer van de membraanvormingen wordt het ook hier gevormd uit de vaatkapillairen en bindweefselcellen waarmee het primair mee samenhangt.

Reeds Alt (12) heeft op deze mogelikheid gewezen. In fig. 27 is te zien hoe de vaatkapillairen en bindweefselcellen van de pars pupillaris direkt in die van het membraan overgaan.

De opvatting van Pagenstecher (5) en Greeff (4), dat het epitheel een belangrik aandeel zou nemen in de membraanvorming is niet juist. Het vormt veel eerder hier een stevige barrière, die eerst doorbroken moet worden en houdt de membraanvorming tegen. Slechts daar waar een rijk kapillairnet onmiddelik daartegen gelegen is, of het prcoes sterk gekoncentreerd is, gelukt dit.

In het vorige hoofdstuk hebben we kunnen zien hoe gemakkelik nieuwgevormd weefsel in de voorste oogkamer optreedt, terwijl dit voor de achterste een zeldzaamheid is.

Het lensendotheel of lenskapsel neemt voor zo ver wij het kunnen beoordeelen geen aandeel aan zijn ontstaan.

7. **Oorzaak en aard van het proces, dat aanleiding geeft tot de membraanvorming.**

a. Oorzaak.

Schmidt (7) heeft reeds in 1801 op het pupilmembraan als symptoom van iritis gewezen. Hierbij moet cyclitis gevoegd worden voor de membrana capsularis. Verschijnselen van floride of afgelopen cyclitis of iritis, hetzij afzonderlik, of gezamenlik opgetreden, ontbreken nooit. Het pupilmembraan mag dan ook pathognomies voor iritis beschouwd worden. Een goed uitgesproken kapselmembraan, dat tot de hoek van de achterste oogkamer reikt als pathognomies voor cyclitis.

b. Aard van het proces.

Als oorzaak vonden wij een ontsteking, wij kunnen ons afvragen of de aard van de ontsteking nog van invloed is.

Alt (12) en Parsons (13) zijn de mening toegedaan, dat zij vooral optreedt bij fibrineuse ontstekingen van de iris.

Dit is wel voor de meeste gevallen juist. Bij akute iritis is vaak met de oogspiegel waar te nemen hoe een retikulaire fibrineuse half doorschijnende massa het pupilvlak opvult. Dit is ook in overeenkomst met de ervaring, namelik dat organisatieprocessen gaarne vooraf gegaan worden door fibrinevorming.

Een absolute vereiste is dit niet. De wetten der ontsteking van COHNHEIM en BAUMGARTEN leren ons, dat het evengoed samen kan gaan met sero-fibrineuse of sereuse exsudaten.

De fibrine is alleen in zooverre een begunstigende faktor, doordat zij een betere voedingsbodem levert voor de nieuwgevormde cellen SCHMAUS (13); en doordat zij beter de toxinen kan vasthouden, waardoor een sterkere chemotropiese invloed wordt uitgeoefend op fibro- en endothelogeneblasten.

Ook wordt zij niet zoo spoedig geresorbeerd of afgevoerd als een sereus exsudaat zoodat zij langer de genoemde stoffen vasthoudt.

Zij is hier echter geen essentieele faktor in het organisatieproces. Niet de fibrine wordt hier omgevormd, maar zij wordt vervangen door een geheel nieuw weefsel. Het sereuse of fibrineuse exsudaat zijn ook hier slechts de prodromen van de membraanvorming.

Wij kunnen ZEHENDER (1) a priori gelijk geven, dat de uitscheiding hier van het exsudaat zal geschieden van de pars pupillaris. Daar toch is het rijkste kapillairnet aanwezig, dus de gunstigste voorwaarden.

Het aandeel van ora serrata en pars plana laten zich beter bij het cyclitismembraan bespreken. ZEHENDER neemt aan, dat ook de iris epitheellaag meedoet aan de exsudaatvorming en VENNEMAN (9) de processus ciliares. Hun zienswijze wordt echter door geen overtuigende bewijzen gestaafd.

Terwijl exsudaat reeds bij lichte gevallen van iritis of cyclitis optreedt, heeft de vaat- en bindweefselvorming alleen plaats bij zeer heftige of chroniese processen. En ze schijnt vooral dan op te treden wanneer de iris door synechiën geïmobiliseerd is geworden.

8. **Retraktieverschijnselen.**

Heeft het membraan zich eenmaal gevormd dan is het voor terugvorming niet vatbaar. Heel spoedig worden dan de gevolgen van zijn samentrekkende eigenschappen op de omgevende weefsels merkbaar. Deze worden op verschillende wijzen erdoor misvormd al naar het pupilmembraan of kapselmembraan overweegt.

1. D e i r i s.

a. Als gevolg van de kontraktie van het pupilmembraan wordt de pars pupillaris iridis naar het centrum van de pupil verplaatst. Haar voorste gedeelte wordt daardoor uitgerekt.

b. De gehele iris ondergaat deze rekking. Het gevolg kan zijn, dat de iris aan haar wortel doorgescheurd wordt. In fig. 29 links dicht bij

de nieuwgevormde oogkamerhoek is een beginnende scheur te zien. Het irisweefsel wordt gedeeltelik ook daardoor atrofies.

c. Als gevolg van de samentrekking van het kapselmembraan wordt de iriswortel dichter tegen de lenszijvlakte gehaald. Is de iris met de cornea-achtervlakte vergroeid dan wordt het limbusgedeelte naar achteren gehaald. De spiervezels daar naar binnen gebogen (fig. 29).

d. De iris wordt vast tegen het lenskapsel getrokken, dus naar achteren verplaatst.

e. De epitheellagen kunnen van elkaar getrokken worden. Stukken afgescheurd en in de achterste oogkamer tegen het lenskapsel getrokken worden.

f. GIENSBERG (10) heeft er op gewezen, dat entropion uveae kan optreden. In fig. 31 geven wij hiervan een voorbeeld. Het is afkomstig van een oog, dat geleden heeft aan irido-cyclitis. Er bestaat een pupilmembraan ; rechts te zien. Tevens verloopt tussen lenskapsel en iris een dun laagje nieuwgevormd weefsel, dat bij de lenszijvlakte in een brede laag bindweefsel overgaat, dat verbonden is met een goed uitgesproken cyclitismembraan.

Hier is tweeërlei vormverandering opgetreden.

Ten eerste is de musculus sfinkter pupillae met de iris naar achteren omgebogen.

Ten twede ziet men hoe de iris stroma bij het pupilvlak uitgerekt is geworden door het daar insererende pupilmembraan. Dit is nog even te zien op het lensvoorkapsel als weinig gekleurde cellen en vezels.

De eerste verandering moet verklaard worden door de samentrekking van de membrana capsularis. Alleen door kontraktie van de sfinkter pupillae bij bestaande synechiae posteriores wordt dit beeld niet verklaard.

De retraktie van het nieuwgevormde bindweefsel, dat het pupilmembraan gevormd heeft, zou bij bestaande synechiae posteriores ook entropion uveae kunnen geven. In dat geval echter zou de uitrekking van irisstromacellen en spiervezels veel sterker moeten zijn als hier in fig. 31 het geval is. Men ziet, dat de irisstromacellen wel pupilwaarts zijn verplaatst, doch dat de uitrekking niet eens tot de spiervezels is doorgedrongen.

2. C o r p u s c i l i a r e.

a. De pars plicata ondervindt de grootste veranderingen. De processus ciliares worden dichter tegen de irisachtervlakte getrokken, en in de richting van de voorste lenspool uitgerekt, fig. 29 en 30.

b. Het corpus ciliare kan als een geheel deze beweging meemaken en aldus naar voor- binnenwaarts verplaatst worden (fig. 29).

c. Gedeelten van de processus ciliares kunnen afgescheurd worden en naar de lensvoorvlakte getrokken worden.

d. Ook kan het corpus ciliare te zamen met de iris ter hoogte van haar wortel doorscheurd worden.

De andere misvormingen, die kunnen optreden, worden echter weer door het cyclitismembraan veroorzaakt. Wij zullen ze dus daar bespreken.

3. Lens.

a. De lens kan geheel van plaats veranderen. In fig. 11 ziet men hoe zij geheel naar links tegen iris en corpus ciliare is verhuisd. Dit is voor een deel geschied door de samentrekking van het daar gevormde bindweefsel.

b. Meestal wordt het lenskapsel niet stuk getrokken. In fig. 29 is echter te zien hoe het onregelmatig in plooien is gelegd en links voor van de lens stroma is losgetrokken.

c. Op de plaatsen, waar het kapsel is stuk getrokken, ontwikkelt zich een katarakt, analoog dus aan een cataracta traumatica.

Ook daar, waar de lens slechts losgetrokken is van het onderliggende weefsel, ziet men veranderingen in de lens stroma. Een beginnende kataraktvorming. Een organisatie van de lens stroma in die zin, dat er vaten en fibroblasten binnendringen is hier een zeldzaamheid.

9. De praktiese betekenis.

1. Van prakties belang is het te weten, dat de fibrineuse exsudaten vaak geresorbeerd worden. Dit is vooral het geval, wanneer zij door de verwijding van de pupil na mydriatica van hun basis losgescheurd worden. Dit is bij flinke toediening van atropine regel. Er treedt dan ook geen vaat- en bindweefselvorming op.

2. Heeft het fibreuse membraan zich gevormd dan leert de ervaring (Arlt 18), dat de iritiden veel moeiliker genezen en vaak recidiveren, en de gezichtsscherpte sterk achteruit gaat.

3. Het pupilmembraan kan soms moeilikheden geven met de diagnose van cataracta capsularis anterior als zij optreedt als de zoogenaamde cataracta c. ant. spuria.

4. Het aandeel, dat zij heeft als occlusio en seclusio pupillae en synechiae posteriores in de aetiologie van het glaukoom, is bekend genoeg.

5. Onder de retraktieverschijnselen hebben we opgemerkt hoe zij oorzaak kan zijn van irisatrofie.

6. Ook in het tot stand komen van atrophia anterior oculi door afsluiting van de lymphweg uit de achterste oogkamer neemt zij een aandeel.

7. Heeft zich een membrana capsulo pupillaris gevormd en bestaat er een indikatie voor iridektomie, dan moet men bedacht zijn op onbeweeglikheid van de iris (Arlt).

Deze zal dan zich weinig verplaatsen en gemakkelik afscheuren.

8. Ook bij het doen van een kataraktoperatie, zal het moeilikheden geven. Tevens kunnen wij in dergelike gevallen een krachtig ontwikkelde nastaar verwachten.

9. Oorzaak voor het ontstaan van een cataracta capsularis anterior. In onze preparaten is gebleken hoe vaak een membraan capsulopupillaris samengaat met een cataracta capsularis anterior (Het is bijna overbodig er op te wijzen, dat de veranderingen weinig in het lenskapsel, en in hoofdzaak in zijn voorste weefsel is gelegen, dat dus de bovengenoemde benaming onjuist is).

Wij hebben ons afgevraagd wat hiervan de oorzaak kan zijn. De veranderingen, die er in de lens optreden als gevolg van de samentrekking van het membraan, hebben wij besproken. Het is niet onwaarschijnlik, dat daarin de hoofdoorzaak moet gevonden worden. Wordt het kapsel doorbroken dan ontstaat er katarakt analoog aan de cataracta traumatica. Blijft het kapsel behouden dan kunnen door zijn losscheuring van de lens stroma spleten ontstaan, waarin gemakkeliker toxiese stoffen kunnen diffunderen en schadelik op de lensvezels werken. De uitrekking van de lensvezels zal ook hier rekkingsatrofie kunnen veroorzaken en dus haar weerstandsvermogen tegen binnendringende chemiese stoffen verzwakken.

Er bestaat echter nog een andere mogelikheid, die echter slechts bij uitzondering optreedt. Deze is, dat de lens de chemotropiese stoffen levert, waardoor zwerfcellen en fibroblasten zich daarheen bewegen.

Dan zou dus niet het nieuwgevormde bindweefsel de oorzaak van de katarakt zijn, doch de katarakt of een andere lensaandoening de oorzaak van de bindweefselvorming.

Bij ongekompliceerde cataracta traumatica is dit best mogelik. Of echter de senile lens zoo kwaadaardige toxinen zou kunnen afscheiden, die een membrana capsulo-pupillaris in het leven roept, is echter niet waarschijnlik. Eenvoudige synechiae posteriores zullen veel eerder het gevolg ervan zijn.

10. Fysiologiese betekenis.

1. De plaats waar onder pathologiese omstandigheden de sterkste exsudatie en uittreding van zwerfcellen optreedt, zou kunnen samenvallen met die, waar normaal de lymphe wordt uitgescheiden.

Wij vonden hier de pars pupillaris iridis en de pars plana van het corpus ciliares.

2. Het optreden van een iris bombans bij seclusio of occlusio pupillae zou wijzen op het grote aandeel van het corpus ciliare in de lymphproduktie van het oog. Echter niet bewijzend als eenige bron, daar in dergelike gevallen de iris ook steeds zeer geleden heeft.

3. Of de richting, waarin de zwerfcellen zich bewegen, geen aanduiding is voor de richting van de lymphstroom ?

Uit onze voorbeelden is hiervan niets met zekerheid af te leiden.

Geraadpleegde literatuur Hoofdstuk V.

(1) ZEHENDER. In het „Handboek der Oogheelkunde" van Seetz. Vertaald door Dr. W. Gunning met voorwoord van Prof. Donders, 1863.

(2) STELLWAG VON CARION. Augenheilkunde, 1862.

(3) WEDL und BOCK. Atlas der pathologischen Histologie des Auges, 1860.

(4) PAGENSTECHER und CHARLES GENTH. Atlas der pathologischen Anatomie des Augapfels, 1875.

(5) GREEFF. Lehrbuch der speciellen pathologischen Anatomie von Dr. Johannes Orth. 9te Lieferung. Berlin, 1902.

(6) JOSEPH BEER. Lehre von den Augenkrankheiten. Wien, 1813.

(7) SCHMIDT.* Ueber Nachstaar und Iritis nach Nachstaar operationen. Wien, 1801.

(8) ARLT. Die Krankheiten des Auges. Praag, 1855.

(9) VENNEMAN. Encyclopedie française d' ophthalmologie tome VI, Paris, 1906.

(10) GIENSBERG. Grundries der pathologische Histologie des Auges. Berlin, 1903.

(11) MACKENZIE. Practical Treatise on the Diseases of the Eye. London, 1854.

(12) ALT, ADOLF. Compendium der normalen und pathologischen Histologie des Auges. 1880.

(13) SCHMAUS. Lehrbuch der pathologischen Anatomie, 1901.

(14) PARSONS. Pathology of the Eye. Vol. I, London, 1904.

(15) PELLIER DE QUENCY, D. Die Fehler der Augen, 1789.

(16) ANTONIO SCARPAE. Translated by James Briggs. London, 1806.

(17) BECKER, OTTO. Heinrich Müller's Gesammmelte und Hinterlassene Schriften zur Anatomie und Physiologie des Auges, 1872.

(18) IWANOFF en SCHWALBE in Graefe u Saemisch Handbuch der Augenheilkunde.

(19) SCHNABEL. Die Begleite- und Folgekrankheiten der Iritis. Archiv für Augen- und Ohrenheilkunde V.

(20) AXENFELD. Lehrbuch der Augenheilkunde, 1912.

(21) STRAUB. Leerboek van Oogziekten, 1914.

(22) ROMER. Lehrbuch der Augenheilkunde, 1913.

HOOFDSTUK VI.

Het cyclitismembraan.

1. Topografie en vorm.

In de voorafgaande hoofdstukken hebben wij meermalen gewezen op het voorkomen van nieuwgevormd weefsel op de binnenvlakte van het corpus ciliare.

In de literatuur is het bekend als het cyclitismembraan. Veel meer dan het nieuwgevormde weefsel in de voorste en achterste oogkamer is het een objekt van onderzoek geweest.

Wij zullen daarom alleen klem leggen op die kenmerken, welke door andere schrijvers stiefmoederlik zijn behandeld geworden, of waarover een nog onbeslechte strijd heerst.

Het cyclitismembraan hecht zich aan de binnenvlakte van het corpus ciliare en aan de ora serrata ; vandaar spant het zich ringvormig uit in de corpusvitreumruimte koncentries gericht naar de achterste lenspool.

Zijn uitgebreidheid en vorm zijn in de verschillende preparaten zeer ongelijk, en hangen geheel af van de graad van zijn ontwikkeling. Nu eens vormt het een nietig vliesje, dat het corpus vitreum slechts een paar millimeters binnendringt, dan weer is het een complete, de gehele achtervlakte van de lens omgrijpende, schijf.

Ook zijn dikte is zeer varieerend, en wisselt tussen een onderdeel van een mM. tot één cM. In sommige preparaten bereikt het zijn grootste dikte op het corpus ciliare, en in andere bij de achterste lenspool. Evenals ander nieuwgevormd bindweefsel is het meestal zeer grillig gebouwd met talrike uitbochtingen, die zich aanpassen aan de vorm van de omliggende weefsels.

Fig. 32 geeft ons een overzicht van het cyclitismembraan en is afkomstig van een oog uit onze verzameling, gemerkt Str. 250.

In de ziektegeschiedenis vinden wij genoteerd, dat patiënt G. Z. op 14 Juni 1906 een stuk ijzer tegen het oog gekregen heeft.

Mediaal op de rand van cornea en sclera bevindt zich een 2 cM grote scheur.

Deze wordt gehecht. Hyphaema. De genezing ging voorspoedig. 14 Juli: Synechia anterior op de plaats van de scheur. Op de achtervlakte van de lens een circumscripte troebele plek (cataracta corticalis post). Nasaal hiervan ligt er een witte zoom in de buurt van het litteken. Deze schijnt veranderd glas-

vocht te zijn (er zijn een paar vaatjes in). Het zou ook de sterk troebele lensaequator kunnen zijn.

Van uit de wond lopen er eenige vaatjes in het humor aquacus (iritis proliferans). Veel glasvochtvlokken.

Patiënt werd ontslagen met een vrij rustig oog. 11 October kwam hij echter terug met verschijnselen van hyalitis.

't Oog is ingetrokken op de plaats der verwonding. Voorste oogkamer ondiep. Iris is naar het litteken vertrokken. Er bestaan synechiae ant. et posteriores.

Lens is troebel. In het glasvocht witte massa met vaten.

T = — 2.

13 October extirpatie.

De topografie van het oog is in fig. 32 gemakkelik te bepalen.

De cornea is links boven gelegen en is te herkennen aan zijn sterk gekleurde epitheellaag. De cornea zet zich voort in de sclera, die rechts beneden door de n. opticus doorboord wordt.

De lens is als een donkergekleurde eenigszins boonvormige massa te zien. Op haar voorvlakte ligt de iris als twee uitlopers, die op een bredere basis geïmplanteerd zijn. Deze basis wordt door het corpus ciliare gevormd. Deze is in een zwart en lichter gekleurd gedeelte verdeeld. De lichter gekleurde streepvormige figuur vertegenwoordigt de uitgerekte spiervezels ; de donkere het epitheel van de processus ciliares en van de pars plana.

Deze epitheellagen gaan als een ietwat minder zwart gekleurde streep in de chorioïdea over, die de binnenvlakte van de sclera omlijst. In zijn pars anterior is de chorioïdea opgelicht.

Het netvlies ligt in het midden van de corpusvitreumruimte en strekt zich kelkvormig van de netvliesschijf naar de lensachtervlakte uit. Hier gaat het geleidelik over in een laag nieuwgevormd weefsel. Dit werd met de oogspiegel als een witte massa met vaten gezien.

Dit nieuwgevormde weefsel is ons cyclitismembraan. Links verloopt het van het netvliesspoor als een dun membraantje op het vlakke deel van het corpus ciliare. Bij de processus ciliares verbreedt het zich, en gaat het naar de lensachtervlakte, al waar het zijn grootste breedte bereikt.

Rechts is bij de ora serrata het netvlies losgescheurd en met het op de pars plana gelegen deel van het nieuwgevormde weefsel in de corpusvitreumruimte verplaatst.

Ook in fig. 8, hoofdstuk II hebben wij er op gewezen, hoe van de plaats van de verwonding dicht bij de ora serrata een brede band van nieuwgevormd weefsel op de pars plana verloopt naar de lenszijvlakte.

Een derde cyclitismembraan zijn wij tegengekomen in fig. 11, hoofdstuk II. Van de brede band nieuwgevormd weefsel op de linker zij-

vlakte van de lens ging er een zijtak af, die op de lensachtervlakte naar de pars plana en ora serrata van de tegenovergestelde kant zich uitstrekte. In deze twee gevallen had het membraan zijn grootste omvang bij de zijvlakten en nam naar de lenspool af ; dus juist het tegenovergestelde als in ons geval.

Hetzelfde heeft men bij geval IV, dat wij reeds gedeeltelik besproken hebben in hoofdstuk V (fig. 29).

Wij hebben daar er op gewezen, hoe van de ora serrata en pars plana een brede band van nieuwgevormd weefsel naar de lenszijvlakte verloopt om zich daar te splitsen in twee delen. De voorste bundel dringt de voorste oogkamer binnen en gaat naar het pupilvlak als de membrana capsulo-pupillaris. De achterste bundel verloopt naar de lensachterpool als het cyclitismembraan. Het is in dit preparaat zeer sterk ontwikkeld en vormt een dikke schijf op de lens, waardoor het voorste deel van het oog gordijnvormig van de corpusvitreumruimte wordt afgesloten.

2. Struktuur.

Zijn samenstelling is geheel afhankelik van zijn ouderdom en van die momenten, welke de heftigheid van het proces, waaraan het zijn ontstaan te danken heeft, bepalen.

Wij kunnen de elementen, waaruit het opgebouwd is, verdelen in grondsubstantie, die nooit ontbreekt, en bijprodukten, die dikwels niet aanwezig zijn.

G r o n d s u b s t a n t i e.

Deze bestaat uit nieuwgevormd bindweefsel en vaten. De samenstelling in beginstadia hebben wij leren kennen in fig. 8, fig. 10, hoofdstuk II.

Voor details verwijzen wij naar genoemd hoofdstuk. In oudere gevallen neemt het weefsel ook hier het uiterlik van oud vaatarm bindweefsel aan. In hoofdstuk II was het cyclitismembraan het gevolg van een verwonding, waardoor er een vrij grote verwoesting van weefsel optrad. Heeft dit niet plaats dan is de struktuur eenigszins anders ; er treden dan veel meer gepigmenteerde strengen op. Bij zijn samenhang en ontstaan uit de omgevende weefsels komen wij er breedvoerig op terug, zoodat wij hier er niet verder op in zullen gaan.

B ij p r o d u k t e n.

Alle vormelementen, die een ontsteking kunnen vergezellen, zullen in meerdere of mindere mate ook hier aanwezig zijn :

Mononukleaire- en polynukleaire leukocyten, de laatste vaak beladen met pigment, ontbreken meestal niet. Ook veel lymphocyten mengen zich erdoor heen al naar de aard van de ontsteking (fig. 30, 31 en 32); of plasmacellen. Bestanddelen van zijn omgeving kunnen zich er bij mengen: lensresten, retinavormsels, hyaline gedegenereerde vaatwanden. Soms treedt er verkalking en verbening van het gevormde bindweefsel op. Deze bestanddelen zijn reeds door BEETS (1) beschreven geworden. Wij behoeven daarom hier niet langer bij stil te staan en verwijzen naar zijn dissertatie. Alleen op het aandeel van de cylinder- en pigmentepitheellaag aan de membraanvorming, en de door hen geleverde vormelementen gaan wij in de volgende paragraaf dieper in. Hun kennis is van essentieel belang voor het goed begrijpen van het cyclitismembraan.

3. Samenhang met zijn omgeving, en het aandeel van de omliggende weefsels in zijn vorming.

Bij de topografie van het cyclitismembraan hebben wij er op gewezen, dat het verbonden is met de ora serrata, netvlies, corpus ciliare en lens. Hier rust op ons de taak die samenhang nauwkeuriger te bestuderen, en de oorsprong van het membraan te bepalen.

Het is dus van belang precies te weten welke weefsels hier gelegen zijn.

Wanneer men van de corpusvitreumruimte naar de sclera gaat, krijgt men de volgende lagen:

1°. Ongepigmenteerde cylinderepitheellaag.

2°. Gepigmenteerde kubiese epitheellaag.

3°. Membraan van BRUCH.

4°. De chorio- ciliaire kapillairlaag.

5°. Het daarachter gelegen eigenlike corpus ciliare met zijn spierbindweefsel- en vaatelementen; en de daarmee korresponderende vaatlagen en weefsels van de chorioïdea, en suprachorioïdea.

De studie van de samenhang en het aandeel van deze lagen moet door haar veelheid een zeer ingewikkelde zijn. Deze wordt nog vermeerderd doordat deze lagen onmiddelik aaneensluiten; door de aanwezigheid van veel pigment, waardoor haar onderling struktuur moeilikte beoordelen valt en haar atypiese veranderingen.

Het is daarom niet te verwonderen, dat er veel strijd en weinig overeenstemming op dit gebied bestaat.

Om een juist oordeel te vormen over haar betekenis voor het cyclitismembraan is het een vereiste scherp onze begrippen te formuleren en

systematies te werk te gaan. Voor elk van deze elementen zullen de volgende vragen moeten opgelost worden.

1°. Neemt het membraan zijn oorsprong uit die zekere laag ?

2°. Zoo ja ; welk biologies proces grijpt er plaats, waardoor het membraan gevormd wordt ?

3°. Zoo niet ; hoe hangt het met die laag samen ?

4°. En welke veranderingen ondergaat die laag ? dwz. welk aandeel neemt ze dan in de vorming van de bijprodukten ?

Wij beginnen met de o n g e p i g m e n t e e r d e c y l i n d e r e p i t h e e l l a a g.

De veranderingen aan het cylinderepitheel zijn te bestuderen in fig. 29, 33, 34, 35.

In fig. 29 rechts vestigen wij de aandacht op de pars plana. De pigmentepitheellaag doet zich voor als een zwarte, gekronkelde streep. Van de processus ziet men een eindje in de corpusvitreumruimte een dunner, lichter gekleurd, zwart streepje verlopen. Dat hecht zich weer ter hoogte, waar de pigmentlaag een bocht (naar de lenspool gericht) maakt, aan deze vast. Bijna onmiddelik verlaat het deze weer, om in de corpusvitreumruimte te verlopen, en zich bij de ora serrata pas weer met de pigmentlaag te verenigen.

Fig. 34 is een vergroting van fig. 29 en wel van 't deel, het dichtst bij de ora serrata gelegen. Rechts beneden ziet men het netvlies als een zwarte streep, die naar links verloopt en in de linkeronderhoek van onze foto zich oplost in een aantal strepen en cellen (zwerfcellen en retinaresten).

De pigmentlaag, gevormd door die brede zwarte streep sluit zich niet direkt tegen het netvlies aan, doch laat bij de ora serrata een opening vrij. Vandaar kronkelt ze zich naar boven, zooals wij in fig. 29 gezien hebben.

Het beeld links en rechts van de pigmentlaag is zeer verschillend.

Rechts ziet men weefsel met veel ijler bouw, links talrike gepigmenteerde uitlopers.

Beschrijven wij het eerst het rechtergedeelte : dit wordt opgevuld met vaten, vezels en cellen.

De vezels worden gevormd door de bindweefselelementen van 't corpus ciliare en chorioïdea ; de cellen door zwerfcellen, vooral lymphocyten, welke bij de ora serrata de vaten kokervormig omringen.

Beneden bij de ora serrata ziet men vijf doorsneden van choriocilair kapillairen. Zij zijn te herkennen aan hun ronde of ovale vorm, die om-

geven wordt door een laag sterk gekleurde cellen, onderling verbonden door vezels, en doordat zij opgevuld zijn met een geelachtige, fijngekorrelde substantie (rode bloedlichaampjes).

Op de plaats van de sterke inbochting van de pigmentlaag liggen er ook twee dergelike langgerekte spoelvormige vaten. Dat in het midden van de bocht gelegen is, bevat slechts enkele rode bloedlichaampjes en heeft daardoor meer het uiterlik van een kaverne. Dit vat gaat door het epitheel naar de corpusvitreumruimte. Wij zien hoe het epitheel dunner is, en er aan de andere zijde een dergelik spoelvormig hiaat bestaat, dat weer met een nog wat dieper gelegen in verbinding staat. Hier is dus een kapillair, dat de pigmentlaag doorboort om zich in de corpusvitreumruimte voort te zetten.

Direkt boven dit kapillair ziet men een zwarte uitloper van uit de epitheellagen schuin naar boven lopen. In fig. 29 was het duidelik, dat dit het losgelaten cylinderepitheel is. Ook direkt beneden gaat van het pigmentepitheel een nog onregelmatiger, uit zwarte klodders bestaande uitloper de corpusvitreumruimte binnen. Deze uitloper bestaat hoofdzakelik uit cylinderepitheelcellen, waartussen zwerfcellen en spoelcellen zijn opgehoopt. In de linkerbovenhoek verenigen deze klodders zich met een andere, die samenhangt met een gekronkelde streng, die van uit het pigmentepitheel dicht bij de ora serrata haar oorsprong neemt. Ook deze gekronkelde streng laat zich als de losgelaten cylinderepitheellaag herkennen, zooals wij in fig. 29 reeds uiteengezet hebben.

Op de plaats waar het cylinderepitheel de pigmentlaag raakt, is deze zeer verbreed. Er verloopt tevens een andere gepigmenteerde streng horizontaal naar links, die blind eindigt. Deze streng bestaat uit een vat, gevuld met gepigmenteerde leukocyten. Zij is als dusdanig door de rangschikking van de spoelvormige endotheelcellen gemakkelik te herkennen.

Iets boven en beneden hierin liggen er nog lumina van vaten in het weefsel; dat verder uit spoelcellen en zwerfcellen is samengesteld.

Uit deze twee preparaten kunnen wij dus leren dat:

a. de vaten van uit de ora serrata en de pars plana het pigmentepitheel doorboren en zich in de corpusvitreumruimte storten;

b. de cylinderepitheellaag zich van de pigmentlaag heeft losgelaten;

c. zich alleen er aan blijft hechten, waar de vaten doortreden;

d. dat de gepigmenteerde strengen hier gevormd worden, òf door vaten, òf de cylinderepitheliën;

e. dat de cylinderepitheliën bijna geen woekering vertonen.

Iets meer is het cylinderepitheel gewoekerd in fig. 29. Dit is afkom-

stig van koupe, dicht bij de plaats, waarvan ons overzicht foto 32 afkomstig is. Het geeft ons een vergroting van het afgescheurde pigmentepitheel met netvlies van de ora serrata weer.

Links beneden is het eind van het pigmentepitheel. Dit punt was dus aan de ora serrata gehecht geweest (Zie ook overzicht foto 32). Het netvlies buigt zich rechts naar beneden. Links boven bevindt zich het corpus ciliare ; midden boven de processus ; rechts boven is de lens ervan te zien, terwijl de rechter benedenkwadrant door het cyclitismembraan wordt ingenomen. Van de processus ciliares naar de ora serrata verlopend, ziet men, zich halverwege naar de lens uitstrekkende, een grillig gevormde figuur. Deze wordt evenals in fig. 34 gevormd door de losgelaten cylinderepitheellaag. De cylinderepitheelcellen vertonen geringe woekering. Er gaan van uit deze cellen trilhaarvormige uitlopers verder de corpusvitreumruimte binnen. Lang worden deze echter niet. De ruimte tussen de gesplitste pigmentepitheellaag en losgelaten cylinderlaag is opgevuld met spoelcellen met vezelige tussenstof.

Uit deze foto ziet men dus :

f. De cylinderepitheelcellen kunnen geringe woekeringen vertonen, en een trilhaarachtige substantie, die zich enigszins met de zonula Zinnii laten vergelijken, afscheiden. Deze substantie neemt ook in andere preparaten geen aanzienlike lengte aan. Zij laten zich van bindweefselvezels en door haar vorm en door haar kleuring gemakkelik onderscheiden.

g. De bindweefselvezels van het cyclitismembraan leggen zich innig tegen de cylinderepitheelcellen aan, doch gaan er niet in over. De cellen worden als het ware er door omspoeld.

h. De cylindercellen hebben ook na zij losgelaten zijn, haar struktuur goed bewaard.

Uit deze gegevens kunnen wij nu met zekerheid een antwoord op de door ons gestelde vragen geven :

Het cyclitismembraan neemt zijn oorsprong niet uit de cylinderepitheellaag !

Deze konklusie is in strijd met de bewering van de meeste onderzoekers. Sattler (2) en Schaeffer (3) hebben de mening verkondigd, dat de cylindercellen een aktief deel nemen aan de membraanvorming. Ook Alt (4) schreef : dat de cylindercellen prolifereren, op een gegeven moment beginnen uit te groeien, eerst tot zeer langgerekte spoelcellen en ten slotte tot bindweefselvezels. Na Alt hebben ook Paul Haensell en Venneman deze zienswijze verdedigd.

Venneman (5) kent aan de cylindercellen de eigenschappen van

zwerfcellen toe en zegt, dat zij lange tijd voor geëmigreerde witte bloedlichaampjes gehouden werden. Paul Haensell (6), die vooral de histologiese veranderingen van de cylindercellen van de pars ciliares onderzocht heeft, komt tot dezelfde konklusies. Hij vat ze samen alsvolgt:

1°. Er heeft proliferatie van de cylindercellen plaats van de pars ciliares retinae.

2°. Deze proliferatie geschiedt door kariokinese.

3°. De cylindercellen veranderen langzamerhand in bindweefselcellen.

4°. Het cyclitismembraan ontstaat uit drie bindweefsellagen: a. de veranderde epitheelcellenlaag; b. het in fibrillair bindweefsel veranderde voorste gedeel tevan het corpus vitreum; c. een laag van evenwijdige transversale vezels tussen de beide vorige lagen inliggend. Deze derde laag zou ontstaan uit de zonula Zinnii.

Haensell tracht zijn zienswijze aannemelik te maken door er op te wijzen, dat de cylinderepitheelcellen geen ware epitheelcellen zijn, doch gewijzigde gliacellen, en dus tot de steunweefselgroep behoren. Hij haalt de mening van H. Müller, Max Schultze en Koelliker aan, die ze ook voor gewijzigd bindweefsel houden.

Wij hebben erop gewezen en de bewijzen geleverd, dat wij ons met deze zienswijze niet kunnen verenigen. Wat deze onderzoekers voor gewoekerd en in bindweefsel veranderd cylinderepitheel gehouden hebben is in werkelikheid niet het geval. Hun dwaling berust op een verkeerde interpretatie van een beeld, dat vaak bij het cyclitismembraan voorkomt en op de pars plana is gelegen, Buchanan (9). In de volgende paragraaf zullen wij in fig. 35 en 36 dit uitvoerig bespreken.

Giensberg (7) meende, dat de cylindercellen kolfvormig kunnen uitgroeien, terwijl Greeff (8) spruitvorming ervan beschreven heeft.

Dat er echter een aktieve spruit- of kolfvorm plaatsvindt is zeker uiterst zeldzaam. Wij hebben in de talrike cyclitismembranen, die wij bestudeerd hebben, dit niet kunnen ontdekken. Op spruitvorming hebben wij in fig. 34 gewezen, doch die is van sekundaire aard, in hoofdzaak door intrekking veroorzaakt, evenals in fig. 33. Het is duidelik dat, wanneer in fig. 33 de losgelaten cylinderepitheellaag op een plaats doorgescheurd wordt, het met de pigmentepitheellaag verbonden gedeelte zal imponeren als een aktieve, dus door woekering ontstaande cylinderepitheelstreng.

Gepigmenteerde epitheellaag.

Evenals voor de cylindercellenlaag zullen wij nu de veranderingen van de gepigmenteerde epitheellaag bestuderen.

In fig. 33 ziet men, hoe de pigmentepitheellaag links bij de pars plana in tweeën is gesplitst. Het buitenste deel is op het membraan van Bruch blijven zitten, het binnenste is diep in de corpusvitreumruimte getrokken. Van hier vult een lichter gekleurde streepvormige massa de ruimte op, die gelegen is tussen deze losgescheurde pigmentlaag en de losgelaten cylinderepitheellaag. Van het cylinderepitheel zet een dergelike massa zich naar de lens voort. De processus ciliares zijn sterk uitgerekt en vormen uitlopers in de corpusvitreumruimte. Giensberg (7) en Alt dachten, dat dergelike uitlopers ook aktief konden ontstaan door woekeringen van de pigmentepitheellaag, die zich dan spruitvormig in het cyclitismembraan vertakte. Ook Beets (1) meende, dat de pigmentlaag gepigmenteerde strengen kan vormen. Deze zijn veel fijner van bouw dan die, welke handschoenvormig op de achtervlakte van de iris uitgroeien. Ook na de bestudering van het preparaat van Beets komt het ons voor, dat hier geen sprake is van een strengvormige woekering van het pigmentepitheel, doch van een gewone vlakke diffuse vermeerdering van de epitheelcellen, zoals in fig. 33 het geval is met de pigmentlaag, die het dichtst bij de lenszijvlakte is gelegen.

Door de samentrekking van het bindweefsel worden sommige delen sterker uitgerekt en ontstaan daardoor de enigszins spruitvormige figuren. Door de talrike uitbochtingen van de processus ciliares is het moeilik te beoordelen, wat nog normaal of reeds pathologies is. De processus wordt in alle mogelike richtingen doorsneden en levert daardoor een zeer grote verscheidenheid van beelden op.

Ook in het deel bij de ciliairspier gelegen, zien wij kleine, stompvormige uitlopers van het pigmentepitheel. Deze zijn de zgn. klieren van Treacher-Collins (10), die ook in normale ogen soms aanwezig zijn en waarvan Rutteman (11) en Buchanan (9) bewezen hebben, dat ze geen lumina bezitten, dus pseudo-klieren zijn.

Pars plana en ora serrata.

Een overzicht van de veranderingen, die hier optreden, geeft ons fig. 35 en fig. 36.

Fig. 35 is een vergroting van de ora serrata en een gedeelte van de pars plana van een koupe, gelegen in de buurt van die waarvan fig. 29 afkomstig is.

De topografie is bijna geheel dezelfde als van fig. 34. Links beneden bevindt zich de ora serrata. De pigmentlaag is ook hier als een gekronkelde zwarte streep te zien. Onze foto wordt er door in twee velden verdeeld : rechts meer egaal ; links daarentegen een zeer samengesteld

grillig gevormd beeld. Het rechterbeeld wordt gevormd door dezelfde elementen, die we in fig. 34 daar ter plaatse beschreven hebben. Ook hier zijn enkele kapillairen dicht tegen de pigmentlaag in dwarse doorsnee getroffen. Een beneden dicht bij de ora serrata en twee boven in het midden. De pigmentlaag heeft enigszins overeenkomst met die in fig. 34.

Links boven in het min of meer horizontaal verlopende deel vertoont zij een groot aantal kleine, stompvormige uitlopers naar de sclera gericht, de pseudo-klieren van RUTTEMAN. In het vertikale stuk ziet men enige zwarte uitlopers naar de corpusvitreumruimte gericht. Gaat men nog meer naar beneden dan verandert het beeld plotseling. Een groot aantal zwarte gepigmenteerde uitlopers dringen vanaf de pigmentlaag waaiervormig de corpusvitreumruimte binnen.

Talrike anostomosen worden onderling gevormd. Van de ora serrata straalt een dergelike figuur uit, waarvan de meest naar beneden gelegen strengen rechtuit verlopen, de bovenste met genoemde op de pars plana zich verenigen. In het midden van deze waaierfiguur verloopt een breed vat, dat tot tegen de epitheellaag is te vervolgen op de plaats waar het vat van de ciliair kapillairlaag gelegen is. Een samenhang met deze is dus zeer waarschijnlik.

Beschouwen wij de linkerhelft van fig. 35. De linker-benedenkwadrant wordt ingenomen door retinaresten, waartussen talrike leuko- en lymphocyten gelegen zijn met spoelcellen er tussen.

In de linker-bovenkwadrant verloopt er een grillig gekronkelde zwarte streep. In haar bovenste helft is zij evenwijdig aan de dikke gepigmenteerde epitheellaag gericht ; in haar onderste dringt zij naar links de corpusvitreumruimte diep binnen. Zij buigt zich echter weer naar rechts om zoowat in 't midden van fig. 35 in een kloddervormige, gepigmenteerde en gekorrelde massa te eindigen.

Evenals in fig. 34 wordt deze zwarte streep, die enigszins de vorm heeft van een omgekeerde S, gevormd door de losgelaten cylinderepitheellaag. Zie ook fig. 33.

Wanneer men zich alleen bepaalde bij de studie van figuur 35 op de pars plana, dan zou men de overtuiging kunnen verkrijgen, dat deze gepigmenteerde uitlopers uit de cylinderepitheellaag of wat waarschijnliker is, uit de gepigmenteerde kubiese epitheellaag hun oorsprong namen. Het is een dergelik beeld, dat de meeste onderzoekers ALT, TREACHER-COLLINS, GIENSBERG e. a. tot een dergelike konklusie verleid heeft ; en in hun mening, dat de pigmentepitheellaag gepigmenteerde strengen kan vormen, heeft gestaafd.

De samenhang en het karakter van dit nieuwgevormde weefsel moet echter bestudeerd worden aan gedepigmenteerde koupes.

Fig. 36 geeft ons een foto van zulk een gedepigmenteerde koupe, die gelegen is dicht bij de koupe, waarvan fig. 35 een foto representeert. Zij is gelegen terzelfder hoogte als fig. 35, doch alleen iets sterker vergroot, waardoor slechts het gedeelte van de pars plana, gevormd door genoemde uitlopers, er op is gekomen.

Beneden iets naar links is de ora serrata gelegen. In het midden ziet men een gestrekt ovaal vat, gevuld met rode bloedlichaampjes en waaromheen tal van lymphocyten liggen.

Van de ora serrata gaan er celstrengen, evenals in fig. 35, gestrekt het corpus binnen ; terwijl andere zich verenigen met die, welke uit de pars plana verlopen.

In deze celmassa zijn twee lagen te onderscheiden. De buitenste, waarvan de cellen rond zijn, en waarvan de cellichamen in gedepigmenteerde koupes nog een geelachtige kleur overhouden, moet de pigmentepitheellaag zijn.

De binnenste laag, waarvan de celuitlopers een direkte voortzetting zijn, heeft een andere morfologie.

De kernen zijn spoelvormig, ontkleurden zich anders dan de buitenste. Zij hebben een ietwat violette tint en stemmen wat dat betreft het meest overeen met de cellen van de cylinderepitheellaag. Haar vorm leert haar echter als endotheelcellen of fibroblasten kennen. Enkele van deze cellen dringen tussen de kubiese cellen van de gepigmenteerde laag, en maken aldus de indruk met het daarachter gelegen kapillairnet verbonden te zijn.

Wanneer wij ons nu afvragen tot welke elementen deze cellen behoren, dan zou men uit dit beeld geneigd zijn ze te beschouwen als gewoekerde cylinderepitheelcellen. Schijnbaar ontspringen zij daaruit, haar vorm gelijkt er wel wat op en ook ontkleuren zij zich bijna geheel op dezelfde wijze.

Dus gewoekerde en sekundair gepigmenteerde cylindercellen, die hier fribroblasten geworden zijn: wij hebben erop gewezen, dat een dergelike opvatting inderdaad wordt gehuldigd door Sattler, Alt, Greeff, Haensell, Venneman e. a. Doch dit ten onrechte.

Deze cellen zijn geen gewoekerde cylinderepitheelcellen en wel op de volgende gronden.

1°. Sommige van deze spoelcellen staan met de kapillairen in verbinding, dringen tussen de pigmentepitheliën in, wat niet door de cylindercellen gedaan wordt.

2°. Deze cellen zijn gerangschikt tot strepen, die gevormd wordendoor reeksen van twee evenwijdig aan elkaar geplaatste cellen. Voor de cylindercellen bestaat er geen reden om zich aldus te gedragen.

3°. Deze cellen zijn plomper dan de cylindercellen, en vormen gewoekerde cylindercellen, een geheel ander beeld. Hier ontbreken de trilhaarachtige uitlopers geheel.

4°. Deze cellen komen (en hiermee wordt een oorsprong uit cylindercellen absoluut buitengesloten) voor op een plaats, waar er in het geheel geen cylindercellen gelegen zijn. In fig. 35 hebben wij gezien hoe de cylinderepitheellaag van de pars plana en ora serrata losgelaten heeft en een heel eind in de corpusvitreumruimte is getrokken. Een zelfde beeld treedt op in fig. 33. Ook daar is de cylinderepitheellaag losgelaten en nu bevindt zich tussen pigmentepitheellaag en cylinderepitheel een massa, die eenzelfde struktuur heeft, alleen niet zoo sterk gepigmenteerd. Ook hier kan er geen sprake zijn van een ontstaan uit de cylinderepitheellaag.

Dat deze cellen niet uit het pigmentepitheel kunnen ontstaan, hebben wij bewezen. Haar andere vorm, haar verschillende kleuring wijst op een andere moederbodem.

Nu wij de epitheellagen uitgesloten hebben, blijft er niet veel anders over dan vaatendotheliën en fibroblasten.

Dat zij werkelik als dusdanig beschouwd moeten worden is reeds uit genoemde eigenschappen gebleken. Wij resumeren deze nogmaals:

1°. Haar vorm en kleuring als overeenkomstig die met vaatendotheelcellen. In fig. 35 hebben wij in het midden van die waaiervormige figuur gewezen op een groot kapillair. Wanneer wij de endotheelcellen daarvan beschouwen, dan blijkt het, dat zij veel overeenkomst bezitten met die in fig. 36. Wanneer zulk een vat samengevallen is, dan zullen de twee endotheellagen van de doorsnee tegen elkaar aanliggen en men verkrijgt de streepvormige rangschikking die wij

2°. in fig. 36 hebben gezien. Dus ook dit doet ze kennen als vaatendotheliën.

3°. Verder hebben wij in fig. 36 bij de ora serrata gezien, hoe ze met de kapillairen samenhangen. Zie ook figuur 34.

4°. Soms wordt er van uit de ora serrata een hertshoornachtige figuur gevormd, waarop Beets ook gewezen heeft. Zulk een beeld is typies voor nieuwgevormde vaten in die buurt, en past niet in onze voorstelling van gewoekerde epitheliën.

Op deze gronden zijn wij het eens met Schiess-Gemuseus (15),

KUHNT (13) en WENTZEL (14), dat er feitelik slechts een soort g e w o e k e r d e, gepigmenteerde strengen bestaat en wel vaatstrengen. De andere zijn niet gewoekerd of slechts van zeer ondergeschikt belang, en vormen alleen bijprodukten van het membraan.

Het eigenaardige is, dat deze vaatstrengen gepigmenteerd zijn.

Waar deze cellen echter ontstaan in een omgeving, die zoo rijkelik gepigmenteerd is, is het te verwachten, dat met de vaat- en bindweefselvormers talrike pigmentdeeltjes meegesleept zullen worden. Te meer daar zij gepaard gaan met ontstekingsverschijnselen, dus vergezeld met leukocyten en andere phagocyten, die pigment in zich opnemen, en in het verloop van deze kapillairen deponeren. Tevens kan er diffusie van door de ontsteking te gronde gegaan pigment plaats hebben.

Zulke problematiese verklaringen, die BEETS geeft, hebben wij m. i. niet nodig. Hij veronderstelt n.l., dat het pigment opgenomen zou kunnen worden uit het gestolde bloed in de vaten, òf dat de ouder geworden vaatstrengen zich haar oorsprong uit de uvea zijn gaan herinneren en de bij de geboorte meegekomen eigenschap om pigment te vormen weer zijn gaan uitoefenen.

Wij hebben de samenhang van het cyclitismembraan met het cylinder- en pigmentepitheel uitvoerig beschreven, en zijn verbinding met de choriociliair kapillairlaag door endothelogene fibroblasten en kapillairen.

Deze laatste dringen het membraan binnen in de eerste plaats van uit de ora serrata, dan van de pars plana en het laatst van het op de processus ciliares gelegen kapillairnet. Een heel enkele keer ook van uit de retina vaatlaag, zooals dat het geval was in fig. 8, hoofdstuk II.

Wij kunnen ons afvragen, wat de oorzaak van deze rangschikking is, die ook door andere onderzoekers WENTZELL, KUHNT (13) VENNEMAN opgemerkt is geworden. Dit brengt ons tot de bespreking van het proces, dat aanleiding geeft tot zijn ontstaan.

4. Aard van het proces, dat de oorzaak is van de membraanvorming.

Uit de ziektegeschiedenissen en uit de mikroskopies anatomiese preparaten blijkt, dat het cyclitismembraan in de eerste plaats een komplikatie is van cyclitis. Reeds bij een lichte ontsteking van het corpus ciliare ontstaat er een sero-fibrineus exsudaat in de aangrenzende corpusvitreumruimte, dat spoedig gevolgd wordt door de uittreding van zwerfcellen en endothelogene en echte fibroblasten. De wetten, die deze ver-

schijnselen ten grondslag liggen, zijn dezelfde als van het pupilmembraan en de iritis. Wij zullen er dus hier niet in het brede op ingaan. Reeds in hoofdstuk II hebben wij erop gewezen, hoe de richting van het nieuwgevormde bindweefsel waarschijnlik bepaald wordt door de lymphstroom in de corpusvitreumruimte. Echter niet in die zin, dat de zwerfcellen en fibroblasten daarmee meegesleept worden, doch dat er in de lymphwegen een ophoping van chemotropiese stoffen ontstaat, waardoor de cellen aangetrokken worden.

Ten twede komt het cyclitismembraan voor bij chorioïditis, dat zich tot bij de ora serrata uitstrekt. Dat het dan bijna zonder uitzondering door een cyclitis gekompliceerd wordt, behoeft geen betoog.

Ten derde hebben wij het als komplikatie bij hyalitis gevonden, zowel bij de traumatiese als de metastatiese. Ook hier berust zijn wording op hetzelfde principe als bij de andere, doch alleen met dit onderscheid, dat de chemotropiese stoffen, die de richting van de zwerfcellen en fibroblasten bepalen, hier primair in het corpus vitreum zijn gezeteld en niet uit het corpus ciliare afkomstig zijn.

Ten vierde treedt het cyclitismembıaan op bij lensaandoeningen, fig. 32.

Uit de ziektegeschiedenis is gebleken, dat 't oog door een stuk ijzer in de limbus getroffen werd, dat een scheur maakte, die tot in de voorste oogkamer doorliep, hetgeen door mikroskopies onderzoek bevestigd is geworden.

In aansluiting aan deze verwonding ontwikkelde zich een cataracta traumatica. Noemenswaardige iritis of cyclitis bestond niet. Toch ontwikkelde zich een cyclitismembraan met al zijn gevolgen ; terwijl er tevens vlaktesynechiën optraden. De meest juiste verklaring is dus hier, om de lens als oorzaak van het cyclitismembraan aan te nemen. De sterkste veranderingen zijn daarin gezeteld (fig. 27). Er bestaat een zeer belangrik (zooals ook door de oogspiegel werd waargenomen) katarakt. Het nieuwgevormde bindweefsel is vooral op de lensachtervlakte opgehoopt, terwijl het met een paar dunne uitlopers met 't corpus ciliare is verbonden. Op de achtervlakte van de lens moest dus een zeer sterke chemotaktiese sfeer zijn geweest, die alleen aan veranderingen in de lens haar ontstaan heeft te danken.

Dergelike voorbeelden, waar de lens de bron van chemotaktiese stoffen is, komen vaker voor. Wij brengen hier slechts in herinnering de ontstekingsverschijnselen, die kunnen optreden bij de senile lensextraktie, zoo er lensresten in 't oog achterblijven ; en op de ontstekingsverschijnselen in de voorste oogkamer bij de resorptie van de lens (Voorbeelden van Prof. de Vries in hoofdstuk III).

De lokalisatie van het proces bij de ora serrata en pars plana wordt bepaald door :

a. De anatomiese verhoudingen hier ter plaatse.

Evenals bij de pars pupillaris iridis ligt hier een zeer sterk ontwikkeld kapillairnet onmiddelik tegen het epitheel, slechts ervan gescheiden door het dunne membraan van BRUCH. En daar wij gezien hebben, dat de cyclitismembraanvorming in hoofdzaak berust op woekering van de vaatendotheliën is het te verwachten, dat deze hier belangrik zal zijn.

b. In de nauwe kapillairen zullen gemakkeliker ontsteking opwekkende agentia opgehoopt kunnen worden.

c. In die gevallen, waar chorioïditis de oorzaak is, zal het proces bij de ora serrata het sterkst aanwezig of in hoofdzaak gelokaliseerd zijn.

d. De pars plana wordt beschouwd als het sekretieorgaan van het humor aquaeus van het corpus vitreum. Zoo dit juist is, kunnen wij ook verwachten, dat de lymphen daar sterk met toxiese stoffen bezwangerd zullen worden.

e. Deze vier genoemde karaktereigenschappen bepalen in hoofdzaak de plaats van begin van het cyclitismembraan.

WENTZEL (9) en VON MICHEL (17) willen op embryologiese gronden, dat de ora serrata voorbeschikt zou zijn voor het doortreden van nieuwgevormde vaten. Mijns inziens echter ten onrechte.

De vaten van de tunica vasculosa lentis hebben tot moedervat enerzijds de A-hyaloïdea en anderzijds de A-circulus iridis major. Deze embryonale vaten buigen zich om de oogbekerrand. Wanneer de oogbekerrand later uitgroeit tot corpus ciliare en iris, dan wordt dat vooruitgeschoven deel niet door de vaten van de tunica vasculosa lentis doorboord, maar deze verschuiven mede pupilwaarts evenals de ringarterie zelve.

5. Retraktieverschijnselen.

Er rest ons na te gaan, welke gevolgen het cyclitismembraan voor het oog heeft. Een van de meest sprekende is de vormveranderingen in zijn omgeving. Wij zullen deze systematies bespreken.

Corpus ciliare.

Dit wordt in zijn geheel koncentries naar binnen getrokken. In de meest uitgesproken gevallen naderen de processus ciliares de achterste lenspool. De pars plana en ora serrata worden rechthoekig naar binnen omgebogen, fig. 29.

De spiervezels moeten deze plaatsverandering volgen. De meridionale spierbundels (Müller) worden mee omgebogen. In fig. 29 bedraagt deze richtingverandering ruim 90°. Hun vezels verlopen niet meer evenwijdig aan de sclera, doch zijn gericht naar een punt van de oogas, iets achter de achterste lenspool gelegen. De bijna virtuele lymphspleten van de suprachorioïdea zijn hierdoor tot zeer wijde lakunen geworden. De spiervezels zijn onderling uit elkaar gerekt ; in haar geheel van de sclera losgescheurd (overzichtsfoto) en staan nog slechts door haar oorsprongplaats met het sclera-cornea-trabekelstelsel in verbinding. Ook dit wordt in enkele gevallen gedeeltelik verbroken.

De pigmentepitheellaag wordt in zeldzame gevallen gespleten, fig. 29. Een gedeelte blijft op het membraan van Bruch zitten, een gedeelte in de corpusvitreumruimte getrokken. Meestal vertonen de kubiese cellen niet alleen woekeringen, doch worden zij ook uitgerekt, soms gedeeltelik afgescheurd en in het membraan opgenomen. Dit is regel bij de processus ciliares. In fig. 33 ziet men, hoe het dichtst bij de pars plana gelegen deel puntvormig is uitgerekt en een deel van zijn onderlaag is afgescheurd. In fig. 29 worden de veranderingen van de processus ten dele beheerst door de membrana capsulo pupillaris, hun vormverandering is daardoor de resultante van twee verschillende krachten.

De ongepigmenteerde cylinderepitheellaag wordt vaak van de gepigmenteerde epitheellaag losgetrokken (fig. 33, 34, 35) en diep in de corpusvitreumruimte verplaatst. Gedeeltelik wordt dit begunstigd door een exsudaat tussen de twee epitheellagen, dat later weer georganiseerd kan worden (fig. 33 en fig. 35). Er ontstaan daardoor verhoudingen, die overeenkomen met de losscheuring van de staafjes- en kegeltjeslaag van de pigmentlaag bij dialysis retinae.

Wordt de cylinderepitheellaag op twee plaatsen losgescheurd of aan een kant van haar onderlaag, dan vallen de eindpunten samen, zo er in de opene ruimte niet reeds organisatie heeft plaatsgevonden. Er ontstaan daardoor blaasvormige figuren (fig. 35) : souvenir cysten (Prof. Straub).

Deze blaasvorming wordt misschien nog in de hand gewerkt door de geringe druk in het losgelaten gedeelte, de sterkere druk van de omgevende weefsels en eigen elasticiteit van de cylinderepitheelcellen.

Retina en n. opticus.

De veranderingen, die hierin optreden; blijken duidelik uit onze overzichtsfoto en fig. 29.

Reeds bij nog niet ver voortgeschreden cyclitismembraan wordt

de ora serrata naar voren gehaald. Dit vooral als de netvliesvaten aandeel nemen in membraanvorming zoals in hoofdstuk II, fig.8. Het netvlies wordt daardoor bij het netvliesspoor dubbel gevouwen, waarop door RIDLEY (18) het eerst gewezen werd. Wij hebben daardoor een begin van netvliesloslating. Wanneer de membraanvorming voortschrijdt, volgen de retraktieverschijnselen op de voet.

Het netvlies is bij het netvliesspoor stevig met het corpus ciliare verbonden, daar heeft in het begin dus geen loslating plaats. Zijn centrale delen worden echter langzamerhand naar binnen en voren getrokken. Hoe meer het aan het ora serrata grenzende deel van de pars plana, en de ora serrata zelf binnenwaarts worden verplaatst, des te verder zullen de daaraan grenzende samentrekkende krachten de centrale netvliesdelen naar voren trachten te halen.

De bolvorm van het netvlies moet daardoor opgeheven worden, het zal dus van zijn pigmentlaag geleidelik afgescheurd worden.

Lang voordat de ora serrata de achterste lenspool heeft genaderd (fig. 32), zal er totale netvliesloslating zijn ontstaan. Wij zien, hoe het netvlies dan trompetvormig (convolvulus bloemvormig ARLT, 19) zich van de lensachtervlakte naar de nervus opticus uitstrekt.

Gewoonlik zal, zo er een klein gedeelte van het netvlies losgelaten heeft, een vochtuitstorting tussen pigmentlaag en de staafjes- en kegeltjeslaag ontstaan, welke het toenemen van het proces zal ondersteunen.

Wanneer de samentrekkende kracht sterk genoeg is, wordt de ora serrata doorgescheurd en dan veel gemakkeliker in de corpusvitreumruimte getrokken : foto 32 rechts. Er is daardoor de bekende en veelbesproken netvliesscheur ontstaan.

Ook de nervus opticus zal de invloeden van de samentrekking niet ontgaan. In fig. 32 ziet men, hoe de papilla nervi optici hier in werkelikheid de pupilvorm heeft aangenomen. Hij is in zijn geheel uitgerekt in de richting van de achterste lenspool en is de corpusvitreumruimte binnengedrongen.

De scleraalring is daardoor iets naar binnen getrokken.

Chorioïdea.

Hoewel zij slechts door de uitspruitsels van de chorio-kapillairlaag en de daarmee samengaande bindweefselvezels met het cyclitismembraan verbonden is, ontkomt zij toch niet aan de invloed van zijn samenschrompeling.

Deze volgt sekundair de verplaatsing van de pars plana. De chorioïdea wordt langzamerhand van de sclera losgescheurd (fig. 32) ; de supra-

chorioïdale lamellen onderling uitgerekt (fig. 29). Hierdoor worden de normaliter kapillaire lymphspleten van de suprachorioïdea tot brede lakunen. Het glasachtige membraan van SATTLER met de daaropgelegen chorioïdaalvaten worden naar voren en binnen in de corpusvitreum-ruimte getrokken.

Lens en zonula-ZINNII.

Wanneer het membraan zich koncentries naar de achterste lenspool samentrekt, dan kan de lens op haar plaats blijven, terwijl de processus ciliares haar zijvlakte van alle kanten nadert (fig. 29). Is het cyclitis-membraan eenzijdig het sterkst ontwikkeld, zoals in de meeste traumatiese gevallen, dan wordt de lens aan de kant van de trauma tegen de processus ciliares getrokken (fig. 8, hoofdstuk II).

De zonula-ZINNII worden aan deze kant opgerold en in het membraan opgenomen, zodat later niets meer van ze te bespeuren valt. Aan de andere kant worden ze van hun inserties losgescheurd of uitgerekt.

De achtervlakte van de lens kan onregelmatig uitgerekt worden (fig. 32). Het lenskapsel losgetrokken (fig. 8, hoofdstuk II), terwijl fibroblasten een eind het lensweefsel binnendringen, en zoo aanleiding geven tot de vorming van een echt bindweefselkatarakt. Doch ook daar waar het lenskapsel slechts uitgerekt wordt kan een katarakt zich vormen.

Iris, achterste en voorste oogkamer.

De iris volgt de verplaatsing van het corpus ciliare. Haar wortel gaat daardoor naar achteren en binnen. De traktie kan zoo sterk zijn, dat de iris aan haar basis wordt doorgescheurd, evenals de spierbundels van het corpus ciliare, zooals voorkwam in enkele koupes van 't oog, waarvan fig. 32 afkomstig is. De voorste oogkamerhoek wordt daardoor vergroot. De achterste oogkamer wordt meestal verkleind, soms oblitereert zij geheel (fig. 32).

Sclera en cornea.

Door de traktie aan de oorsprongplaats van de ciliairspieren wordt de limbus ringvormig naar binnen getrokken. De cornea zal daardoor enigszins inbochten ; de stompe hoek tussen cornea en sclera meer rechthoekig worden. Deze veranderingen treden echter alleen in de ergste gevallen op, daar er betrekkelik sterke krachten nodig zijn om sclera en cornea van vorm te doen veranderen.

6. **Praktiese en fysiologiese betekenis van het cyclitismembraan.**

De gevaren, die de funktiën van het oog bedreigen bij een cyclitismembraan, zijn velerlei. De prognose van elke langdurige of hevige cyclitis of hyalitis moet daardoor dubia ad malum gesteld worden. Bij het ontstaan van het cyclitismembraan hebben wij reeds gezien hoe zijn wording verregaande lesies van de pigment- en cylinderepitheliën vereist. Hun verrichtingen voor het oog zullen daardoor alleen reeds belangrik beschadigd kunnen worden. Veel meer is dit echter het geval wanneer de invloed van de samentrekking van het nieuwgevormde bindweefsel zich doet gelden. Wij hebben gezien, hoe de cylinder- en pigmentepitheellagen van haar basis worden losgescheurd ; de vaatkapillairen uitgerekt en haar onderlinge samenhang vaak opgeheven. De stuwing in de chorioïdea, de trans- en exsudatie, die in dergelike gevallen reeds vroeg aanwezig zijn, zal daardoor verergeren, de voeding van staafjes- en kegeltjeslaag verminderen, en zij daardoor in funktie afnemen.

De pars plana en processus ciliares zullen langzamerhand ophouden humor aquaeus te secerneren ; er ontstaat in het eerste geval een atrophia posterior (Beets) en in het andere een atrophia anterior. In de meeste voorbeelden treedt er echter een atrophia totalis op, zodat men op grond van het cyclitismembraan alleen niet zou mogen besluiten tot een aanname van de pars plana als sekretiebron voor het humor aquaeus van het corpus vitreum. Daar echter in de meeste gevallen juist op de pars plana de sterkste exsudatie plaatsvindt en de meeste zwerfcellen de corpusvitreumruimte binnendringen, kunnen wij ons afvragen of deze plaats niet samen zal vallen met die, waar fysiologies het oogvocht in het corpusvitreum wordt afgescheiden.

Daar bij een goed ontwikkeld cyclitismembraan ook de iris belangrik beschadigd wordt, mag men niet, zoo er atrophia anterior optreedt, dit als argument gebruiken om de iris als sekretieorgaan uit te schakelen.

Wij hebben er op gewezen hoe oplichting van de chorioïdea en zijn cirkulatiestoornissen aanleiding geven tot slechtere funktie van het netvlies. Een nog groter gevaar dreigt er echter. De netvliesloslating volgt vroeger of later. Wij hebben het mechanisme ervan uitvoerig besproken. In de overgrote meerderheid van langdurige ziekteprocessen in het oog wordt zij veroorzaakt door de samentrekking van het cyclitismembraan. In het hoofdstuk over dialysis retinae komen wij hierop terug.

Een enkele keer zal een cyclitismembraan aanleiding kunnen geven

tot de verkeerde diagnose van een membrana capsularis posterior. In de meeste gevallen vinden wij het membraan echter gekompliceerd met katarakt. Bestaat er in dergelike gevallen indikatie voor lensextraktie, zoo zal men een krachtig ontwikkelde nastaar moeten verwachten, die neiging zal hebben te recidiveren.

Op de genese van de nastaar, die bestaat uit het samengevallen lens-kapsel, dat omgeven wordt door enkele bindweefselcellen, gaan we niet verder in.

Bestaat er een indikatie tot lensextraktie bij de aanwezigheid van een waarschijnlik cyclitismembraan, dan zal men eerder er toe mogen besluiten extraktie in het kapsel te doen.

Het nieuwgevormde bindweefsel op de lensachtervlakte behoedt voor corpusvitreumuittreding.

Geraadpleegde literatuur Hoofdstuk VI.

(1) BEETS. Het cyclitismembraan. Proefschrift, Amsterdam, 1912.
(2) SATTLER. A. f. O. Bd. XXII, 2, 1876.
(3) SCHAEFFER * in (1)
(4) ALT, ADOLF. Compendium der normalen und pathologischen Histologie des Auges, 1880.
(5) VENNEMAN. Encyclopédie française d' ophthalmologie tome VI Paris, 1906.
(6) HAENSELL. Recherches sur la cyclite.
(7) GIENSBERG. Grundriss der pathol. Histologie des Auges. Berlin, 1903
(8) GREEFF. Lehrbuch der speciellen pathol. Anatomie, 1902.
(9) BUCHANAN. T. O. S. XXI, 1901. Cyclitis, A study of inflammatory exsudations into the vitreous body in cases of cyclitis, 1901.
(10) TREACHER COLLINS. O. S. T. Vol. XI, 1891.
(11) RUTTEMAN. De zoogenaamde klieren van Treacher Collins. Proefschrift, Amsterdam, 1914.
(12) TREACHER COLLINS. Capsular Complications after Cataract Extraction. Oph. Hos. Rep. 1906.
(13) KUHNT. Ueber einige Altersveränderungen im menschlichen Auge. Ber. 13e Vers. der O. G., 1881.
(14) WENTZEL. Over Iridocyclitis. Proefschrift, Amsterdam, 1908.
(15) SCHIESS-GEMUSEUS in (16).
(16) PARSONS, HERBERT. The Pathology of the Eye. Vol. I. London, 1904.
(17) VON MICHEL. Lehrbuch der Augenheilkunde, 1890.
(18) RIDLEY. Ophthal. Hos. Reports. XVI, 1876.
(19) ARLT. Die Krankheiten des Auges, 1855.

HOOFDSTUK VII.

Nieuwgevormd bindweefsel in de chorioïdea en de nervus opticus. Opvulling der pathologiese excavatie.

I. Nieuwgevormd bindweefsel in de chorioïdea.

Pathologiese nieuwvorming van de mesodermaalelementen in de chorioïdea is een veelvuldig verschijnsel. Bij zeer uiteenlopende ziekteprocessen kan zij optreden ; nu eens bij ziekten, welke primair in de chorioïdea gezeteld zijn, zoals bij luetiese en tuberculose chorioïditis, of sympathiese ophthalmie ; dan weer bij kollaterale aandoeningen ervan zoals soms bij cyclitis en iritis.

Het nieuwgevormde bindweefsel in de chorioïdea kan men volgens vier typen indelen, die echter geen zelfstandig beeld vormen, doch vaak onderling ineen vloeien.

Deze typen zijn:

1. Totale organisatie van de chorioïdea.
2. Organisatie van de suprachorioïdea.
3. Veranderingen in en om de vaatwanden gelokaliseerd.
4. Nieuwvorming van bindweefsel op de binnenvlakte van de chorioïdea, of meer juist, tussen de staafjes-kegeltjeslaag enerzijds en de pigmentepitheellaag anderzijds.

Wij zullen elk van deze typen in het kort bespreken.

1. Totale organisatie van de chorioïdea.

Fig. 37 geeft ons hiervan een voorbeeld. Het is een fotografie van een preparaat, afkomstig van patiënt X. Str. 445.

Hij had scleritis t.b.c. met een zich daaraansluitende chorio-cyclitis. Het preparaat is gebleekt.[1]) De storende invloed van de talrike chromatophore cellen, en het netvliespigment op het onderzoek van het bindweefsel, wordt daardoor uitgeschakeld.

---

1) De bleking is geschied volgens de methode van ALFIERI : in $^1/_{1000}$ permanganas kalicus gedurende 24 uur en daarna behandelen met $^1/_{100}$ oxaalzuuroplossing ; daarna goed uitwassen en kleuren.

Tussen sclera en retina verloopt de chorioïdea, als een gemakkelik te herkennen brede band van sterk gekleurde spoelvormige cellen met vezelige tussenstof.

Van de retina wordt zij gescheiden door het scherp getekende membraan van Bruch, waarop de gedepigmenteerde epitheellaag volgt. Aan deze sluit zich de licht gekleurde, sterk veranderde, geatrofieerde laag van staafjes en kegeltjes.

Aan de buitenkant van de chorioïdea ligt de sclera met zijn gekronkelde laag spoelvormige cellen, en licht gekleurde vezelige massa.

De chorioïdea is sterk veranderd. De vaten van groot kaliber zijn nog slechts hier en daar over kleiner afstanden aanwezig. Het grootste deel is met de chromatofore cellen atrofies geworden. Zij zijn geheel vervangen door een dikke laag van gelijkmatig gerangschikte spoelcellen. Het best heeft zich nog de choriokapillairlaag bewaard. In onze foto is er nog een streep rode bloedlichaampjes aanwezig.

Er heeft dus hier een massieve organisatie van de chorioïdea plaats gehad. Deze is het gevolg van zeer kwaadaardige ontstekingen, die vergezeld gaan met grote hoeveelheden cellig exsudaat. Dergelike ontstekingen treden op na chorioïditis tuberculosa òf luëtica ; zij komen ook voor na een hyalitis, welke met chorioïditis gepaard gaat, of bij sympathiese ophthalmie.

Wij hebben het in al deze gevallen gevonden ; doch waarom het in de ene keer optrad, in de andere achterwege bleef, hebben wij niet met zekerheid kunnen uitmaken. Het aangehaalde moment van de exsudaatvorming schijnt overheersend te zijn.

2. Organisatie van de suprachorioïdea.

Overal waar een oplichting van de chorioïdea ontstaat door exsudaat of bloeding in de suprachorioïdale lymphspleten, kan het exsudaat, of 't coagulum georganiseerd worden.

Dit is echter niet de regel. Bijna zonder uitzondering heeft er weer resorptie plaats, wat wel te verwachten is in een gebied, zoo rijkelik omgeven van vaat- en lymphbanen.

Ik vond dan ook slechts één geval beschreven door Greeff (1).

Fig. 38 geeft ons een dergelik voorbeeld. Het oog is afkomstig van patiënt Str. 148. Deze kreeg een verwonding door de cornea. Er bestond prolapsus iridis, die afgeknipt werd. Er trad daarna cataracta traumatica op, iris hyperaemie, ondiepe voorste oogkamer en lage tensie. Ter voorkoming van sympathiese ophthalmie werd het oog geëxtirpeerd.

In fig. 38 is de struktuur van het netvlies goed te zien. De staafjes- en

kegeltjeslaag is als een witgekleurde vezelige band te herkennen. Daaraan sluit zich de sterk zwart gekleurde pigmentepitheellaag. Het membraan van BRUCH is als een scherp getekende, witte streep duidelik zichtbaar. Dan volgt de chorioïdea. In onze koupe zien wij de doorsnee van twee vaten van groot kaliber. Dit is het buitenste gedeelte van de chorioïdea. Tussen deze vaten en de sclera verloopt een laag, bijna even dik als de chorioïdea. Deze laag bestaat uit regelmatig gerangschikte spoelcellen met vezelige tussenstof, en wordt zowel van de sclera als de chorioïdea door een laagje zwarter gekleurde cellen gescheiden.

Wanneer wij deze laag naar het corpus ciliare vervolgen, dan schuift zij zich gedeeltelik tussen sclera en corpus ciliare. Zij neemt topografies geheel de plaats in van de suprachorioïdea. Wij hebben hier dus een organisatie, die in hoofdzaak in de suprachorioïdea gezeteld is. In hoofdzaak, want ook de chorioïdea bevat behalve te veel infiltratiecellen, veel te veel fibroblasten.

De suprachorioïdea is niet over zijn gehele oppervlakte sterker georganiseerd. Naar achteren en naar de kanten wordt hij weer langzamerhand spleetvormig.

Wanneer men slechts één koupe bekijkt, dan verkrijgt men een beeld, dat veel gelijkt op de nervus ciliaris longus, die ook direkt onder de sclera verloopt. Deze vormt echter een rolronde streng, wat gemakkelik is uit te maken, wanneer men een serie koupes neemt. Tevens bestaat er verschil in kleurstofopname, dat echter in sommige gevallen weinig is uitgesproken.

Zooals reeds is gezegd, blijft deze organisatie tot de zeldzaamheden behoren. Wij vonden haar in de talrike voorbeelden van vermeerdering van de mesodermaalelementen van de chorioïdea slechts in een paar gevallen.

Echter ook in de twee niet beschreven gevallen bestonden er tevens nieuwgevormde bindweefselcellen in de chorioïdea.

Wij kunnen ons hier (Str. 148) voorstellen, dat de corneawond geïnfekteerd is geworden, en gevolgd werd door de iritis en cyclitis, die in de ziektegeschiedenis vermeld staan. De cyclitis had gepaard kunnen gaan met exsudaat in de suprachorioïdea. De aanwezige chorioïditis is dus op een moment opgetreden, waarop de organisatie van de suprachorioïdea reeds was aangevangen. Deze heeft dus waarschijnlik een zekere voorsprong gehad.

Wij zouden echter éénzelfde beeld verkregen hebben als in fig. 37, indien 't proces maar de tijd had gehad zich verder te ontwikkelen.

3. **Organisatie in en om de vaatwanden (Sclerose van de vaten).**

Een geheel ander aspekt wordt geleverd, als de nieuwvorming van bindweefsel in en om de vaatwanden is gelokaliseerd.

Figuren 39 en 40 geven ons er een overzicht van.

De anamnese van de patiënte, waarvan fig. 39 een foto van een horizontale doorsnee door de chorioïdea is, luidt aldus : patiënte Str. 277, oud 12 jaar, kreeg een verwonding met een steen tegen 't rechteroog. In aansluiting daaraan ontstonden er synechiae anteriores op de plaats, waar de steen de cornea had getroffen. Irisvaatjes, katarakt, klein hypopyon.

De topografie van fig. 39 is gemakkelik. Boven hebben we een smalle, donker gekleurde zoom : de sclera ; daarop volgt de chorioïdea als een lichter gekleurde, ruim 3 cM brede strook. In 't midden ervan is een vat gelegen met een ovale vorm, en dat gevuld is met rode bloedlichaampjes.

In de onderste helft is de retina gelegen, die te herkennen is aan de verschillende lagen, gescheiden van de chorioïdea door de pigmentepitheellaag.

Ook hier is een vat, gelegen tussen de zenuwvezelenlaag en binnenste retikulaire laag, waarvan de wand sterk verdikt is. De binnenste retikulaire laag en buitenste korellaag zijn door dat verdikte vat buitenwaarts omgebogen.

Fig. 40 geeft ons een dergelik beeld. De topografie is dezelfde, ook de vergroting. Beide zijn een honderdtweevoudige vergroting, evenals figuren 37, 38 en 41. Hierdoor is de verbreding van de chorioïdea onderling gemakkelik te vergelijken.

Ook hier is de chorioïdea bij genoemde vergroting ruim 3 cM dik, en ziet men een paar vaten op doorsnee opgevuld met erythrocyten.

De retina is hier echter breder dan in fig. 39. Zij is ruim 6 cM ; een verbreding, die in hoofdzaak berust op de vermeerdering van de bipolaire gangliëncellen, en de buitenste retikulaire laag, en waaraan wij verder geen aandacht zullen schenken.

De ziektegeschiedenis van dit geval luidt : patiënt Str. 236, oud 84 jaar ; glaukoma absolutum haemorrhagicum ; talrike netvliesbloedingen ; geen glaukomateuse excavatie ; oog geëxtirpeerd wegens pijnlikheid.

Vestigen wij nu op deze twee chorioïdeae nauwkeuriger onze aandacht, dan zien wij, dat zij in beide gevallen zeer sterk verbreed zijn.

Als men fig. 37 en 38 daarmee vergelijkt, dan valt het direkt op. Daar is zij respectievelik 1 cM en 8 mM breed. De chorioïdea is normaliter 0.05 mM tot 0.08 mM breed, dus bij een honderdvoudige vergro-

ting ± 7 mM, zodat zij in fig. 39 vier- en in fig. 40 vijf en een halfvoudig is verbreed.

Deze verdikking berust op een toename van alle mesodermaalelementen, behalve de vaatendotheliën.

De veranderingen aan de arteriën komen vrij goed overeen met die, welke door GREEFF (1), HERTEL (2) en COATS (3) voor de A-centralis retinae bij atherosclerose zijn beschreven. Het type is zoals dat voorkomt bij de vaten van middenkaliber bij Atherosclerose, ASSHOFF (4).

Het is bijna uitsluitend de intermediaire zone van de arteriewand, gelegen tussen de endotheellaag en de membrana elastica interna, die sterk verbreed is (fig. 40 in 't midden van de chorioïdea). Deze verbreding geschiedt, deels door hyalinedegeneratie van de daargelegen bindweefselelementen, deels door nieuwgevormde. Zij verlopen in de arterie als een brede band.

Om de venen zijn het de adventiacellen van de perivaskulaire lymphscheden, die vermeerderd zijn, evenals de cellen en vezels van de suprachorioïdale lamellen.

De endotheelcellen van de venen en arteriën zijn echter niet gewoekerd ; zij blijven eenlagig. De lumina van de vaten zijn niet vernauwd. Men krijgt eerder de indruk van het tegendeel.

Deze afwijkingen komen niet alleen voor aan de chorioïdea ; ook de arteria en vena centralis vertonen overeenkomstige veranderingen. Wij vinden in deze ogen steeds een verbreding van de intermediaire zone van de vaatwand, verdikking van de piaalschede om de vaten, en toename van de bindweefselsepta van de nervus opticus.

Deze sclerose van de chorioïdaalvaten kan met de oogspiegel soms als een dicht net van witglanzende strengen zichtbaar zijn, GUGLIANETTI (5).

Hoewel de choriokapillairlaag meestal goed bewaard blijft (fig. 39 en 40), ziet men toch vaak een verbreding van de lamina basalis.

Het is duidelik, dat de voeding van de staafjes- en kegeltjeslaag daardoor zal lijden.

Een bepaald aetiologies moment hebben wij niet kunnen vinden ; en analoge veranderingen zijn bij de meest uiteenlopende ziekten beschreven geworden.

Een ouderdomsziekte, zooals ROSA KERSCHBAUMER (6) beweerde, is het zeker niet. Aan een bepaalde leeftijd vonden wij het niet gebonden. Al moge het geval, Str. 236, fig. 40, als ouderdomsziekte opgevat worden, daar het voorkomt bij een grijsaard van 84 jaar ; geval Str. 277, fig. 39, is het zeker niet. Uit de ziektegeschiedenis toch hebben wij

gezien, dat het meisje slechts 12 jaar oud is geweest, en van praemature seniliteit was niets bekend. Wij vonden het evenals COATS en HERTEL vaak bij atherosclerose zoals in fig. 40 ; echter ook in ogen met chronies glaukoom, die echter geen andere verschijnselen van atherosclerose hadden.

Men zou hier een plaatselike atherosclerose kunnen denken, zoals soms aan de coronaar-, uterus-, of hersenarteriën optreedt. Heel waarschijnlik is dit echter niet.

Uit ons eigen onderzoek kunnen wij de bevindingen van andere staven, zooals bijv. LISTER (7) en HENDERSON (8), die vermeerdering van mesodermaalelementen van de chorioïdea bij retinitis pigmentosa beschreven hebben. Ook die van ADAM (9), die het bij chorioretinitis albuminurica, en van STEIN (10), die het in vier gevallen van chorioretinitis syphilitica heeft gevonden.

Het voorkomen bij zo uiteenlopende ziekten wijst op een algemene prikkel. Het meest waarschijnlike is, dat er bij al deze verschillende processen toxiese stoffen worden gevormd, die langs de lymphwegen worden afgevoerd, gedeeltelik in de tussenliggende weefsels worden opgehoopt. Deze stoffen prikkelen de mesodermaalelementen, waarmee ze in aanraking komen, tot sterkere funktie. Hiermee is in overeenstemming, dat er wel veranderingen om en in de vaatwanden optreden ; doch dat de vaatendotheliën zelve niet gewoekerd zijn, zoals bij de organisatie van thromben wel het geval is. Dit wijst dus op een prikkel, die niet in doch buiten de vaten is gelegen.

Hiermee is ook in overeenstemming het optreden van veranderingen om de venae vorticosae met hun perivaskulaire lymphruimten, welke bijna zonder uitzondering aanwezig zijn en waarop door Prof. DE VRIES, GERBRANDY, VAN GELDER is gewezen.

Zoo vond ook PERLMANN (11) sterke endo- en periphlebitis van de venae vorticosae bij haemorrhagies glaukoom in myopiese oogen.

4. **Nieuwgevormd bindweefsel op de binnenvlakte van de chorioïdea.**

Als vierde type hebben wij de organisatie op de binnenvlakte van de chorioïdea. Deze geschiedt na de uitstorting van een exsudaat of bloeding tussen chorioïdea en de losgescheurde staafjes-kegeltjeslaag.

Fig. 41 geeft ons een voorbeeld van een dergelik geval. Boven ziet men een smalle strook van de sclera ; daarop volgen de suprachorioïdale lymphruimten. Deze zijn hier sterk met lymphen opgevuld ; terwijl de lamellen als zwarte strepen te zien zijn. De chorioïdea legt zich daar-

tegen aan en bezit veel meer vezels en cellen dan genoemde laag. Ook hier is er vocht tussen de vezels aanwezig.

De lamina elastica is sterk gekronkeld en scherp getekend. Onder de lamina, dus praechorioïdaal, ligt een laag nieuwgevormd weefsel, dat de kenmerken heeft van been. Zij is ruim zoo breed als de chorioïdea. In hoofdstuk VIII, „Organisatie in de corpusvitreumruimte" en IX zullen wij dit weefsel uitvoerig beschrijven. Wij zullen dus hier, hetgeen wij daar te zeggen hebben, niet vooruit lopen.

Wij kunnen ons nu afvragen of er misschien ook wetten bestaan, die de lokalisatie van 't nieuwgevormde bindweefsel bepalen. Slechts voor enkele gevallen is hierop een bevredigend antwoord te geven Zoo treedt er gaarne totale organisatie (fig. 37) op bij akute chorioïditiden, die chronies worden. Wij hebben het ook gevonden bij chorioïditis, die een hyalitis traumatica kompliceerde.

Bij chroniese ontstekingen, met of zonder de verschijnselen van manifest glaukoom, en bij atherosclerose zijn de veranderingen in en om de vaten (fig. 39 en 40) meer frekwent.

Hiermee is ook alles gezegd.

De meest verschillende aandoeningen kunnen éénzelfde soort organisatie teweeg brengen ; terwijl omgekeerd één bepaalde ziekte verschillende typen kan in 't leven roepen.

Wij hebben in een veertigtal ogen vermeerdering van de mesodermaalelementen van de chorioïdea, onder de volgende lokalisatie van 't primaire proces, gevonden (Kliniese diagnose) :

1. Chorioïditis chronica 4
   Hiervan t. b. c. 3; lues 1. Deze werden meestal gevolgd door glaukoom.
2. Glaucoma absolutum 10
   Hieronder kunnen natuurlik alle mogelike primaire ontstekingen huizen.
3. Atherosclerose 3
   Hier waren bij 1 sterke chorioïditiese veranderingen met de oogspiegel te zien; zooals door GUGLIANETTE (5) is beschreven.
4. Myopia gravior 3
   't Oogspiegelbeeld leverde typiese myopiese degeneraties op.

5.	Hyalitis metastatica 3. . . . . Hyalitis traumatica 6.	9
6.	Irido-cyclitis tuberculosa	3
	Deze kunnen wij dus onder 1 rekenen, daar de chorioïditis ook door de bacillen van Koch werd veroorzaakt.	
7.	Dialysis retinae	1
8.	Retinitis albuminurica	3
9.	Scleritis t. b. c.	2
10.	Tabes dorsalis	2
	Tezamen	40

Deze lijst heeft alleen in zoverre statistiese waarde, doordat zij ons er op wijst, hoe frekwent de aandoeningen hetzij primair, hetzij sekundair of kollateraal in de chorioïdea zijn.

In slechts vijf van de veertig gevallen was de kliniese diagnose chorioïditis geweest. In de vijf en dertig overige is het primaire proces ergens anders in 't oog gelokaliseerd geweest.

Waar de chorioïdea zulk een belangrike plaats inneemt in de bloed- en lymphverzorging van 't oog, is het wel te verwachten, dat zij bij tal van aandoeningen mee zal lijden. Alleen bij 't voorste gedeelte van 't oog (cornea en konjunktiva), dat min of meer een zelfstandige vaat- en lymphverzorging heeft, blijft zij meestal verschoond.

Waar de chorioïdea zoo vaak sekundair in 't proces betrokken wordt, zal ook omgekeerd vaak een terugslag door haar veranderingen in die delen gevoeld worden, welke voor hun voeding van haar afhankelik zijn. Stremming in de bloed- en lymphregeling van de chorioïdea zal zich spoedig in de retina en 't corpus ciliare doen gevoelen.

Belangrike organisatie van de chorioïdea met atrofie ervan, zal atrofie van 't oog na zich slepen.

Greeff (1) vond, dat de chorio-kapillairlaag bij neuritis albuminurica vaak speciaal werd aangedaan. Daar zou dan sterker bindweefselvorming optreden.

In de gevallen van neuritis albuminurica, die wij in onze kollektie hebben, vond ik dit echter niet bevestigd.

Waar er afwijkingen voorkwamen in de vaatlagen, bestond er geen bepaalde voorkeur voor de vaten van klein kaliber.

Wel blijft de chorio-kapillairlaag vaak bewaard in ogen met chroniese ontsteking ook daar, waar de grotere vaten oblitereren. In atrofiese ogen kan zij zelfs hypertrofies worden, wat misschien niet onverschillig is voor het tot stand komen van been op de chorioïdea. Cohen (12).

Het is te begrijpen, dat de samentrekking van zulk een dikke bindweefselband, zoals in fig.37, aanzienlike kracht zal kunnen ontwikkelen. Hierdoor zal er een verkleining van 't oog kunnen optreden. In hoofdstuk IX, bij de bespreking van de vormveranderingen in atrofiese ogen, zullen wij dit verder ontwikkelen.

II. Nieuwgevormd bindweefsel in de nervus opticus en op de zenuwschijf.

De bovengenoemde nieuwvormingen van bindweefsel sluiten zich nauw aan bij de besproken afwijkingen in de chorioïdea. Deze laatste gaan meestal gepaard met analoge veranderingen in de nervus opticus.

Wij interesseren ons, met 't oog op het aandeel, dat het nieuwgevormde bindweefsel erin neemt, vooral voor drie pathologiese processen, te weten :

1°. De verdikking van de bindweefselsepten in de nervus opticus.
2°. Nieuwgevormd bindweefsel om de centraalvaten.
3°. Opvulling van de glaukomateuse excavatie.

1. Sclerose van de septen.

Sclerose van de septen is een vaak voorkomend verschijnsel. Wij hebben er reeds op gewezen, dat zij de veranderingen in en om de vaatwanden der chorioïdea vergezelde. Hier zullen wij er dieper op ingaan.

Greeff (1) vond sclerose ook bij de chroniese leptomeningitis. De septa zijn de voortzetting van de pia mater. Memingitiese veranderingen, en vooral leptomeningitis zal zich dus daarlangs gemakkelik kunnen voortplanten.

Wij hebben sclerose ook gevonden in twee gevallen van tabes dorsalis. Hier zijn de septa, om de centraalvaten gelegen, het meest aangedaan. Het is bekend, dat de centraalvaten, nadat zij in de onderbuitenste kwadrant de nervus opticus zijn binnengedrongen, omgeven worden door een piaalkoker. Het is vooral deze koker (de specifieke vaatveranderingen bij tabes dorsalis laten wij buiten bespreking), die wij verdikt hebben gevonden. Wij durven echter niet op deze gegevens tot een specifieke afwijking bij tabes te konkluderen.

Het tegendeel is zelfs meer waarschijnlik, daar ik het bij vele andere aandoeningen, welke niets met tabes gemeen hebben, heb gevonden, zie blz. 153.

Vooral bij het glaucoma absolutum begeleidt het de pathologies-anatomiese afwijkingen, welke wij in hoofdstuk III besproken hebben.

Ook in ogen met atherosclerotiese symptomen, al of niet

gekompliceerd met algemene atherosclerose, kan het een zeer sterke graad bereiken.

Fig. 38 geeft ons een voorbeeld van verdikking van de septa.

In de ziektegeschiedenis vinden wij vermeld : rechteroog werd jaren geleden verwijderd. Linkeroog is reeds lang blind. In de laatste tijd is het vaak pijnlik geweest ; vooral de laatste week verergerd. T + 2.

Diagnose: Ulcus serpens cum hypopyon; glaucoma absolutum.

In 't midden van fig. 42 verloopt de nervus opticus, omgeven door een duraalkoker, die echter niet zooals normaliter tegen de zenuwvezels gelegen is, doch (vooral links) ervan gescheiden wordt door een wijde subdurale ruimte. De nervus opticus moet dus sterk verdund zijn, daar de dura mater haar oorspronkelike plaats heeft behouden. Tevens valt de zeer sterke verdikking van de septa direkt op. Een sclerose, die in de piaalschede van de centraalvaten haar maximum bereikt. Als brede banden verlopen de septa in lengterichting, onderling door dwarse spaken verbonden. De lamina cribrosa heeft haar normale ligging behouden, doch ook de bindweefselbanden, waaruit zij is opgebouwd, zijn gehypertrofieerd.

De arteria en vena centralis hebben door de sterke sclerose van hun wanden niet samen kunnen vallen. Zij verlopen als wijde lakunen, gevuld met rode bloedlichaampjes, door de lamina cribrosa in de excavatie, die niet heel diep is. De vermeerdering van de bindweefselelementen om de vaten is ook hier duidelik aanwezig, evenals in hun vervolg op de retina.

Door de schrompeling van de verdikte septa is de nervus opticus dunner geworden. De verbinding, tussen pia-arachnoïdea enerzijds, en dura mater anderzijds, is echter te zwak geweest om de dura mee te nemen. De verbinding werd opgeheven, waardoor de dura op haar plaats bleef, en de subduraalruimte zeer sterk werd verbreed. De septa hebben zich over hun gehele lengte gelijkmatig verdikt, en vervolgens gelijkmatig verdund. De afname in volume van de nervus opticus is dienovereenkomstig over zijn gehele lengte even ver voortgeschreden.

Deze vormveranderingen zijn echter in zo sterke graad een zeldzaamheid. Er zijn n.l. drie faktoren, die een vermindering van volume tegenwerken. Ten eerste heeft er een hypertrofie van bestaande vezels plaats, waardoor er verdikking van de nervus ontstaat; ten twede treedt er vaak hyaline degeneratie op met hetzelfde gevolg; en ten derde staat de sekundaire schrompeling van gehypertrofieerd bindweefsel verre ten achter bij de samentrekking van door ontstekingen in 't leven ge-

roepen nieuwgevormd bindweefsel. Deze drie faktoren zullen bijna altijd voldoende zijn om mogelike verkleining door schrompeling te kompenseren. Dit stemt met de werkelikheid ook overeen. Wij hebben merkbare verdunning slechts in een paar gevallen, onder de vele voorbeelden van sclerose van de septen, kunnen konstateren.

Ook eventueele gliawoekering, die ik echter in deze gevallen niet heb kunnen aantonen, zal als vierde faktor kunnen optreden, BEHR.

Het is te verwachten, waar er zoo sterke verdikking van de bindweefselelementen bestaat, dat er een evenredige atrofie van 'tzenuw- en gliaweefsel zal optreden. In fig. 42 is er dan ook bijna niets van de zenuwvezels overgebleven. Het post of procter is echter hier niet uit te maken. Het is meer waarschijnlik, dat de chroniese prikkel, welke de vermeerdering van 't bindweefsel tengevolge heeft, een atrofie van 't zenuwweefsel zal scheppen.

Beide processen zouden dus gelijktijdig onafhankelik van elkaar optreden. Dit is ook beter in overeenstemming met onze tegenwoordige opvatting van de pathogenese van chroniese ontstekingen : verloren gaan van 't parenchymateus weefsel, woekering van 't steunweefsel.

2. Nieuwgevormd bindweefsel om de centraalvaten.

In de vorige paragraaf en fig. 42 hebben wij reeds gewezen op de verdikking van de piaalkoker om de centraalvaten, die de sclerose van de septa begeleidt.

Echter ook zonder noemenswaardige verbreding van de septa kan er toename van 't bindweefsel voorkomen. Fig. 43 geeft ons een dergelik voorbeeld. Zij is tevens een illustratie van type 3, „de opvulling van de glaukomateuse excavatie".

Fig. 43 is een foto van een meridionale koupe, afkomstig van 't oog van patiënte X. P. A. 289, oud 66 jaar. Het oog werd wegens grote pijnlikheid, hoge tensie verwijderd. Vermelden wij vooraf de uitgebreide obliteratie van de voorste oogkamerhoek ; de vorming van een bindweefselvliesje op de irisvoorvlakte, ektropion uveae, en enkele synechiae posteriores ; het bestaan van een zeer groot aantal bloedingen in 't netvlies, ook om de papil.

De gezichtszenuw heeft haar oorspronkelike dikte behouden. De septa zijn niet verbreed, evenmin de piaalkoker om de centraalvaten. Toch ziet men ze als een brede, witte band in de linkerhelft van de zenuw verlopen. Zij zetten zich op de bodem van de glaukomateuse excavatie voort, en liggen daar direkt op de lamina cirbrosa. De lamina is sterk naar achteren verplaatst, in tegenstelling dus met fig. 42.

De excavatie is opgevuld met nieuwgevormd weefsel, waardoor er op het oude een nieuwe uitholling is ontstaan. De detailverhoudingen zullen wij in een volgende paragraaf bespreken.

Het vermeerderde weefsel om de centraalvaten is overtuigend als nieuwgevormd bindweefsel te diagnosticeren.

Bij chronies glaukoom zijn lymphocytenophopingen om de venae centralis dikwels beschreven geworden. In hoofdstuk III hebben wij erop gewezen, en in verband gebracht met de afvoer van toxiese lymphen door de lymphschede van de vena centralis. Hier bestaat een ouder stadium. Er zijn geen lymphocytenhaarden, doch een diffuse bindweefselvorming om de vaten.

Men zou kunnen verwachten, dat de nervus opticus in dat gedeelte, waarin de vaten verlopen, door dit nieuwgevormde bindweefsel zal ingesnoerd worden. Dit nu hebben wij nauweliks overtuigend gezien. In fig. 43 ziet men links de septa vrij regelmatig verlopen, terwijl zij rechts, vooral beneden tegen de lamina cribrosa aan de kant van de vaten, dit niet doen. Zij liggen daar niet meer mooi parallel aan elkaar, maar maken de indruk van onderbroken te zijn, en in de richting van de vaten omgebogen.

Men zou hier dus een voorbeeld kunnen hebben van misvorming van de zenuwbundels door de retraktie van 't nieuwgevormde bindweefsel, om de centraalvaten gelegen. Waarschijnlik is dit echter niet, daar deze veranderingen in het achterste gedeelte der vaten, waar dan toch dezelfde samentrekking zou moeten bestaan, ontbreken. Er moet dus een andere oorzaak zijn. Deze vindt zijn grond in een verschijnsel, dat het eerst door Schnabel (13) is beschreven, en bekend staat als de kavernen van Schnabel.

Deze ontdekking heeft hem geleid tot het opstellen van zijn theorie over het ontstaan van de glaukomateuse excavatie. Daar 't nieuwgevormde bindweefsel ook een aktief aandeel neemt in dit proces, en nog meer in de terugvorming ervan, is het wenselik hier in 't kort zijn zienswijze te behandelen.

De genese van de glaukomateuse excavatie.

Langen tijd heeft er slechts één theorie over het totstandkomen van de uitholling van de zenuwschijf in glaukomateuse ogen bestaan, n.l. die van Heinrich Müller en Von Graefe.

De uitholling van de gezichtszenuw zou tot stand komen door de verhoogde intraokulaire druk. Toch is deze voorstelling op goede gronden niet onaangetast gebleven. Van kliniese zijde heeft men op grond

van de enorme excavatie bij glaucoma simplex, dat zonder drukverhoging zich schijnt te ontwikkelen, en op grond van 't aanvankelik ontbreken bij de sterke drukverhoging van een akuut glaukoom gemeend, dat de zaak niet zoo eenvoudig was. Men betwijfelde daarom of de uitholling alleen aan verhoogde druk zou zijn toe te schrijven.

Van pathologies-anatomiese zijde hebben de onderzoekingen van SCHNABEL belangrike feiten aan het licht gebracht, die in staat schenen het ontstaan der excavatie op andere wijze te verklaren. Zijn theorie in het kort weergegeven luidt als volgt : bij alle vormen van glaukoom, ook die zonder verhoogde druk verlopen, bestaat er een karakteristiek primair zenuwlijden. Dit zenuwlijden wordt gekenmerkt door een eigenaardige lakunaire atrofie, waarvan de bovengenoemde SCHNABEL'se kavernen, voor en achter de lamina cribrosa gelegen, de uitdrukking zijn. Wanneer de holten voor de lamina gelegen samenvallen, dan zal dus een uitholling van de zenuwschijf plaatsvinden zonder drukverhoging, of zonder dat de lamina cribrosa naar achteren behoeft verplaatst te worden, zooals in fig. 42. SCHNABEL wees er terecht op, dat indien verhoogde intraokulaire druk alleen de oorzaak was, de lamina in alle gevalle naar achter omgebogen zal worden. Wil men dus aan de verhoogde druk vasthouden, dan moet men in allerlei gezochte fysiologiese eigenschappen van de lamina, als kongenitale zwakkere bouw bijv., een verklaring voor deze uitzonderingsgevallen zoeken.

Voor die gevallen, waar de lamina wel van stand veranderd is, nam hij een reduktie der papilweefsels, een samenvallen der kavernen achter de lamina gelegen, en het samenbakken der resterende elementen aan. Deze kunnen natuurlik vergezeld gaan met analoge voor de lamina cribrosa. Door deze momenten nu zou het weefsel, achter de lamina gelegen, schrompelen, deze naar achteren halen en daarmee de gehele zenuwschijf.

Deze feiten, waarop SCHNABEL deze zienswijze over 't ontstaan der excavatie opbouwde, zijn door onderzoekingen van vele zijden bevestigd.

DR ZEEMAN heeft ze, evenals de straks te bespreken terugvorming van de excavatie voor onze kollektie onderzocht, en zijn bevindingen uitvoerig op onze assistentenvergadering meegedeeld. Ik wil hem hierbij mijn erkentelikheid betuigen voor zijn vriendelikheid mij toe te laten, zijn preparaten te gebruiken, en voor de belangrike gegevens, die hij mij verstrekt heeft ; en ook voor het overlaten aan mij van de verdere bespreking van dit onderwerp, waardoor ik in de gelegenheid word gesteld zijn onderzoek, door het in extenso mee te delen, aan de vergetelheid te ontrukken.

Daar in oudere glaukoomogen het genoemde samenvallen van de kavernen optreedt, moet men jongere glaukomen onderzoeken. Dr Zeeman vond in tien gevallen van glaukoom zevenmaal de kavernen aanwezig. Weitbrecht (21) vond eveneens bij twaalf glaucoma secundaria elfmaal Schnabel'se kavernen. Tevens onderzocht Dr Zeeman twaalf gevallen van tumoren, waaronder verscheidene, waar geen manifest glaukoom bestond. Hierbij heeft hij in meer dan de helft holten kunnen konstateren.

In vijf zwaar myopiese ogen waren zij tweemaal aanwezig; bij deze waren echter ook glaukoom aanwezig. Stock (22) en Axenfeld (24) hadden ook positief resultaat bij myopie, die niet met glaukoom gekompliceerd is geweest.

Reeds vroeger zijn deze holten door Prof. de Vries (23) beschreven; en ook door Schmidt-Rimpler (25), Von Hippel (26), Gilbert (27), Elschnig o. a. opgemerkt geworden.

Ook bij niet glaukomateuse ogen kwamen zij voor.

Oorzaak van 't ontstaan der kavernen van Schwalbe.

Terwijl Schwalbe (14) en met hem Prof. de Vries (23) als oorzaak gestuwde toxiese lymphe aannam, waardoor er degeneratie van de zenuwelementen optrad, zijn er echter van andere zijde bezwaren tegen geopperd.

Zoo heeft Stock op de mogelikheid gewezen, dat althans bij de myopiese ogen, de zenuwvezelen op de rand van de lamina cribrosa afgescheurd kunnen worden, nadat door de verhoogde druk een excavatie is ontstaan. De kavernen zouden dan door sekundaire atrofie van de zenuwvezels optreden. Deze verklaring schijnt wel wat gedwongen, te meer daar reeds in een vroeg stadium van glaukoom, wanneer er nog geen diepe excavatie bestaat, de kavernen aanwezig zijn, zoals door Fleischer (29) en Dr Zeeman is aangetoond. Ook dat ze kunnen optreden in gevallen, waar er geen verhoogde druk bestaat.

Von Hippel en Fleischer vestigden de aandacht op de aanwezigheid van een gestuwde vloeistof, die de lymphbanen opvulde en de nervus opticus zelfs verbreedde. Aan deze stuwing van de min of meer toxiese vloeistof zou men de kavernevorming kunnen toeschrijven. Vanwaar dit vocht?

Onwillekeurig denkt men aan stagnatie-stuwing van normale lymphe; de eerste toxiese uiting van belemmerde afvoer langs de lymphwegen; misschien verergerd door de sluiting van de vóórste lymphwegen (De Vries).

Hetzelfde treedt echter, zooals wij gezien hebben, bij myopie op. Hier kan de gestuwde vloeistof de uitdrukking van ware vaatstuwing zijn, indien de intraokulaire druk de cirkulatie in 't kapillairnet in de nervus opticus belemmert. Abnorme knikjes van de ciliairvaten bij de myoop zou belemmering van de veneuse afvloed kunnen geven. Het was deze laatste opvatting, die FLEISCHER (29) de waarschijnlikste was.

ICHIKAWA (28) is echter van de zienswijze, dat de stuwing, die oedeem van de zenuwvezels geeft, een gevolg is van verhoogde druk.

a. De eerste pathologiese veranderingen van de zenuwvezels bij glaukoom beginnen in het intraokulaire en vaatvoerende oogzenuwstuk, een lokalisatie, die ook door GILBERT wordt aangenomen. Ze bestaan in zwelling en oplossing der vezels „quellende Degeneration der Nervenfasern".

b. De gezwollen vezels kunnen kavernen „vortauschen".

c. In de retina komen dezelfde veranderingen voor.

d. 't Vocht, dat, na verval der vezels, de „Lücken" opvult, belet het samenvallen en de vikariaire gliawoekering ; dan volgt verdwijnen van de glia en daardoor echte SCHNABEL'se kavernevorming.

ICHIKAWA (28) zocht dus in tegenstelling met FLEISCHER (29) de kavernevorming in een nekrose van de vezels, die sekundair met vloeistof zouden geïnpregneerd worden. Terwijl eindelik KAMBE (30) in een geval typiese kavernen vond, waarin afgescheurde vezels in verliepen, en die met bloed gevuld waren. Hij zag hier een bewijs in voor de afscheuringstheorie van STOCK (22).

Het kan niet ontkend worden, dat een dergelike vroege kavernevorming in de nervus opticus 't ontstaan ener glaukomateuse excavatie moet begunstigen. Moeten wij nu aannemen een eenvoudig samenvallen en schrompeling van het kaverne omgevende bindweefsel ; of heeft de intraokulaire druk er ook een aandeel in ?

DR ZEEMAN vindt, dat het onwaarschijnlik is, dat de intraokulaire druk alleen tot de uitholling der excavatie zou leiden, indien niet de ruimte voor dit terugwijken geschapen wordt. „De kavernevorming schept deze ruimte. De betekenis der kavernevorming voor de glaukomateuse excavatie zou deze kunnen zijn, dat zij de weerstand verzwakt, die het papilweefsel biedt aan de intraokulaire druk, en aldus de voorwaarden schept voor het tot stand komen der excavatie, onder invloed van de intraokulaire druk, in 't biezonder, waar deze verhoogd is.

Reeds SCHMIDT-RIMPLER (25) heeft op deze kombinatie gewezen. Hij beschreef een oud stafylomateus oog met dezelfde opticusaandoening,

die sinds de onderzoekingen van SCHNABEL zo zeer de belangstelling heeft opgewekt. Door SCHMIDT-RIMPLER werd toen de excavatie zo verklaard „das nach dem Zugrunde gehen der Zentralpapillaren Nervenfasern und dem Entstehen von seitlich gelegenen Hohlraumen der Augendruck auf die Schutzlos liegende Lamina cribrosa drückte und sie ausbuchtete."

Het is inderdaad een voor de hand liggende verklaring, die aan de SCHNABEL'se kavernen en intraokulaire druk beide hare betekenis toekent voor 't ontstaan der excavatie."

Wanneer wij onze kennis omtrent de SCHNABEL'SE kavernen en haar verhouding tot 't ontstaan van de glaukomateuse excavatie samenvatten, dan kunnen wij konkluderen :

1°. De theorie van SCHNABEL heeft in haar oorspronkelike vorm geen stand gehouden.

2°. Dezelfde kavernen toch komen ook voor bij andere aandoeningen zooals bij myopiese ogen. AXENFELD, SCHMIDT-RIMPLER, STOCK, DR ZEEMAN.

3°. Er komen glaukomateuse excavaties voor met verplaatsing van de lamina zonder kavernevorming, VON HIPPEL.

4°. Wanneer de excavatie ontstaat, alleen door kavernevorming, dan zou zij niet zoo gelijkmatig zijn als in werkelikheid, SCHREIBER (42).

In hoofdzaak zijn het dan ook slechts ELSCHNIG (40) en JÄGER, die onverholen met SCHNABEL akkoord gaan. De andere zien in de kavernen in hoofdzaak slechts een begunstigend moment voor het ontstaan van de excavatie.

Hun genese hangt nauw samen met de ophoping van zwerfcellen en exsudaat om de centraalvaten, en 't nieuwgevormde bindweefsel in oudere gevallen (fig. 43). Wij hebben erop gewezen, hoe het onregelmatig verloop van de septa en zenuwbundels in fig. 43 rechts van de centraalvaten, slechts voor een deel het gevolg is van schrompeling van 't nieuwgevormde bindweefsel. De andere oorzaak is gelegen in het samenvallen van de kavernen (Voor mooie kavernen zie : Str. 166, P. A. 253, Str. 228). Een lichte samentrekking van het de kavernen omringende bindweefsel zal dat samenvallen van de kavernen ondersteunen en konsolideeren. En zoo zal dus der etraktie van 't bindweefsel aktief mee helpen om de excavatie tot stand te doen komen.

Dus zowel de kavernen als de zwerfcellen en 't nieuwgevormde bindweefsel zijn 't gevolg van de werking van met toxiese stoffen be-

zwangerde lymphen. Deze drie verschijnselen passen dus goed in onze voorstelling omtrent de pathogenese van 't glaukoom.

De toxiese lymphen diffunderen tussen de septa en brengen atrofie van de zenuwvezels teweeg. Zij verwekken tevens chroniese ontstekingen (evenals in de oogkamerhoek) in en om de lymphafvoerwegen, hier gelegen. Deze kunnen ook daardoor hier afgesloten worden. In sommige gevallen zal deze afsluiting sneller optreden dan de degeneraties van de zenuwvezels. De verhoogde druk zal daardoor reeds spoedig intreden. Het gevolg daarvan zal zijn een glaukomateuse excavatie in de zin van H. Müller en A. von Graefe. Het ligt natuurlik niet buitengesloten, dat atrofie van de zenuwvezels, hetzij door druk of de toxinen, spoedig zal volgen en aldus de excavatievorming ondersteunen.

Wanneer echter de lymphafvoer onbelemmerd blijft, dan zal er geen verhoogde druk, bij normale produktie, ontstaan. De met toxinen bezwangerde lymphen zullen dan de zenuwvezels kunnen beschadigen ; en er zal onder die omstandigheden een excavatie optreden in de zin van Schnabel.

Al naar het een of ander moment overweegt, zullen er verschillende kombinaties kunnen optreden, die gemakkelik te konstrueren zijn : excavatie met of zonder verplaatsing van de lamina cribrosa ; excavatie als vroeg symptoom van glaukoom. Deze laatste zal dan kunnen optreden, als de toxiese lymphen (al of niet met gestoorde lymphafvoer) zeer snel degeneratie van de zenuwvezels teweegbrengen.

3. Terugvorming (opvulling) van de glaukomateuse excavatie.

In de eerste verhandeling over de werking der iridecktomie bij glaukoom geeft Von Graefe (47) te kennen, dat hem van een duidelike invloed der operatie op de glaukomateuse excavatie niets gebleken was, dat echter zijn materiaal nog niet zeer groot was. In een volgende mededeling komt hij hierop terug, hij schrijft dan naar aanleiding van de in een „späteren Periode des akuten Glaukoms" geopereerde patiënten, dat hij bij voortgezet onderzoek de excavatie vaak langzamerhand wat vlakker zag worden. Ten slotte kon hij tot zijn grote vreugde berichten, dat in een zeer bepaalde groep van glaukomen, d. w. z. die vormen van chronies glaukoom, die na zekere duur een akuut karakter aannamen, een duidelike verstrijking der excavatie na de iridektomie kan worden waargenomen. Dit was hem na nauwkeurig, biezonder op deze vraag gericht, onderzoek gebleken ; een dergelik teruggaan na de suksesvolle operatie zou immers steun kunnen geven aan zijn theorie, dat de uitholling van de gezichtszenuw als een direkt druksymptoom

was te beschouwen. Tot steun van zijn uitspraak geeft hij de door LIEBREICH gemaakte tekening van een vóór en na de operatie onderzochte n. opticus, waaruit de juistheid blijkt.

Deze waarneming is van kliniese zijde bevestigd, toch niet zo vaak of het was voor AXENFELD (44) in 1910 de moeite waard in Heidelberg nog eens de aandacht erop te vestigen en over vijftien sinds 1902 (dus in acht jaren) gedane waarnemingen te berichten. Ook deze noemt volledige teruggang zeldzaam, hij nam echter stijging van enige dioptrien waar en een volkomen zichtbaar worden der tevoren deels verborgen vaatdelen. Daarbij bestond er wat oedeem en waren er vaak een paar haemorrhagiën. In de diskussie zegt BRÜCKNER het als oedeem te beschouwen, daar in zijne waarnemingen vaak na enige weken de excavatie weer teruggekeerd was. AXENFELD zag de geringere diepte voortbestaan tijdens de hypotonie, ook soms nog na drie tot vier jaren en nam het verschijnsel vooral waar bij dialysis van de chorioïdea.

Nu komen dergelike ogen, waar immers juist door 't sukses der operatie de excavatie verstreek, niet licht tot mikroskopies onderzoek; de mikroskopies onderzochte ogen, bij welke eene glaukomateuse excavatie weder geheel vereffend was, behoren dan ook voor 't merendeel tot een andere kategorie, een kategorie, waar ondanks het voortbestaan van de verhoogde druk de excavatie toch verstreken was.

Trachten we de anatomies beschreven ogen volgens deze kenmerken in twee groepen te scheiden, zoo brengen we allereerst onder in:

Groep A.

1. Enige ogen, die door HOLTH (43) werden onderzocht. HOLTH was in staat vier ogen van twee glaukoompatiënten post mortem te onderzoeken, aan welke een half, drie, resp. vier en een halfjaar te voren limbale fistelvormende operaties waren verricht, die volkomen aan het doel hadden beantwoord en gaf in Heidelberg (1913) een verslag van het mikroskopies onderzoek onder gelijktijdige mededeling van de historiae morbi. Beschouwt men nu de doorsnede van de nervus opticus van het rechteroog van patiënt K. S., waaraan in 1908 met sukses een iridocleisis cum iridectomia meriodionale was verricht, zodat bij een onderzoek in 1912 de visus 5/15, de intraokulaire druk 10 mM, het gezichtsveld niets verkleind was en in plaats der vroegere diep uitgeholde excavatie slechts een volkomen vlakke, bleke papil werd gezien, dan treft ons in deze koupe de normale ligging der lamina cribrosa, en het ontbreken ener merkbare uitholling. Bij nauwkeuriger bezien van de afbeelding treft ons bovendien, dat het eigenlijke papilweefsel vóór de lamina zeer sterk geredu-

ceerd is, in overeenstemming met de reeds klinisch gekonstateerde atrofie der zenuwvezellaag en dat er misschien een aanduiding is dier golvende plooïing van de lamina, die de gedachte aan een ontspanning door verlaging van de intraokulaire druk in ons opwekt.

Ook in 't rechteroog van de twede patiënt (door HOLTH beschreven) vinden we iets dergeliks. Bij de 79jarige patiënte begon de visus van dit rechteroog in 1906 af te nemen en het gezichtsveld zich te verkleinen, terwijl de intraokulaire druk verhoogd was. Nadat aanvankelijk de tensie en visus onder pilocarpine-aanwending verbeterd waren, ging in 1909 de toestand weder achteruit ; het gezichtsveld werd kleiner op typiese wijze, de druk was verhoogd (36 mM Hg) en men konstateerde een sterke glaukomateuse excavatie ; er werd eene sclerectomia limbalis c. iridect. gedaan, die later nog gevolgd werd door katarakt-operatie en nastaarpunktie ; in 1911 bestond na korrektie visus 5/5, was de druk normaal (11½ mM Hg) en kon geen BJERRUM's skotoom meer worden aangetoond ; 't gezichtsveld was nog matig koncentries beperkt, aan de papil zag men slechts een kleine ondiepe excavatie. Op een koupe door de n. opticus van dit oog blijkt nu inderdaad de lamina cribrosa van vrijwel normale ligging ; over het vóór het lamina gelegen weefsel wordt niets naders meegedeeld ; aan de foto laat zich de aard van dit weefsel niet goed vaststellen. Indien we aannemen, dat de klinies gekonstateerde excavatie op juist waarnemen berust, is deze na de drukverlagende operatie verdwenen.

DR ZEEMAN deelde vervolgens een geval uit zijn privaat-praktijk mede, dat grote overeenkomst bezat met dat van HOLTH.

2. Analoge veranderingen trof ik (DR ZEEMAN) aan in het oog, waarvan de ziektegeschiedenis in 't kort aldus luidt. In 1909 enkele typiese glaukoomklachten, nu en dan mist en gekleurde ringen om de vlam, die geheel verdwenen na korrektie van het vrij sterke astigmatisme van 5 D., zodat patiënt een jaar geen klachten had ; deze traden toen echter opnieuw op, weken enige tijd voor miotica ; begin 1912 werd wegens achteruitgang van gezichtsscherpte en gezichtsveld beiderzijds iridektomie gedaan, in October 1912 wegens voortdurende achteruitgang beiderzijds cyclodialyse verricht. In Februari 1913 is het linkeroog goed, maar het rechteroog achteruitgaande, de tensie ondanks pilocarpine T + 1½, de visus 4/60, het gezichtsveld beperkt tot in het fixeerpunt; op dit oog wordt nu eene trepanatie volgens ELLIOT verricht nasaal onder, zonder iridektomie. Het oog herstelt zich hiervan vlug, is na een week bleek, heeft heldere cornea, T—½, visus 1/10 ; in Maart is de toestand vrijwel dezelfde, de tensie — 1, de vroeger zoo sterke glauko-

mateuse excavatie maakt nu wat rimpelige indruk. In Mei tensie — 3, behoorlijk gevulde oogkamer loopt bij de minste aanraking van het oog direkt leeg, in Augustus vertoont de oogkamer hetzelfde verschijnsel ; ondanks deze lage tensie is 't gezichtsveld steeds kleiner geworden ; de lens vertoont enige grijze spaken, die vroeger niet bestonden ; deze lenstroebeling neemt toe en in December vinden we de lens tot in de voorste lagen egaal grijstroebel en gezwollen. In Januari 1914 wordt het oog pijnlijk, is er lichte pericorneale injektie, een gladde, licht wazige cornea, waarin van alle zijden vaatsprietjes groeien ; er zijn ook vaatjes te zien in de licht atrofiese iris, er zijn enige synech. post. er is een volledige lenstroebeling als te voren, de tensie is T — 2. Het oog blijft zeer pijnlik ondanks behandeling. Dit wordt zeer storend ondervonden bij het zien met het andere oog, waarin enige kleine glaukoomaanvalletjes optreden, die weder uitblijven, nadat het rechteroog verwijderd is. Het linkeroog is rustig, heeft gene afwijkingen aan hoornvlies of voorste oogkamer, egaalgrijze iris, coloboma arteficiale, enkele synech. post., glasvochtvlokjes, diepe glaukomateuse excavatie en perifeer vele littekens van chorioïditis. Sinds de laatste operatie (cyclodialyse in October 1912) is 't gezichtsveld uiterst langzaam een weinig kleiner geworden (Laatste onderzoek herfst 1914).

In de mikroskopiese preparaten (fig. 46) interesseert ons hier alleen de oogzenuw. In zekere zin missen wij de glaukomateuse excavatie ; het papilweefsel verheft zich tot in 't niveau van het omringende netvlies en slechts in het midden wijst ons een ondiepe trechter op het bestaan ener lichte centrale excavatie. De historia morbi bewijst ons, dat dit een sekundaire toestand is, het mikroskopies beeld moet dit kunnen uitwijzen. De lamina cribrosa is zeer scherp afgetekend ; ons treft de afwezigheid van lagen, die met chorioïdea en vóórste scleraallamellen samenhangen, zooals normaliter in grote getale plegen aanwezig te zijn (P. A. 214, P. A. 146). Hier schijnt in hoofdzaak het achterste deel der lamina, de voortzetting der achterste scleraallamellen tegenwoordig te zijn ; terwijl deze lamellen in een glaukoomoog vaak als één stevige laag uitgespannen en gekonsolideerd schijnen, vinden we ze hier integendeel vrij los uiteenliggen, terwijl ook de geringe achterwaartse welving elke gedachte aan intrekking of kompressie uitsluit. Terwijl dus énerzijds het ontbreken van lagen, die met vóórste scleraallamellen zouden korresponderen en de achterwaartse ligging der lamina ons herinneren aan een glaukomateuse lamina, zou de losse struktuur en 't gemis aan „uitspanning", het divergerende der lamellen bij haar insertie op de teruggang dezer glaukomateuse lamina

naar de oorspronkelike toestand kunnen wijzen. Wat vinden we nu vóór de lamina ?

In de papil missen we de regelmatige struktuur van het normale papilweefsel, doch vinden een vrij onregelmatige massa, op doorsnede schuimig van bouw, doorkruist door vezelig weefsel en doorvlochten ook door fijnste in WEIGERT-GIESON roodgekleurde bindweefselvezels, die zich om de vaten tot dikkere scheden verdichten ; de eerstgenoemde schuimig gebouwde materie kleurt zich roze met eosine, geelgroen met WEIGERT—GIESON, zet zich énerzijds voort tussen de bundels, die de lamina doorkruisen, als stond zij in verband met het gelijkgebouwde gliaweefsel in de n. opticus, en is naar voren, tegenover de aan de papil grenzende buitenste netvlieslagen, vrij scherp begrensd; deze begrenzing ontbreekt naar de zijde van de zenuwvezellaag. In de papil liggen vele ovale en onregelmatig ovale vrij kleine zwakgekleurde kernen. De tussen zenuw- en bindweefselvezels gelegen schuimige materie heeft vele kenmerken van gliaweefsel ; rondom de papil is het vrij scherp begrensd tegenover de retina, d. w. z. tegenover het hier tussen retina en papil liggende door KUHNT en ELSCHNIG (31) verschillend geduide weefsel.

Het volumineuse en solide van dit praelaminaire weefsel en de vrij grote kernrijkdom maken het onwaarschijnlik, dat we slechts te doen zouden hebben met een oedemateuse ,,Lockerung" der overigens gereduceerde papilweefsels ; 't lijkt mij waarschijnlik, dat hier een toename, ook van vaste elementen, heeft plaats gehad, een toename o. a. van gliaweefsel, een verschijnsel, waarop onlangs door BEHR (53) in 't biezonder de aandacht is gevestigd. Het lijkt 't waarschijnlikst, dat in casu zoowel een vóórwaartse verplaatsing der laminalamellen als een opvulling door weefselnieuwvorming voor het verstrijken der glaukomateuse excavatie moet worden aansprakelik gesteld.

Aan de door HOLTH beschreven ogen en aan 't laatst beschreven oog is gemeenschappelik de mindere uitrekking, ja bijna vóórwaartse plooïing der lamina cribrosa, die een direkte uiting schijnt van de vermindering van de intraokulaire druk, en die men zich nauweliks bij het voortbestaan van hoge druk zou kunnen ontstaan denken. Deze opvatting vindt steun in :

1°. De kliniese waarneming, dat in beide gevallen de belangrike spanningsverlaging tot ondieper worden der excavatie aanleiding gaf.

2°. 't Ontbreken van enig drukkend moment in de opticus, waaraan men 't zou kunnen toeschrijven.

3°. 't Ontbreken van elk ander trekkend moment aan de vóórzijde der lamina, dat men zou kunnen aansprakelik stellen.

4°. En ten slotte in 't feit, dat in andere ogen, waar een zodanige traktie klaarblijkelik gewerkt heeft, zoals we straks zullen zien, niet de lamina naar voren rukt, maar omgekeerd zelfs retina etc. juist in de holte worden getrokken, terwijl de lamina haar uitbochting ten volle bewaart.

Deze uitbochting der lamina en desondanks het gemis ener eigenlike excavatie vormen het kenmerk der twede groep:

Groep B.

Konden we het verdwijnen der excavatie in de onder A genoemde groep althans ten dele ongedwongen aan de drukverhoging toeschrijven, bij de thans te beschrijven groep treden andere faktoren in werking. Wij zien hier een uitgebochte lamina, maar geen excavatie; de korresponderende ruimte is opgevuld door weefsel; dit weefsel is niet steeds hetzelfde en kan ongetwijfeld aan verschillende momenten zijn ontstaan te danken hebben.

Er kan echter ook een vlakker, regelmatig gevormde uitholling, een pseudo-glaukomateuse excavatie ontstaan.

Hiervan geeft fig. 43 een fraai voorbeeld. Wij zullen 't geval nader bespreken. Het gedeelte achter de lamina cribrosa gelegen is reeds op blz. 159 ter sprake gekomen. Wij bepalen ons dus tot de daarvoor gelokaliseerde weefsels.

De lamina is sterk naar achteren gebogen, wat ook goed te zien is aan fig. 44 een sterkere vergroting van de linkerhoek van de oorspronkelike excavatie. Er heeft dus hier een exquisite glaukomateuse excavatie bestaan.

De korresponderende ruimte is nu opgevuld door een cel-vezelige massa, die zich bij de rand van de gewezen uitholling op de zenuwvezellaag schuift.

Deze massa bestaat ten eerste uit nieuwgevormd bindweefsel, dat de oppervlakkigste laag vormt. Het is samengesteld uit spoelcellen en vezels, die alle kenmerken van nieuwgevormd bindweefsel vertonen; terwijl er enkele nieuwgevormde vaatkapillairen doorheen lopen.

Dit weefsel staat, zooals we opmerkten, in verbinding met de zenuwvezellaag en wel met de daar gelegen bindweefselcellen en vaten. In fig. 44 is deze overgang alsmede het vezelig karakter duidelik te zien. Eveneens ziet men daar, hoe er talrike bloedingen in en op de retina

voorkomen, wat voor de aetiologie van dit nieuwgevormde weefsel niet onverschillig schijnt te wezen; COATS (57).

Het laagje nieuwgevormd bindweefsel zet zich naar de kant van de lamina cribrosa als een losmazig vezelig netwerk met hier en daar verspreide vaten voort. Het hecht zich stevig aan het perivaskulaire bindweefsel vast, dat op de bodem van de excavatie is gelegen.

Een ander beeld wordt door de hoek van de excavatie gevormd, dus door dat deel, 't welk het dichtst bij de lamina basalis van de chorioïdea is gelegen (zie fig. 44). Hier liggen talrike cellen, die zich om de rand van de uitholling ombuigen, zich voortzetten in de retina en in de binnenste zoowel als de buitenste korrellaag overgaan.

Op onze foto gelijken deze cellen veel op lymphocyten. In werkelikheid zijn ze gangliën en gliacellen, die van uit korrellagen door het samentrekkende nieuwgevormde bindweefsel in de excavatie zijn gehaald.

Retraktieverschijnselen van het nieuwgevormde bindweefsel.

Dat deze veronderstelling juist is, en dat deze retinaelementen geen gewoekerde, doch slechts verplaatste oude cellen zijn, bewijzen hun samenhang met de genoemde lagen, een overeenkomstige sterke vermindering van de cellen der korrellagen, en andere retraktieverschijnselen in de retina.

Deze zijn vooral aan de buitenste retikulaire laag zichtbaar. Normaal staan de vezels ervan, behalve in de buurt van macula lutea, bijna loodrecht op de chorioïdea. In fig. 44 ziet men ze niet meer recht, doch geheel schuin gericht, wat vooral goed aan 't verloop van het vat, links in de retikulaire laag gelegen, te zien is. Nog veel fraaier is dit in fig. 45 (een vergroting van fig. 44; grenzende aan het bewuste vat) aanwezig. De vezels verlopen hier als langgerekte banden, in sommige gedeelten bijna horizontaal. Haar binnenste einden op de binnenste korrellaag liggen veel dichter bij de papil dan haar buitenste gedeelten, welke in de buitenste korrellaag verdwijnen.

Hetzelfde moet ook gelden voor de binnenste korrellaag. In fig. 45 bijvoorbeeld heeft de laatste bundel van de buitenste retikulaire laag, die zich links beneden aan de buitenste korrellaag aansluit, een zó schuin verloop, dat zijn insertie aan de binnenste korrellaag tot in het midden van onze figuur is verplaatst. Het gehele gedeelte van de binnenste korrellaag, dat gelegen is van het linkeruiteinde in fig. 45 tot in het midden ervan, behoorde dus niet meer op onze foto te vallen. Dit

gehele deel is dus, gehoorgevende aan de retraktie van 't nieuwgevormde bindweefsel op de excavatie, papilwaarts geschoven.

Het is duidelik, wat het gevolg zal zijn voor de korrellagen, die dicht bij de papilrand zijn gelegen. Zij zullen op een dergelike wijze naar 't centrum van de excavatie verplaatst worden, d. w. z. ze zullen, zoals wij uit fig. 44 geleerd hebben; in de hoek van de excavatie getrokken worden en deze opvullen. Het is niet buitengesloten; dat zij daar sekundair zich kunnen vermeerderen, zooals uit een enkel preparaat in onze verzameling valt op te maken, en door andere onderzoekers is beweerd geworden.

De retina wordt dus in haar geheel koncentries naar 't midden van de oorspronkelike excavatie gehaald. Die delen, die onmiddelik met het nieuwgevormde bindweefsel in verband staan, of door hun lossere bouw er voorbeschikt voor zijn, ondervinden de sterkste veranderingen. Toch zijn de staafjes en kegeltjes niet geheel de dans ontsprongen. Zij vertonen ook een gering schuin verloop, terwijl zij tevens fladdervormig van de pigmentepitheellaag zijn afgescheurd.

Deze genese is bijna zonder uitzondering ook van kracht op de andere voorbeelden van onze verzameling ; primaire gliawoekering P. A. 273 zeker een avis rara.

Door gebrek aan plaatsruimte moeten wij afzien van de beschrijving van de andere gevallen. Wij laten echter hier een lijstje volgen van de preparaten, waarin min of meer vermeerdering van de mesodermaalelementen in en op de excavatie heeft plaatsgevonden: Str. 484, Str. 494, P. A. 273, P. A. 289, P. A. 189, P. A. 423, P. A. 262, P. A. 279, P. A. 280, P. A. 253, P. A. 260, P. A. 281, P. A. 147 en Str. 83.

Weefselelementen door andere onderzoekers in de excavatie aangetroffen.

We zullen hier tevens een kort overzicht geven van wat door andere onderzoekers in de uitholling aangetroffen werd, voor verdere details naar hun geschriften verwijzend. Dit zijn dan ten dele veranderingen of vormsels, die zich uit het ter plaatse aanwezige weefsel hebben ontwikkeld als nieuwgevormd bindweefsel en gliaweefsel ; ten dele ook geheel nieuw verschenen produkten, als oedeem der voorhanden papilresten, infiltraten, bloed en bloedresten ; en vanzelf dringt zich aan ons de vraag op, waarom en hoe deze veranderingen daar ontstaan zijn.

Krukenberg (51) vermeldt in hoofdzaak veel oedeem, talrike leukocyten en sanguis. Hij legt de nadruk op de gelijkenis met een typiese stuwingsneuritis en is van oordeel, dat hier een beklemming als bij

een hernnia incacerata d.w.z. een akute excavatie + stuwingsneuritis is opgetreden.

Rocher (48) vond veel oedeem, etterige infiltratie ; 't een en ander wijzend op een verse ontsteking in een oud glaukomateus oog.

Kampherstein (52) zag vezels nieuwgevormd weefsel vóór de zenuwlaag ; een praepapillaire bloeding en veel bloedpigment.

Bietti (50) : bloedingen en kalklamellen in een vezelig „tissu conjunctiv".

De Vries (23) : bindweefsel en netvlies.

Thumi (49) : licht gezwollen opticusvezels.

Holth (43) : een vóórwaartsrukken van centraalvaten en steunweefsel.

Behr (53) : gliösweefsel, ook een praelaminaire gliose, waarin vele hyalineschollen.

Wij willen hier de aandacht vestigen op de feiten en veronderstellingen, die in de jongste verhandeling over het hier besproken onderwerp door Behr worden te berde gebracht. Behr beschrijft het mikroskopies beeld van twee door hem onderzochte ogen. Door aanwending van meerdere specieele gliakleuringen ontdekte Behr, dat aan gliawoekering een zeer belangrik aandeel toekomt bij de wederopvulling van een glaukomateuse excavatie, een feit, waarop door vroegere onderzoekers geen aandacht was gevestigd. Over de oorzaken dezer gliawoekering kan Behr slechts enige onderstellingen maken.

Het komt mij voor, dat de hierboven beschreven ogen een ander licht werpen op de onderzoekingen van Behr. Het in de excavatie getrokken gliaweefsel zal zich wel sekundair kunnen vermeerderen ; zijn rol blijft echter passief, al moge het soms kwantitatief het grootste aandeel hebben aan de opvulling der excavatie.

Oedeem ; infiltratie, d. i. neuritis in een deel der gevallen ; schrompeling van het nieuwgevormde perivaskulaire bindweefsel als gevolg van een prikkel door bloedingen, Coats (57), Parsons (56) of door toxiese stoffen, De Vries (23) en Van der Borg (58) langs de lymphbanen afgevoerd in een ander deel der gevallen zijn de aktieve faktoren, die mede door de bevordering eener sekundaire gliose tot het verstrijken der glaukomateuse excavatie kunnen leiden.

Geraadpleegde literatuur Hoofdstuk VII.

(1) GREEFF. Lehrbuch der spec. path. Anatomie v. Dr. Joh. Orth. Auge bearbeitet v. Pr. Dr. G.

(2) HERTEL* in (1).

(3) COATS. Thrombosis of the Central Vein of the Retina. The Royal. London. Op. H. Rep. XIV, 1904 en XVI, 1906.

(4) ASSHOFF. Lehrbuch der pathol. Anatomie.

(5) GUGLIANETTI.* Scleroti generalizzata dei vasi coroideali. XIX Congresso dell' Assoc. oftalm. Ital. Parma (Jahresbericht O. 1907).

(6) KERSCHBAUMER. Ueber Alters veränderungen d. Uvea. A. f. O. XXXIV, 1888 ; en in XXXVIII, 1892.

(7) LISTER. Two cases of pigmentation of the Retina, O. H. R. XV, Part. III.

(8) HENDERSON. A case of retinitis pigmentosa, with pathological report. O. H. R. XV, 1903.

(9) ADAM. Ueber das histologische Bild der Chorio-retinitis albuminurica. Centralbl. f. prak. Aug. 1909.

(10) STEIN. Zur pathologischen Anatomie und Differential diagnose der Chorio-retinitis syphilitica und der Retinitis pigmentosa. A. f. O. LVI, 1903.

(11) PERLMANN.* Zur Anatomie des hämorrhagischen Glaukoms im myopischen Augen. Inaug. Diss. Königsberg. Jahresbericht Ophth., 1903.

(12) COHEN. Over de Topographie van het in atrophische Oogen gevormde Been. Proefschrift, Amsterdam, 1913.

(13) SCHNABEL. Die Entwickelungsgeschichte der glaukomatösen Excavation. Z. f. A. Bd. XIV, 1905.

(14) Ibid. Das glaukomatöse Sehnervenleiden. A. f. A. Bd. 24.

(15) BRAILEY u. LOBO. Ueber pathologische Neubildung in der Aderhaut. Centralbl. f. A., Sept. 1882.

(16) TSCHIRKOWSKY. Ueber das bei albuminurischen Augenveränderungen auftretende Glaukom. K. Monatsbl. f. A. XLVI Bd. 1.

(17) WEHRLI. Glaukom nach Neuro-retinitis albuminurica, und Neuro-retinitis proliferans. A. f. A. Bd. XXXVII, 1898.

(18) ROMER. Verkalkungen der Retina bei chronischer Nephritis, zugleich ein Beitrag des Glaukoms und der Retinitis proliferans. A. f. O. Bd. LII, 1901.

(19) Michel. Die spontane Thrombose der Vena centralis des Opticus. A. f. O. Bd. XXIV, 1875.

(20) Ibid. Ueber Erkrankungen des Gefäss systems der Arterie und Vene centralis retinae mit besonderer Berücksichtigung der pathologisch anatomischen Veränderungen. Z. f. A., 1899.

(21) Weitbrecht. * Inaug. Diss. Tubingen.

(22) Stock. Ueber kavernöse Sehnervenatrophie bei Myopie. Klin. Monatsbl. f. A., 1908.

(23) De Vries. W. M. N. T. G. Dl. 2, p. 1157, 1908.

(24) Axenfeld.* Woch. of. Ther. u. Hyg. VIII, 1905.

(25) Schmidt-Rimpler in Graefe. Saemisch. Aufl. II. en A. f. O. LVIII, p. 563, 1904.

(26) Von Hippel. Ueber die Schnabelsche Lehre von der Entstehung der glaukomatösen Excavation. A. f. O. Bd. LXXIV, 1910.

(27) Gilbert. Festschrift. A. f. O. XC, 1915.

(28) Ichikawa. A. f. O. Bd. LXXXVII. Dl. 3. Ueber die Schnabelschen kavernen.

(29) Fleischer.* Heidelberg in (27).

(30) Wanatabe. Beiträge zur Beurteilung des Verschlusses des Kammerwinkels und der Sehnerven excavation. Zeitschr. f. A. Bd. XIX, 1908.

(31) Elschnig. Histologische Artefakte in Sehnerven. A. f. O. XL, 1902, Bd. II.

(32) Ibid. Die Topographie des Sehnerven eintrittes bei einfacher Sehnervenatrophie. A. f. O. LXXIII, 1908.

(33) Markbreiter. Histologische Daten zur Entstehungserkenntnis der glaukomatösen Excavation. A. f. A. Bd. LXVI, 1910.

(34) Rados. Ueber die kavernöse Sehnervenentartung. Klin. Monatsbl. f. A. Bd. II, 1913.

(35) Sattler. H. Ueber den feineren Bau der Chorioïdea des Menschen nebst Beiträgen zur pathologischen und vergleichende Anatomie der Aderhaut. A. f. O. Bd. XXII, 2, 1876.

(36) Axenfeld. Retinitis externa exsudativa mit Knochenbildung im Sehfähigen Auge. A. f. O. Bd. XC, 1915.

(37) Gilbert. Sklerosen, Thrombosen und Aneurysmen der Zentralgefässe mit besonderer Berücksichtigung der Gefässwandentartung. A. f. A. Bd. LXXVII.

(38) Kambe. Klin. Monatsbl. 1912, p. 543.

(39) Polatti. Klin. Monatsbl. XLIV, 1906.

(40) Elschnig. A. f. O. Bd. 51, 1900.

(41) Ibid. Anatomische Untersuchungen zweier Fälle von akutem Glaukom. A. f. A. Bd. XXXIII, Beilageheft.
(42) Schreiber. Ueber Degeneration der Netzhaut und der Sehnerven. A. f. O. Bd. LXIV.
(43) Holth. Heidelberg, 1913, W. 39.
(44) Axenfeld. Heidelberg 1910, S. 49.
(45) Ibid. A. f. A. Bd. LXVII, 2, 3.
(46) Ibid. Klin. Monatsbl. Bd. 41, Dl 1, p. 125.
(47) Graefe, A. v. Heilwert der Iridectomie A. f. O.
(48) Rocher. Klin. Monatsbl. Bd. 39, 1901, p. 927.
(49) Thumi. Ibid. 1911, p. 120.
(50) Bietti. Ibid. 1912, p. 532.
(51) Krukenberg. Ibid. 1900, p. 47.
(52) Kampherstein. Ibid. 1903, p. 25.
(53) Behr. Ibid. 1914, p. 790.
(54) Weekers. Ibid. 1907, p. 247.
(55) Lange. Ibid. Bd. I Dl. 2., p. 540.
(56) Parsons. The Anatomy and Pathology of the Eye.
(57) Coats. Ueber Retinitis exsudativa (Retinitis haemorrhagica externa) A. f. O. Bd. LXXXI, p. 275, 1912.
(58) Van der Borg. Papillitis bei Erkrankungen des vorderen Teils des Aug. Klin. M. Blatt., 1908.

HOOFDSTUK VIII.

Organisaties in de corpusvitreumruimte.

Te spreken van een organisatie van het glasachtige lichaam, is niet juist. Het is overgebleven uit een tijd, toen men dacht, dat zijn vezels in een bindweefselachtige massa omgevormd konden worden, die door samenschrompeling traktie op de omgevende delen kon uitoefenen, NORDENSON. Het corpus vitreum gedraagt zich echter geheel passief, en wordt niet fibreus omgevormd. In het hoofdstuk over netvliesloslating zullen we dit weer ter sprake brengen. Er bestaat dus slechts een nieuwvorming van bindweefsel in de corpusvitreumruimte, al of niet opgevuld met het glasachtige lichaam. Is dit erin aanwezig, dan kan het als een depôt dienen voor de chemotropiese stoffen, die erin opgehoopt worden, als een gevolg van hyalitis of ontstekingen in de buurt ervan. Deze nieuwvorming van bindweefsel is als een geheel nauweliks beschreven geworden. GREEFF geeft er een overzicht van, dat echter heel onvolledig is ; terwijl andere onderzoekers slechts terloops de aandacht eraan gewijd hebben. Voor enkele onderdelen van dit organisatieproces bestaat er echter een uitzondering. Dit is het geval voor het cyclitismembraan en de retinitis proliferans interna.

Wij zullen dit proces in verschillende groepen indelen naar de plaats, waar het een meer zelfstandig ziektebeeld vormt. Evenals alle klassifikaties, gaat ook deze mank. Deze processen laten zich niet in hokjes zetten, doch gaan geleidelik in elkaar over. Voor een gemakkeliker overzicht zullen wij elk afzonderlik behandelen. GREEFF wijst op het voorkomen van nieuwgevormd bindweefsel in de corpusvitreumruimte na intraokulaire bloedingen, als gevolg van een cyclitismembraan, bij retinitis proliferans en bij chroniese uveitis exsudativa, waar er een subchorioïdaal exsudaat is opgetreden. Dit exsudaat veroorzaakt netvliesloslating, en kan op den duur fibreus omgevormd worden. Dit is in het kort, hetgeen GREEFF ons omtrent deze processen meedeelt. Wij zullen ze uitgebreider behandelen. Veel van wat hier volgt, zal echter een rekapitulatie zijn van datgene wat we reeds in ons proefschrift elders hebben besproken.

Het nieuwgevormde bindweefsel laat zich in de volgende groepen indelen :

1. Het cyclitismembraan.
2. Diffuse bindweefselvorming na traumata.
3. Subchorioïdale organisatie.
4. Retroretinale organisatie.
5. Intra- en praeretinale nieuwvorming van bindweefsel.
6. Kongenitaal bindweefsel in het glasachtige lichaam.

Dit laatste valt eigenlik buiten onze bespreking, en interesseert ons alleen in zoverre als het aanleiding kan geven tot het stellen van een verkeerde diagnose. Het is echter meestal gemakkelik te herkennen van de verworven bindweefselnieuwvormingen, en gaat gewoonlik gepaard met andere aangeboren anomaliën, als coloboma iridis, coloboom van de zenuwintrede, of coloboma retinae. Het ontbreken van ontstekingsverschijnselen, het aanwezig zijn reeds in de eerste jaren van het leven, bieden in andere gevallen een zeker differentieel diagnosticum. Onder enkele omstandigheden kunnen ze optreden als een z.g.n. pseudoglioom. Toch zal men ook hier bij nauwkeurig klinies onderzoek wel de diagnose kunnen stellen. Pathologies-anatomies is dit gemakkeliker, en is het nieuwgevormde bindweefsel door zijn morfologie van het oude te onderkennen. Zijn er grotere vaten aanwezig, dan zijn zij bij de kongenitale misvormingen meestal niet gevuld met bloedlichaampjes, terwijl de verkregen vaten bijna zonder uitzondering bloedhoudend zijn, en door andere verschijnselen van de afgelopen of floride ontsteking begeleid gaan. Ook door de topografie zijn ze van elkaar te onderscheiden. De aangeborene bindweefselstrengen bestaan gewoonlik uit resten van het kanaal van CLOQUET, dat van de achtervlakte van de lens naar de zenuwschijf verloopt, of juister, uit resten van de vasa hyaloidea propria en van het bindweefsel, dat de arteria hyaloidea omgeven heeft, of uit een A-hyaloidea persistens. Een heel enkele keer gaat er een streng, van uit een coloboma iridis congenitalis, door de achterste oogkamer naar een pseudo-cyclitismembraan (geval DE VRIES). Het ontbreken van ontstekings- en van retraktieverschijnselen, doet echter ook deze kennen als aangeboren bindweefsel. Wij zullen er hier niet verder op ingaan ; de kasuïstiek ervan wordt maandeliks met gevallen vermeerderd : HEINE, LORING, EASON, VON JENNINGS, VON HIPPEL, HIRSCHBERG, OTTO, HESS enz. Wij verwijzen naar hetgeen REIS „Beiträge zur Kenntnis der angeborenen Bindegewebsbildungen im Glaskörper," Klin. Monatsbl. f. A. Bd. XLI, 1903, erover geschreven heeft er naar Prof. W. M. DE VRIES „Ueber eine Missbildung

des menschlichen Auges," onder welk opschrift hij een geval uit onze kliniek in het A. f. O. Bd. LVII, 1904, ontleed heeft.

We zullen vervolgens overgaan tot het verworven nieuwgevormde bindweefsel, en bespreken het eerst :

1. Het cyclitismembraan.

Na hetgeen we reeds erover gezegd hebben, kunnen we kort zijn. Hier willen we slechts een geval (P. A. 132) onder de aandacht brengen. Het oog heeft geleden aan een hyalitis metastatica. Het (fig. 47) heeft zijn uitwendige vorm goed bewaard. De cornea en sclera vertonen bijna geen afwijkingen ; slechts in de omgeving van de limbus, en in het trabekulum-corneosclerale zijn vrij veel lymphocyten. Veel sterker uitgesproken zijn de veranderingen aan iris, lens, corpus ciliare, retina en corpus vitreum. Het is vooral het laatstgenoemde, dat in het biezonder onze aandacht vraagt.

De iris ligt vast tegen de voorvlakte van de lens geplakt, slechts op enkele plaatsen van het lenskapsel door een exsudaatmassa gescheiden. De pupil wordt afgesloten door een dun laagje lymphocyten en exsudaat. De epitheelcellen liggen losser van elkaar, worden op verschillende plaatsen, vooral dichter bij de iriswortel, doorbroken, door deze hiaten stromen zwerfcellen, beladen met pigment, fibroblasten en nieuwgevormde vaatspruiten. Deze laatste staan in verbinding met de iris stroma, die ook veel te veel cellen bevat. De vaatspruiten en fibroblasten vormen een celrijk kapselmembraan, dat in verbinding staat met een cyclitismembraan. Vooraf zij echter vermeld, dat ook het corpus ciliare overvuld is met infiltratiecellen, dat zijn pigmentlaag ook losser van bouw is, en vooral bij de pars plana op talrike plaatsen doorbroken wordt. De vorm van de lens is in fig. 47 goed te zien. Haar achterste pool is uitgerekt, en haar achterste gedeelte sterk geïnfiltreerd met cellen. Er bestaat totale netvliesloslating. Het netvlies is trompetvormig in het corpus vitreum gelegen. De papil is uitgerekt. Het netvlies rechts bij de orbiculus ciliaris ingescheurd. Ook de retina is, niet anders dan de chorioïdea, een haard van lymphocyten en andere mononukleaire cellen.

Het gehele glasachtige lichaam is naar het midden van de corpusvitreumruimte verplaatst, en tussen lens, corpus ciliare en het losgelaten netvlies gedrongen. Veel is er van de struktuur van het corpus vitreum niet meer over. Het is in zijn geheel vervangen door een kompakte massa van cellen. Deze bestaan uit mononukleaire lymphocyten en fibroblasten en slechts hier en daar een verdwaalde polynukleaire leukocyt. De fibro-

blasten zijn alleen gelokaliseerd, op de plaats typies voor het cyclitismembraan, dus op de pars plana van de orbiculus ciliaris tot aan de processus ciliares. Hier wordt het pigment en cylinderepitheel doorbroken, en dringen de vaatendotheliën en fibroblasten het corpus vitreum binnen, om zich in de achterste oogkamer en de lensachtervlakte te verspreiden.

Wat kunnen wij uit dit oog leren ? Dat, hoewel het gehele corpus vitreum een grote haard van infiltratiecellen is, het organisatieproces in hoofdzaak van uit de pars plana geschiedt. Noch van uit de retina, noch van de gezichtszenuw of processus ciliares, dringen er noemenswaard fibroblasten en endotheelcellen het corpus vitreum binnen, hoewel zij even sterk overladen zijn met ontstekingsverschijnselen. Wij kunnen hieruit afleiden, dat de organisatie van de corpusvitreumruimte bij hyalitis metastatica geschiedt door de vorming van een cyclitismembraan. Hetzelfde geldt, zooals we in hoofdstuk VI uitvoerig hebben bestudeerd, voor een ongekompliceerde cyclitis, chorioïditis en phakitis. Ook bij deze ziekten komen de fibroblasten alleen uit het corpus ciliare, en wel ook hier in hoofdzaak uit de pars plana, en heeft dus van daaruit de omvorming van het corpus vitreum in een fibreuse massa plaats. Dit is wel een interessant verschijnsel, daar toch de retinavaten ook gunstig gelegen zijn, en geen epitheellagen of membranen eerst te doorboren zijn om het glasachtige lichaam te bereiken. De samentrekking van het nieuwgevormde bindweefsel en ook van het exsudaat, heeft zich hier naar alle kanten doen gevoelen. Het netvlies is daardoor losgetrokken, de nervus opticus een eindweegs naar binnen, het corpus ciliare naar de lenszijvlakte gehaald, waardoor de chorioïdea sekundair opgelicht is, de iris is dicht bij haar wortel hoekvormig naar binnen gebogen, en de lens bij haar achterste pool uitgerekt. Haar pool is sterker vervormd, omdat daar de sterkste infiltratie bestaat ; de lens is dus daar meer soepel geworden. In de volgende paragraaf zullen wij zien, dat niet bij alle hyalitiden de organisatie uit de pars plana behoeft te geschieden, doch dat de hyalitis traumatica hierop een uitzondering kan zijn, en ook vaak is.

2. Diffuse bindweefselnieuwvorming na hyalitis traumatica.

Het is overbodig en zelfs niet wenselik het gehele relaas te herhalen, dat wij in hoofdstuk II over de gevolgen van penetrerende verwondingen hebben meegedeeld. We zullen dus hier slechts enkele punten aanstippen. In fig. 8 hebben we gezien hoe een cyclitismembraan ook hier kan optreden, als de verwonding in de buurt van het corpus ciliare is gele-

gen. In fig. 11 heeft zich ook een cyclitismembraan gevormd, doch daar is het nieuwgevormde weefsel, dat als een brede band van de lenszijvlakte naar de achterwand van het oog verloopt, van veel meer gewicht. De organisatie in de corpusvitreumruimte wordt hier dus bepaald door de lokalisatie van het corpus alienum. Deze was hier dicht bij de nervus opticus blijven steken, en vandaar hebben de fibroblasten zich naar binnen begeven.

Een ander voorbeeld (een uit de vele) geeft een goede illustratie van een analoog proces, doch vertegenwoordigt een vroeg stadium. Het preparaat is afkomstig van een oog, waarin een vreemd lichaam door de cornea, iris en lens het glasachtige lichaam is binnengedrongen, en de retina op eenige papilbreedten nasaal van de zenuwschijf doorboord heeft. Fig. 48 geeft een overzicht van het voorste gedeelte van het oog, op de plaats waar het lichaam door de iris en lens is gegaan. De lesie van de cornea valt niet op deze doorsnede. De topografie is niet moeilik. Cornea, corpus ciliare, iris en lens zijn gemakkelik te herkennen. De cornea vertoont, behalve een licht oedeem en enkele infiltratiecellen, geen veranderingen. Des te sterker zijn de afwijkingen van iris en lens. De iris is in haar geheel naar achteren verplaatst, de voorste oogkamer is daardoor dieper dan normaal; de oogkamerhoek afgerond, rechts stomphoekig. De iris is hier aan haar basis ingescheurd. Er bestaat een totale synechia posterior, de iris ligt dus vast tegen het voorste lenskapsel geplakt. Rechts is in de iris, zoowat in haar midden, een gat. De pigmentlaag is aan de randen van deze opening naar achteren omgekruld. Dit gat wordt echter thans opgevuld door een granulatiemassa, uit zwerfcellen en fibroblasten bestaande. Deze nemen uit de iris haar oorsprong, en vullen ook het hiaat op, dat door het corpus alienum in de lens werd gemaakt. Het lensweefsel is oedemateus, in de omgeving van het wondkanaal doortrokken met lymphocyten, plasmacellen en fibroblasten. Het kapsel is op verschillende plaatsen stuk. Dit nieuwgevormde weefsel begeeft zich van de zijachtervlakte van de lens naar het corpus ciliare, en vult het voorste gedeelte van het glasachtige lichaam geheel op. Het geeft de gehele weg aan, door het corpus alienum gevolgd. Men ziet (hetgeen echter niet meer op deze foto valt) een lange streep van cellen en vezels van uit de grote haard op de lensachtervlakte door de corpusvitreumruimte naar het netvlies en de chorioïdea gaan, om dicht bij de doorboringsplaats van het netvlies, zich sterk te verbreden; zie fig. 49 Van deze laatstgenoemde haard gaat er een dergelike streng naar de nervus opticus.

We hebben hier behalve een iritis en sekundaire retinitis ook een

uitgesproken hyalitis. In het corpus vitreum zijn vooral lymphocyten en fibroblasten. Terwijl de lymphocyten en plasmacellen door het gehele corpus vitreum verspreid liggen, is dit echter niet het geval met de fibroblasten. Deze beperken zich tot een paar plaatsen, en wel, a. tot het corpus vitreum, gelegen van het corpus ciliare tot aan de lenszijvlakte, b. en tot de omgeving van de doorboringsplaats in het achterste gedeelte van het oog (fig. 49), c. op de papil, en d. in de lens op de plaats van de verwonding.

We zullen het nieuwgevormde weefsel in fig. 49 nauwkeuriger beschouwen. Rechts boven is de sclera gelegen, daar tegen de chorioïdea. Van links boven naar rechts beneden verloopt de retina, gemakkelik te herkennen aan haar verschillende lagen, waarvan de buitenste korrellaag sterk zwart gekleurd is. Het netvlies is verwijderd van de chorioïdea, er bestaat dus een dialysis retinae, die zeer aanzienlik is, en zich over het gehele netvlies uitstrekt. Tussen chorioïdea en retina bevindt zich een sereuscellig exsudaat. Links ligt tegen de retina de genoemde haard. Deze doorboort de retina, en staat in verbinding met de chorioïdea. Dit weefsel bestaat uit lymphocyten en plasmacellen, enkele leukocyten en heel veel fibroblasten. Deze laatste zijn des te talriker, hoe dichter ze bij de chorioïdea liggen, om in de corpusvitreumruimte af te nemen, en een eindweegs erin, geheel te verdwijnen. Voor de lymphocyten en plasmacellen geldt juist het tegenovergestelde. De fibroblasten, die hier bijna uitsluitend uit endothelogene fibroblasten bestaan, nemen hier in de eerste plaats hun oorsprong uit de endotheelcellen van de kapillairlaag. Zij staan in direkte verbinding ermee. Toch bestaat hier wel degelik ook een samenhang met de andere mesodermaalelementen van de chorioïdea.

In aansluiting dus van een hyalitis traumatica heeft er hier een uitgebreide organisatie in de corpusvitreumruimte plaats gehad, die hier bijna uitsluitend in het glasachtig lichaam is gezeteld. Ook hier ontbreekt het klassieke cyclitismembraan niet, hoewel hier nauweliks een cyclitis aanwezig is. We vonden enkele lymphocyten en wat sclerose. Het proces, waarom het hier gaat, is echter een akuut, en heeft nauweliks enige overeenkomst met de afwijkingen in het corpus ciliare. Toch is deze laatste ook hier de bron van de fibroblasten. Ook hier zwermen vaat- en bindweefselvormers in de buurt van de orbiculus ciliaris het corpus vitreum binnen, om in aantal af te nemen hoe dichter men de lensachterpool nadert.

Niet alleen het corpus ciliare, ook de iris heeft hier deelgenomen aan de omvorming van het glasachtige lichaam. Uit de iris door de lens zijn

de vaten en bindweefselcellen de corpusvitreumruimte binnengedrongen, om zich met die van het cyclitismembraan te verenigen.

Nog op twee plaatsen bestond er een bron voor het nieuwgevormde bindweefsel n.l. in de chorioïdea en in de centraalvaten. In fig. 49 is het opmerkelik, hoe de chorioïdea bijna alleen als vaat- en bindweefselvormer is opgetreden, terwijl de retina, die nog sterker ontstoken is dan de chorioïdea, zich indolent gedraagt. Ook het aandeel van de vaatelementen van de centraalvaten is niet belangrik, hoewel in elk geval meer dan dat van het het netvlies.

S a m e n v a t t i n g : Ook bij een hyalitis traumatica geschiedt de organisatie van het glasachtige lichaam in de eerste plaats door het optreden van een cyclitismembraan ; pas in de twede plaats komt de lokalisatie van de wond in aanmerking. Het is vooral de iris, corpus ciliare en chorioïdea, die spoedig met bindweefsel nieuwvorming reageren na een verwonding, daarop volgt de sclera en retina, terwijl de cornea een krachtiger prikkel nodig heeft. Lens en corpus vitreum worden alleen door fibroblasten uit de omgeving georganiseerd, zij zelve leveren geen materiaal ervoor.

3. Subchorioïdale organisatie.

Terwijl in de twee besproken groepen, de bindweefselnieuwvorming als regel in het glasachtige lichaam zich afspeelt, is dit met de nog te bestuderen veranderingen niet het geval. Of het glasachtige lichaam aanwezig of afwezig is, is onverschillig voor het verloop van het proces.

Ter voorkoming van verwarring is het wenselik in 'tkort de nomenklatuur, die we zullen volgen, uiteen te zetten. We onderscheiden een supra- en subchorioïdale organisatie ; s u p r a c h o r i o ï d a a l, wanneer de lymphruimten tussen sclera en chorioïdea met een fibreus weefsel worden opgevuld, s u b c h o r i o ï d a a l als hetzelfde gebeurt met de ruimte, welke bij loslating van het netvlies, tussen de pigmentepitheellaag eenerzijds en de staafjes-kegeltjeslaag anderzijds, ontstaat. Het is duidelik, dat de subchorioïdale ruimte ook supraretinaal of retroretinaal is gelegen, dus ook met die benamingen aangeduid zou kunnen worden. Van s u p r a- of r e t r o r e t i n a a l zullen we alleen dan spreken, als het nieuwgevormde bindweefsel uit de retina zijn oorsprong neemt. Bestaan er gronden aan te nemen, dat het echter met de chorioïdea samenhangt, dan noemen we het subchorioïdaal, hoewel het op dezelfde plaats gelegen kan zijn als het retroretinale onder andere omstandigheden. De benaming retroretinaal verdient de voorkeur boven supraretinaal, omdat de ophthalmologen gewend zijn, hetgeen met de oog-

spiegel voor de netvliesvaten te zien is, praeretinaal te noemen. Zoo zullen wij ook spreken van een praeretinale organisatie, wanneer het nieuwgevormde bindweefsel op de binnenvlakte van het netvlies is gelegen. Heeft er organisatie in het netvlies plaats, wat met de oogspiegel gewoonlik achter de retinavaten gelokaliseerd wordt, dan zullen we haar intraretinaal noemen.

Bij een heftige diffuse of circumcripte chorioïditis kan op een willekeurige plaats de pigmentlaag en retina doorbroken worden. Er heeft dan een uitstorting van zwerf- en mesodermaalelementen in het corpus vitreum plaats. Deze kunnen dan daar ter plaatse een hyalitis veroorzaken, onder een beeld, dat wel enige overeenkomst heeft met fig. 49. Dit proces is echter een zeer grote uitzondering, en vindt alleen plaats, als er een vaste vergroeiing tussen retina en chorioïdea is opgetreden. Is dit niet gebeurd, dan wordt er bij zulke heftige processen veeleer een exsudaat tussen chorioïdea en netvlies afgescheiden. In de regel heeft er resorptie van het exsudaat plaats en verdwijnen de leuko- en lymphocyten, zoodat het komt tot een woekering van de mesodermaalelementen. Heeft dit laatste wel plaats, dan hebben we dus het type van de subchorioïdale bindweefselvorming. Op blz. 152 hebben we er reeds op gewezen, dat fig. 41 een voorbeeld ervan is. Wij verwijzen naar blz. 195 voor de verdere bespreking, daar de veranderingen in dit weefsel zich beter aansluiten bij die, welke in atrofiese oogen optreden. Belangrike subchorioïdale organisatie is veel meer een attribuut van het geatrofieerde oog. Het nieuwgevormde bindweefsel van deze groep neemt uit de chorioïdea zijn oorsprong, en is zuiver subchorioïdaal gezeteld, zooals in fig. 54. De verhoudingen behoeven echter niet altijd zoo eenvoudig te zijn. Het gebeurt een enkele keer, dat men bijna met zekerheid de chorioïdea als moederbodem van het nieuwgevormde weefsel moet aanzien, terwijl het bindweefsel toch retroretinaal gelegen is. Het is dan slechts over een klein gedeelte met de chorioïdea in aanraking, en legt zich voor de rest tegen de buitenvlakte van de retina aan.

Fig. 51 geeft ons een goed voorbeeld ervan.

De ziektegeschiedenis (P. A. 142) is als volgt: Patiënt X. kreeg 1 Juli 1900 iritis op zijn rechteroog. Na de iritis genezen was, kon men met de oogspiegel een witte massa achter de lens waarnemen. Het oog bleef daarna af en toe gevoelig en rood. Op 22 April 1901 vind ik het volgende genoteerd: een witgrauwe iris, die reeds in daglicht opvalt; witte massa in de glasvochtruimte achter de lens; T. N., voorste oogkamer ondiep; acies visus = 0. Het oog was met tussenpozen nog onrustig geweest. Daar de verschijnselen niet geheel tot rust kwamen, en patiënt soms erge last van het oog had, werd het op 13 November 1901 geëxtirpeerd.

M i k r o s k o p i e s e a f w ij k i n g e n. De cornea vertoont geringe veranderingen, evenals de sclera. De iris is atrofies, met veel bindweefsel, waaraan zij haar witte kleur gedurende het leven te danken heeft. Het corpus ciliare heeft zijn struktuur goed behouden. Bij de ora serrata is een grote haard van lymphocyten. De chorioïdea bevat veel nieuwgevormd bindweefsel, met vrij veel zwerfcellen. Het netvlies is samengevallen, ligt als een gekronkelde massa in het midden van de corpusvitreumruimte, en strekt zich uit van de zenuwschijf naar de lensachtervlakte. Van deze laatste is het gescheiden door een cyclitismembraan. De nervus opticus is, door de trekking van het netvlies, naar binnen verplaatst. De retina vertoont sterke gliawoekering, terwijl haar zenuw- en vaatweefsel verregaand geatrofieerd is.

Om het netvlies, dat in fig. 51 als een witte gekronkelde massa te zien is, ligt een koker van nieuwgevormd weefsel. Dit weefsel bereikt vooral rechts in de figuur een dikte, bijna gelijk aan die van de lens. Deze koker strekt zich uit van de zenuwschijf tot aan de orbiculus ciliaris. Op beide plaatsen gaat dit weefsel in de chorioïdea over. De chorioïdea bekleedt de binnenvlakte van de sclera als een heel dun, zwart laagje.

Van uit de ora serrata gaan twee bindweefselbanden ; waarvan een het cyclitismembraan vormt, de andere de bewuste koker. Het netvlies is hierdoor in zijn geheel door een bindweefselmantel omsloten. De oorsprong van het nieuwgevormde bindweefsel (dat zich door zijn morfologie als dusdanig doet kennen) om de gezichtszenuw leert ons fig. 52 een sterkere vergroting van fig. 51. De nervus opticus met de vezelig veranderde retina zijn in het midden van fig. 52 gelegen. Er omheen ligt de genoemde koker van nieuwgevormd bindweefsel. Links is de chorioïdea niet verbreed. Zij is terug te vinden als een zwartgekleurd laagje, dat zich tegen de binnenvlakte van de gezichtszenuw aanlegt. Op haar binnenvlakte ligt een witte, onregelmatige streep (verdwijning van het exsudaat). Rechts is het vaatvlies echter wel verbreed, en evenals links met de gezichtszenuw in de corpusvitreumruimte gehaald. Het membraan van Sattler is als een gekronkelde streep geheel omgebogen, een eind met de nervus opticus te vervolgen. Aan het uiteinde van de chorioïdea bevindt zich een ophoping van lymphocyten. In fig. 52 is dit als een zwartgekleurde massa te zien. Hierop is het nieuwgevormd bindweefsel gebaseerd. Ter oriëntering zij nog vermeld, dat rechts beneden een vaalgekleurde driehoek is gelegen met zijn basis naar beneden en zijn top bij de samenkomst van de chorioïdea met de nervus opticus. Deze driehoek wordt gevormd door de sclera, en wordt dus

links begrensd door de gezichtszenuw, rechts boven door het vaatvlies.

De samenhang van het nieuwgevormde weefsel met de retina is een hechte. Nergens gaat het er echter in over. Men kan dus met een zeer grote mate van waarschijnlikheid aannemen, dat het niet uit de retina is ontstaan. Om dit weefsel, en ook in zijn buitenste lagen, is een laag van rode bloedlichaampjes gelegen, die bijna de gehele ruimte tussen retina en chorioïdea opvult.

Vragen wij ons vervolgens af, wat de genese van dit nieuwgevormde bindweefsel is, dan kunnen we er niets anders in zien dan een uitgroeiing van de chorioïdea. Het vertegenwoordigt een type, dat we reeds meermalen in onze onderzoekingen hebben ontmoet. In fig. 47 bijvoorbeeld bestaat er een begin van een dergelik vormsel. Niet alleen de binnenvlakte van het netvlies is met exsudaat en bindweefselcellen opgehoopt, doch vooral rechts, op de plaats, waar de retina bij de ora serrata is ingescheurd, bevinden zich op zijn buitenvlakte zwerfcellen en fibroblasten. Deze zijn op de foto als een licht gekleurd laagje te zien, dat uit de chorioïdea zijn oorsprong neemt.

In hoofdstuk VI, fig. 29 en 34, hadden we op de buitenvlakte van de retina een analoge weefselmassa gevonden. Die strekte zich daar een eindweegs in de corpusvitreumruimte uit. In fig. 34 is dit rechts beneden bij de ora serrata goed te zien. Er is wel iets voor te zeggen, het een chorioïditismembraan te noemen, daar het ook hier uit de chorioïdea is ontstaan, en de retina slechts indirekt aan zijn vorming deelneemt.

Ten derde hebben we in fig. 54 een ander voorbeeld. Ook daar buigt zich om de achtervlakte van het samengevallen netvlies een dikke plaat van bindweefsel, die enerzijds met het genoemde nieuwgevormde subchorioïdale bindweefsel samenhangt, anderzijds met de chorioïdea. Het splitst zich van de chorioïdea, echter niet ter hoogte van de ora serrata af, maar iets meer naar achteren. Zijn ontstaan moet hier op dezelfde wijze verklaard worden als in het vorige geval.

In fig. 51 bestaat er een kompleet membraan. Naar alle waarschijnlikheid heeft het zijn ontstaan te danken aan veranderingen in de retina. Als gevolg van de dialysis retinae kunnen er vervalprodukten gevormd worden, die om de retina een sfeer van chemotropiese stoffen scheppen. Daarheen zullen onder andere ook de fibroblasten zich begeven, het spoedigst uit die delen, welke de beste voorwaarden voor de uittreding bezitten. Dit is stellig met de chorioïdea het geval. Van uit haar pars anterior, en iets later van uit de omgeving van de zenuwschijf, begeven zich de cellen op de buitenvlakte van de retina. Er zijn

talrike bloedingen in de buitenste lagen van het nieuwgevormde weefsel, en in de corpusvitreumruimte. Ook deze zijn belangrik voor de genese. We hebben reeds in hoofdstuk II en IV erop gewezen, dat bloedcoagula als bindweefselopwekkers kunnen optreden. Deze bloedingen hier hebben de nieuwvorming van mesodermaalelementen in de hand gewerkt. Er hebben waarschijnlik telkens belangrike bloedingen plaatsgevonden, waardoor de bindweefsellaag geleidelik dikker is geworden. De laagsgewijze bouw, en het breder zijn aan die zijde, waar de sterkste haemorrhagiën aanwezig zijn, wijzen er wel op.

Er bestaat geen reden, waarom de vaten en het bindweefsel, hetwelk uit de orbiculus ciliaris het corpus vitreum binnen dringt, steeds een cyclitismembraan zullen vormen. Wanneer het netvlies afgescheurd is en in de corpusvitreumruimte is verplaatst, kan het nieuwgevormde weefsel zich evengoed naar achteren uitstrekken, indien daar ergens een chemotaktiese sfeer zich heeft ontwikkeld. Ook de mesodermaalelementen, om de zenuwschijf gelegen, zullen daaraan deelnemen, vooral als daar ook ontstekingsverschijnselen aanwezig zijn, zoals in fig. 52. Het lymphocyteninfiltraat, daar gelegen, geeft ons te kennen, dat daar een koncentratie van chemotropiese stoffen bestaat. De daargelegen mesodermaalelementen, die direkt met de corpusvitreumruimte in verbinding staan, zullen des te gereder gehoor geven aan die lokstoffen.

4. Retroretinale organisatie.

Topografies met de pas behandelde organisatie overeenkomend, doch aetiologies ervan verschillend, is de r e t r o r e t i n a l e. Deze treedt gaarne op bij de r e t i n i t i s e x s u d a t i v a s i h a e m o r r h a g i c a van Coats. Fig. 53 geeft ons een dergelik geval in beeld.

Het is de verdienste van Coats geweest, deze ziekte uit de vele ontstekingen, die in de retina voor kunnen komen, afgezonderd en tot een zelfstandig ziektebeeld ontwikkeld te hebben. Daar ook in ons geval P. A. 153 de veranderingen, zooals door Coats beschreven, min of meer terug te vinden zijn, kunnen we niets beters doen, dan de samenvatting van Coats weer te geven. Wij geven daarmee tevens een overzicht van die afwijkingen, welke niet op onze foto konden geplaatst worden. Coats schrijft: ,,Het is mogelik, een ziekte van het netvlies te differentieeren, waarvan grote prominente haarden in de fundus, of witte en gele ondoorschijnende exsudaten achter de vaten der retina, het karakteristieke is. In de meeste gevallen ontbreekt een vaatziekte, of is zij slechts weinig uitgesproken ; in andere echter is zij een op de voorgrond tredend symptoom, en naast de gewone soorten komen er ook

andere zeldzame typen voor — zooals fusiforme of kogelronde uitbochtingen, kronkelingen, glomeruli enz. De ziekte wordt het meest bij jonge lieden aangetroffen, en meer bij mannen dan bij vrouwen. Het is nauweliks mogelik een waarschijnlike oorzaak in de persoonlike of familiegeschiedenissen van de patiënten te ontdekken, daar zij gewoonlik in de beste gezondheid verkeren. Het begin is kruipend. Het verloop zeer langzaam, doch progressief, daar steeds nieuwe exsudaathaarden en haemorrhagiën optreden, terwijl oude haarden gedeeltelik of geheel kunnen verdwijnen. In oudere stadia kunnen netvliesloslating, sekundair katarakt, iritis, hypotonie of glaukoom tot het te gronde gaan van het oog voeren ; vele gevallen komen waarschijnlik tot rust, voordat deze komplikaties optreden.

Het pathologies-anatomiese onderzoek duidt overtuigend aan, dat de oorzaak van de ziektebloedingen in de buitenste netvlieslagen ligt. Deze bloedingen beginnen waarschijnlik in de buitenste retikulaire laag en breken gewoonlik in de retroretinale ruimte door, waar een langzaam organisatieproces zich ontwikkelt, en een littekenachtig weefsel ontstaat. Eerst laat neemt de chorioïdea aan het proces deel. De vaatziekte speelt, zoo ze aanwezig is, in hoofdzaak in de venen af, en de volgende veranderingen komen erin voor. 1. Dilatatie met geringe verandering van de wanden. 2. Thrombose. 3. Ophoping van leukocyten in de wand van de vaten en in de perivaskulaire lymphruimte. 4. Verdikking en hyaline degeneratie. 5. Endotheliale proliferatie. 6. Een eigenaardige toestand van onvolkomen kleurstofopname en fragmentatie in de kernen van het endothelium en de fibreuse wand.

Wanneer men de ziekte van uit een klinies standpunt bekijkt zou ik willen voorstellen haar „retinitis exsudativa" te noemen, een naam, die nog niet op een andere scherp omschreven kliniese ziektevorm toegepast is geworden. Van pathologies-anatomies en van aetiologies standpunt zou het synoniem „retinitis haemorrhagica externa" te gebruiken zijn. De laatste oorzaak van de bloeding is zeker in alle gevallen niet dezelfde. Haemorrhagiën bij de geboorte, door inspanning bij kinkhoest en verwondingen kunnen tot verklaring van enkele gevallen dienen. Voor die gevallen, die pas op latere leeftijd optreden, en die toenemen gedurende de waarneming, schiet deze hypothese te kort, men moet hier òf een verandering in de samenstelling van het bloed, veronderstellen, waarvoor tot op heden nog geen bewijzen bestaan, òf een lokale vaatverandering in het zieke oog."

In ons geval (P. A. 153) interesseert ons vooral het organisatieproces, dat in het subchorioïdale exsudaat kan optreden. Fig. 53

geeft ons een goed overzicht ervan. De sclera ligt beneden als een vezelige band van matig gekleurd weefsel. Daarop volgt de chorioïdea als een veel dunner laagje, dat zwart gekleurd is. Op de chorioïdea volgt rechts een witachtige massa van dezelfde breedte als de harde oogrok. Hierop ligt een massa met een eigenaardig uiterlik, die veel overeenkomst heeft met de ijsbloemen op een vensterglas. Dit weefsel vertegenwoordigt de veranderde retina en het georganiseerde retroretinale exsudaat. Het netvlies is links in de figuur nog vrij goed te herkennen, en is van het vaatvlies daar door een dun laagje retikulair weefsel gescheiden. Iets verder buigt het zich in de corpusvitreum ruimte om, behoudt echter zijn dikte. Hoe meer we echter de rechterbovenhoek van onze foto naderen, des te onregelmatiger wordt zijn struktuur. De korrellagen zijn niet meer aanwezig. De zenuw- en gliacellen liggen diffuus door de gehele retina verspreid. Talrike lymphocyten nestelen zich om de vaten, terwijl fibroblasten vanuit de buitenste lagen het retroretinale nieuwgevormde weefsel binnendringen. Vooral links op onze foto is dit het geval. Dit nieuwgevormde weefsel heeft een aanzienlike breedte en bestaat in hoofdzaak uit het genoemde bindweefsel, dat zich als een goed ontwikkelde laag tegen de witachtig gekleurde exsudaatmassa aanlegt, en in het overige gedeelte van ons preparaat op vele plaatsen niet zoo dik, doch wel in vrij sterke mate aanwezig is. Verder zijn er zwerfcellen in gelegen, beladen met pigment ; serofibrineus exsudaat, terwijl de talrike vezeltjes een artefakt zijn (uitgekristalliseerde vloeistof).

Wij hebben dus hier een weefselmassa, die retroretinaal gelegen is, en in tegenstelling met fig. 51 uit de retina haar oorsprong neemt. Het gehele aspekt is een geheel ander dan fig. 51 of fig. 52. Hier is een innige verbinding, vervloeiing met de retina, daar omgeeft het weefsel de retina slechts als een mantel.

Er bestaat hier netvliesloslating, deze is het gevolg van het exsudaat. Het is echter duidelik, dat de organisatie hier de dialysis zal bestendigen. We stappen af van deze groep van nieuwgevormd bindweefsel in de corpusvitreumruimte en gaan over tot de laatste groep de

5. Intra- en praeretinale organisatie.

Deze twee kunnen tegelijk besproken worden, daar we ons geen praeretinale organisatie, afgescheiden van een intra-, kunnen voorstellen. Deze zijn nauw met de vorige groep verwant. We hebben gezien, dat Coats de vorige terugleidt tot bloedingen uit de retinavaten. Het is gemakkelik te begrijpen, dat dergelike bloedingen niet altijd retroreti-

naal een uitweg zullen vinden, doch nog gemakkeliker praeretinaal. Het bloed zal dan in de binnenste netvlieslagen of tussen netvlies en het samengevallen corpus vitreum ophopen. Ook dit kan georganiseerd worden. Er ontstaat dan een intra- of praeretinale bindweefselnieuwvorming. Het is het type der retinitis proliferans interna, dat we om zijn nauwe samenhang met de genese van de sekundaire netvliesloslating in hoofdstuk X zullen bespreken. De kasuïstiek ervan wordt wekeliks uitgebreid. Wij noemen hier slechts de gevallen van WERTH, SALOMONSOHN, DOYNE, BOURDEAUX, WALDEYER, MAUTHNER, HIRSCHBERG, CIRINCIONE enz. TH. LEBER geeft in VON GRAEFE-SAEMISCH HESS (1915) een uitgebreid overzicht ervan. Het zou een nuttelose herhaling zijn er hier breder op in te gaan. Wij willen er hier slechts op wijzen, dat ook in de voorbeelden in onze kliniek aanwezig, meestal deze nieuwvormingen met de oogspiegel als witte, dunne onregelmatig verlopende strengen op de retina te zien zijn. In tegenstelling met de retinitis exsudativa is de retinitis proliferans interna geen bepaalde kliniese ziekte. Zij kan optreden als komplikatie bij alle mogelike oogziekten. Alles wat in de specieele, en algemene pathologie als oorzaak van haemorrhagiën kan optreden, is hier door de verschillende onderzoekers gemeld geworden. Dus bij bloed en vaatziekten, konstitutieziekten, recidiverende glasvochtbloedingen, retinitis haemorrhagica interna, bij infektieziekten enz.

Een voorbeeld van een dergelike praeretinale organisatie, gekombineerd met een intraretinale hebben we besproken op blz. 170. Fig. 45 gaf een klaar beeld ervan. Het is daar begeleid met bindweefselvorming in de pathologiese excavatie. We hebben daar (Str. 489) echter gezien, dat als oorzaak niet alleen deze haemorrhagiën, doch ook de ophoping van toxiese stoffen in de omgeving van de zenuwschijf niet van aetiologies belang ontbloot is.

HOOFDSTUK IX.

Nieuwgevormd bindweefsel in atrofiese oogen.

Het atrofiese oog is een studie op zich zelf. We zullen daarom niet in detail ingaan op zijn aetiologiese momenten, de soorten van atrofie, en de voorwaarden, die een bepaalde soort bepalen ; op de veranderingen aan zijn parenchymateuse weefsels, zooals de zenuwelementen van de retina,de spier- en epitheelcellen van 't corpus ciliare en de iris, de lensvezels enz. Te meer zullen we er van afzien, daar de studie van het atrofies oog van bevoegder zijde is ter hand genomen. We zullen ons hier beperken tot die veranderingen, welke het gevolg zijn van het nieuwgevormde bind- en vaatweefsel, en vooral van de samentrekking ervan.

Vooral die ziekten van het oog, welke in het corpus ciliare, chorioïdea en corpus vitreum gelokaliseerd zijn, kunnen op den duur atrofie geven. Dit wil zeggen atrofie van die weefsels, welke nuttig zijn voor de funkties van het oog ; daarentegen hypertrofie van zijn steunweefsels. Zonder uitzondering echter geeft de som van beide een verkleining van zijn volume. In de eerste plaats geschiedt dit door vernauwing of obliteratie van de grote lymphzeeën, dus van de voorste en achterste oogkamer, en de corpusvitreumruimte ; pas in de twede plaats komen de kondensatie van het nieuwgevormde bindweefsel, en de atrofie van de parenchymateuse delen in aanmerking.

De veranderingen in het atrofiese oog sluiten zich nauw aan bij onze voorafgaande onderzoekingen. Zij laten zich daaruit afleiden en verklaren.

Zij vormen de slotscène ervan.

De verdedigingsmiddelen van het oog, als bloed en lymphverzorging, en de daarmee samenhangende phagocytose en antistoffen, zijn tot een minimum beperkt. Het oog wordt machteloos overgeleverd aan het nieuwgevormde bindweefsel. Dit heeft nu vrij spel. Het kan onbelemmerd zijn verwoestingen voortzetten. Voor de funktie van het oog is dit wel is waar onverschillig, daar deze tot nul gedaald is, het kan echter nog andere subjektieve bezwaren veroorzaken.

De vorm van het atrofiese oog wordt bepaald door druk van buiten en traktie van binnen ; van buiten is het de druk der spieren, van binnen de samentrekking van het nieuwgevormde bindweefsel. Hun werking heeft des te meer gevolg, omdat het sclerale en corneale weefsel zijn turgor heeft verloren, en daardoor weinig weerstand biedt aan druk of traktie. Het oog wordt vaak vierkantig door deze druk van de m. m. recti en obliqui. Nu eens overweegt de werking van de musculi recti, dan weer die van de schuine oogspieren. De trekking naar binnen wordt bepaald door de werking van de membrana-capsulo-pupillaris, het cyclitismembraan en van de samengevallen retina. De invloed van het cyclitismembraan wordt langs de laatsgenoemde op de gezichtszenuw en de scleraalring overgebracht. De werking van het nieuwgevormde bindweefsel in andere delen van het oog staat hierbij ver ten achteren. Zo zijn de gevolgen van de samentrekking van het nieuwgevormde weefsel in de voorste oogkamer en de chorioïdea pas laat te bespeuren, en komen lang niet in alle gevallen tot uiting.

We zullen nu in het kort een systematies overzicht geven van die veranderingen, welke in de onderdelen van het oog optreden als gevolg van de samentrekking van het nieuwgevormde bindweefsel, en beginnen met de cornea.

1. D e c o r n e a is meestal afgeplat. Deze afplatting wordt niet altijd door dezelfde momenten teweeggebracht. Nu eens geschiedt zij door de retraktie van vaatjes en nieuwgevormd bindweefsel, dat van uit de limbus de cornea is binnengegroeid; dan weer is zij het gevolg van het ontbreken van de intraokulaire druk, waardoor de cornea naar voren wordt gewelfd. Dit laatste moment is daarom hier van belang, omdat het corneaweefsel in atrofiese ogen veel van zijn elasticiteit ingeboet heeft. Ten derde kunnen synechiae anteriores de schuld ervan zijn. De iris wordt er niet alleen door naar voren gehaald, doch ook de cornea naar achteren. Dit is vooral dan het geval, wanneer er een cyclitis- of een kapselmembraan aanwezig is. De afplatting van de cornea behoeft echter niet altijd op te treden. Een uitzondering moet gemaakt worden voor die gevallen, waar er een laag bindweefsel op de voorvlakte van de iris is gelegen, zooals in fig. 54 het geval is geweest. Daar is de cornea, door de koncentriese intrekking aan de limbus stafyloomachtig gaan uitpuilen. Dit kan alleen optreden zoo er nog voldoende elasticiteit bestaat. Het schijnt, dat de elasticiteit van de weefsels afhankelik is van hun vochtgehalte. We hebben een voorbeeld waar de sclera geheel samengevallen en slap is geweest, en bij voldoende vochttoevoer weer zijn normale vorm en spanning herkreeg. Dit is ook

te rijmen met de slechte lymphproduktie in atrofiese oogen, en de slapheid der weefsels daar.

2. Iris: In de hoofdstukken IV en V hebben we er op gewezen, dat de iris, door het nieuwgevormde bindweefsel op haar voorvlakte, sterk kan atrofieeren. In fig. 23 is zij bijna geheel verdwenen, en ziet men op sommige plaatsen slechts resten van het pigmentepitheel. De atrofie is vooral bij de iriswortel, door de druk en rekking van het nieuwgevormde bindweefsel in de oogkamerhoek, sterk uitgesproken. Toch dient men er rekening mee te houden, dat degeneratie van de iris stroma ook een gevolg kan zijn van de vergiftigende stoffen, die de aanleiding voor de bindweefselvorming zijn geweest. De misvormingen van de iris worden beheerst door de membrana capsulo-pupillaris en het cyclitismembraan. We hebben deze reeds uitvoerig beschreven. Bij de membrana pupillaris wordt de iris koncentries naar het middelpunt van de pupil verplaatst en aan haar wortel uitgerekt; door de membrana capsularis wordt zij tegen de lens getrokken. Bestaan er synechiae anteriores, dan ondervindt ook de cornea de invloed van die achterwaartse verschuiving. Deze is alleen dan noemenswaard, als de lens door een cyclitismembraan is gefixeerd of dieper in de corpusvitreumruimte is gehaald. Dan is de verhuizing van de iris verder. Zij volgt onder die omstandigheden tevens de verplaatsing van het corpus ciliare. In fig. 32 is de iris met het corpus ciliare ingescheurd geworden. Er treedt in atrofiese ogen vaak een kombinatie van deze momenten op. De resultante ervan hebben we in hoofdstuk V gekonstrueerd, en de misvormingen, die daarvan het gevolg zijn, met fig. 29 geïllustreerd.

3. Nieuwgevormd bindweefsel op de voorvlakte der iris. Na hetgeen we in hoofdstuk IV er over hebben meegedeeld, kunnen we kort zijn. We verwijzen nog eens naar fig. 23 en 26 om aan te tonen, hoe aanzienlik zijn dikte kan worden. De topografie van fig. 26 hebben we reeds beschreven. Het is een vergroting van het voorste deel van fig. 54. Het is gewenst, ook met het oog op de nog te bespreken afwijkingen in atrofiese ogen, fig. 54 hier nauwkeuriger te ontleden. Het is een prototype van het atrofiese oog. Fig. 54 is de foto van een horizontale koupe door het gehele oog. Na de beschrijving van fig. 26, blz. 94 is de oriëntering in fig. 54 niet moeilik. De cornea en sclera vormen de buitenste band om het oog. In het achterste gedeelte van de sclera bevindt zich een deuk met de konvexe zijde naar binnen gekeerd. Dit is de plaats, waar de gezichtszenuw gelegen is. Men ziet iets binnenwaarts nog een klein gedeelte ervan liggen. Boven ligt de cornea. Gaat men nu van de cornea in de richting van de gezichtszenuw,

dus van boven naar beneden, dan volgt op de cornea de voorste oogkamer. Daaronder ligt een brede laag weefsel, iets donkerder gekleurd dan de lymphen van de voorste oogkamer, en orgeveer van dezelfde tint als de cornea. Dit is het nieuwgevormde bindweefsel op de voorvlakte van de iris. Deze ligt er achter als een dunne, zwarte streep. De lens grenst aan de iris, en wordt gevormd door een vaalgekleurde, enigszins ruitvormige figuur met een scherp omschreven zwart randje. Van de lens ziet men naar weerskanten een vaalgekleurde massa gaan, die van de sclera door een zwart weefsel gescheiden wordt. Die vaalgekleurde massa is het cyclitismembraan. Het zwarte weefsel is het corpus ciliare. Het grootste gedeelte van de corpusvitreumruimte wordt opgevuld door een onregelmatig gebouwd weefsel, dat donker gekleurd is, met zwarte en witte plekken erin. Zijn achterste gedeelte loopt puntvormig naar de intredeplaats van de nervus opticus, die in het bewuste konvexe gedeelte van de sclera is gelegen. Dit weefsel is het sterk veranderde netvlies, waarvan de achtervlakte begrensd wordt door een meer witachtige massa, die een membraan vormt, waardoor de retina in twee delen gescheiden wordt, een groot rechthoekig voorste, en een klein driehoekig achterste gedeelte. Dit membraan buigt zich naar achteren om, en ontmoet de retina weer dicht bij de papil. In de achterste helft van het oog liggen er dus vier lagen. Eerst krijgt men de lichter gekleurde sclera, daarop volgt de chorioïdea Deze is niet zoo gemakkelik te herkennen. Zij wordt zoowel van de sclera, als de zwartgekleurde derde laag door een ruimte gescheiden, en is lichter gekleurd dan de sclera, onregelmatig van struktuur en rechts met de zwartgekleurde derde laag door een paar brugjes verbonden. Links legt zij zich in het twederde van het voorste gedeelte er vast tegen aan. De zwartgekleurde laag wordt gevormd door nieuwgevormd bindweefsel, waarvan het grootste gedeelte verbeend is (vandaar de zwarte kleur). Zij is dus dezelfde laag, welke zich tegen de achtervlakte van de retina aanlegt, en het netvlies in tweeën deelt. De verbening is om de scleraalring het verst voortgeschreden; daar liggen massieve beenstukken. Als vierde laag hebben wij dan de samengevallen retina, die in het midden van fig. 54 is gelegen.

Het is niet nodig, op het nieuwgevormde bindweefsel, dat in de voorste oogkamer op de iris is gelegen, verder kommentaar te geven na hetgeen we in hoofdstuk IV er reeds over gezegd hebben, en kunnen dus nu overgaan tot het cyclitismembraan.

4. Het cyclitismembraan. In bijna alle atrofiese oogen treedt er een cyclitismembraan op. Ook hier hebben we gezien, dat het als een brede plaat van de lens zij- en achtervlakte naar het corpus

ciliare verloopt. Hoe ouder het wordt, des te vaster worden de bindweefselvezels, des te meer obliteréren de nieuwgevormde vaten. Op het eind kan er hyaline degeneratie, verkalking, een enkele maal verbening in optreden. De misvormingen, die een cyclitismembraan aan zijn omgeving teweeg brengt, zijn dezelfde als we reeds besproken hebben. Ze kunnen hier alleen nog sterker geakkentueerd zijn.

5. Corpus ciliare. De misvormingen van het corpus ciliare worden bijna geheel bepaald door het cyclitismembraan. Het maakt soms in atrofiese ogen de indruk alsof het corpus ciliare slechts aanhangsel ervan is. Zijn spierweefsel is atrofies, vervangen door bindweefselsepta, waartussen nog hier en daar spier- en zenuwcellen verspreid liggen. Dit is vooral in ogen, die geleden hebben aan atherosclerose, goed te zien. De vaatwanden zijn verdikt; de vaten dikwels geoblitereerd. De processus ciliares zijn dikke bindweefselkokers geworden. Sommige ervan kunnen afgescheurd en diep in het cyclitismembraan verhuisd zijn. De pigmentepitheelcellen kunnen woekeren. Het is vooral in atrofiese oogen, dat de pseudo-klieren van RUTTEMAN prachtig te zien zijn. De cylinderepitheellaag kan losgelaten, of blaasvormig opgelicht zijn; gedeelten ervan losgescheurd en als pigmentstrengen in de corpusvitreumruimte gelegen zijn. Hierdoor wordt de valse indruk verkregen, alsof de cylindercellen aktief strengvormig kunnen woekeren.

6. Sclera. Deze behoudt evenals de cornea in atrofiese oogen het best haar struktuur. Zij kan soms zelfs verdikt zijn. Is zij atrofies, dan is zij dit in geringer graad dan de andere delen van het oog. Zij is vaak zeer sterk van vorm veranderd, zoals in fig. 54 is te zien. Rechts is de sclera rechthoekig ingedrukt door de musculus obliquus. De musculi recti geven er een vierkantige vorm aan. Het oog wordt daardoor kastanjevormig. Hierbij voegt zich de samentrekkende kracht van het nieuwgevormde bindweefsel. Zoo wordt de retraktie van het cyclitismembraan, enerzijds door het lig. pectinatem en het corneo-sclerale trabekelstelsel op de sclera overgebracht, anderzijds door de chorioïdea op de scleraalring om de intredingsplaats van de gezichtszenuw. Bestaat er een organisatie van de chorioïdea, dan is de trekking aan de sclera veel krachtiger. De chorioscleraalring wordt naar binnen en voren gehaald, de limbus naar binnen en achteren. De inhoud van het oog wordt hierdoor kleiner. De scleravezels zijn echter in evenredigheid hiermee minder geatrofieerd. Zij moeten zich dus aan een kleinere ruimte aanpassen. Het gevolg hiervan is, dat de vezels zich gaan kronkelen. Of het al of niet normale vochtgehalte van het weefsel met de kronkeling van deze vezels iets te maken heeft, is moeilijk te beslissen.

7. Chorioïdea. De vormveranderingen hierin als gevolg van het nieuwgevormde weefsel hebben we in hoofdstuk VII besproken. We hebben in de vorige paragraaf er op gewezen, dat de samentrekking hiervan verkleining van het volume van het oog zal geven, waardoor de kronkeling van de scleravezels optreedt. Dit moment zal tevens oplichting van de chorioïdea geven. De bolvorm van de chorioïdea zal toch door een gelijkmatige samentrekking kegelvormig moeten worden. Deze oplichting kan in atrofiese ogen het gevolg zijn van een suprachorioïdaal exsudaat. De suprachorioïdale septa zijn dan zeer sterk verdikt, en ver uit elkaar gelegen. De chorioïdaalvaten zijn meestal geoblitereerd, en de wanden sterk verdikt. De kapillairlaag blijft in enkele gevallen goed bewaard, terwijl de vaten van groter kaliber verdwenen zijn. De mogelikheid bestaat, dat hier een kompensatoriese versterking van funktie van de kapillairen optreedt, daar de retinavaten in dergelike gevallen ook geoblitereerd zijn. De kapillairlaag is daardoor des te meer aangewezen voor de voeding van alle naar binnen gelegen delen, Cohen (Over de topographie van het in atrophiese oogen gevormde been. Proefschrift, Amsterdam 1913) acht dit niet van belang ontbloot voor het ontstaan van het been op de chorioïdea. Hij heeft de topografie ervan in atrofiese ogen bestudeerd, en vond het been op drieërlei plaats gelokaliseerd : a. in de vaatlaag van de chorioïdea ; b. tussen de twee bladen, waaruit het membraan van Sattler bestaat ; en c. op de chorioïdea, en wel op het pigmentepitheel gelegen. In het eerste geval bestaat er steeds uitgebreide organisatie van de chorioïdea. In het twede geval is zij geen vereiste ; toch vindt men ook hier te veel bindweefsel in de chorioïdea. Terwijl in het eerste geval de beenvorming direkt uit het nieuwgevormde bindweefsel ontstaat, neemt zij in het twede geval van uit de chorioïdaalwratten haar oorsprong en vervangt deze op den duur geheel.

Fig. 41 geeft ons hiervan een voorbeeld. In het bovenste gedeelte van onze foto is nog een smal gedeelte van de sclera zichtbaar. Daarop volgen de lamellen van de suprachorioïdea, die verdikt en door het suprachorioïdale exsudaat uit elkaar gedrongen zijn. Veel is er van de struktuur van de vaatlaag niet te zien ; de wanden der vaten zijn verdikt en gedeeltelik geoblitereerd. Het buitenste blad van het membraan van Sattler is duidelik als een scherp getekende, en sterk gekronkelde streep zichtbaar. Aan de binnenkant hiervan ligt een gelijkmatig gekleurde laag, welke dezelfde breedte heeft als de chorioïdea. Deze laag wordt gevormd door het nieuwgevormde been. Op onze foto is het niet duidelik, op andere doorsneden echter overtuigend te zien, hoe deze

beenlaag naar het corpus vitreum afgesloten wordt door pigmentepitheliën. Het been neemt dus de plaats in van het binnenste blad van het membraan van SATTLER, en stemt dus overeen met het twede type van COHEN.

In fig. 54 hebben we erop gewezen, dat in het subchorioïdale bindweefsel, dicht bij de nervus opticus, een brede laag been is gezeteld. Deze is daar uit het bindweefsel ontstaan. Ook in de voorbeelden van COHEN was het beenweefsel daar ter plaatse het sterkst ontwikkeld. In oudere gevallen kan er een massieve beenplaat van de scleraalring tot aan de ora serrata subchorioïdaal gelegen zijn. Dan voelt bij palpatie de oogbal regide aan.

8. L e n s. Deze vertoont steeds sterke veranderingen. Zij kan in haar geheel geresorbeerd worden. Het langst blijft haar kapsel bewaard. Men vindt vaak stukken ervan in het cyclitismembraan opgenomen. In andere gevallen, vooral na verwondingen, vindt men de lens georganiseerd. Dit neemt een aanvang zoodra het lenskapsel stuk is. De organisatie geschiedt door fibroblasten, die van uit het cyclitismembraan de lens binnendringen (fig. 11), doch vaker van uit de iris, zie fig. 48. Ook de endotheelcellen van de lens kunnen een weefsel vormen, dat veel op de cornea gelijkt. Dit is echter door zijn andere kleurstofopname van echt bindweefsel te herkennen. Het lenskapsel kan stuk gemaakt worden door corpora aliena, of door trekking van de omgevende membranen, die, zooals we in hoofdstuk V gezien hebben, de lens als een doodkist kunnen insluiten.

9. R e t i n a. Het netvlies is sterk veranderd. In fig. 56 is het samengevallen en door het cyclitismembraan en subchorioïdale exsudaat op de achtervlakte van de lens samengetrokken. Zijn achterste gedeelte is dan als een rolronde streng met de nervus opticus verbonden. Een enkele keer wordt ook deze streng doorgescheurd en de retina dus van de gezichtszenuw gescheiden. Nog zeldzamer is, dat het netvlies beiderzijds van de ora serrata wordt losgescheurd en zich op de zenuwschijf als een prop samentrekt. Dit gebeurt alleen dan, als in het achterste deel van de retina een aanzienlike hoeveelheid bindweefsel is gevormd. Bij de bestudering van de organisaties in de corpusvitreumruimte hebben we gezien, hoe er twee typen van nieuwgevormd bindweefsel om de retina kunnen optreden. Het bindweefsel kan in het zeer sterk verkleinde corpus vitreum gelegen zijn, en hangt dan aan zijn voorkant met het cyclitismembraan samen, en aan zijn achterkant met het nieuwgevormde weefsel om de centraalvaten. Er kan echter ook om het netvlies het beschreven kokervormige kapsel optreden.

De nerveuse elementen van de retina zijn atrofies. Er zijn weinig gangliëncellen ; de staafjes en kegeltjes zijn soms sterk uitgerekt, dikwels veel verminderd. Het glia- en bindweefsel daarentegen gehypertrofieerd. Hierdoor wordt het netvlies een kompakte massa van zeer onregelmatige struktuur (fig. 56). In het volgende hoofdstuk zullen we deze veranderingen verder ontleden. Er kan verkalking, een enkele maal verbening optreden. Deze hangt dan gaarne samen met het been in de chorioïdea, en ontstaat waarschijnlik daaruit.

10. Het corpus vitreum is geheel verdwenen. De lymphen zijn geresorbeerd of weggeperst geworden. Van corpusvitreumvezels zijn vaak slechts enkele sterk gekronkelde te zien. Woekering van corpusvitreumelementen hebben we nergens gevonden. De samengevallen en veranderde retina met cyclitismembraan heeft ze en ook de zonula ZINNII geheel vervangen.

11. Nervus opticus. Door de samengevallen en naar voren verplaatste retina wordt de gezichtszenuw steelvormig in de corpusvitreumruimte getrokken. Nog sterker is dit het geval, als er van uit de zenuwschijf naar het cyclitismembraan nieuwgevormd bindweefsel gaat (fig. 47) ; of als het genoemde kokervormige bindweefselkapsel aanwezig is. In dit laatste geval is ook het membraan van SATTLER met de chorioïdea, diep naar binnen getrokken. Ook de lamina cribrosa is meer naar voren verplaatst. Deze verschuiving van de gezichtszenuw kan natuurlik alleen dan optreden, als zij los met de duraschede verbonden blijft.

In fig. 56 vinden we dus de voornaamste afwijkingen, die we bestudeerd hebben bij elkaar. Niet alleen het nieuwgevormde bindweefsel in de voorste oogkamer en de membrana capsulo-pupillaris is vertegenwoordigd, doch ook het cyclitismembraan en de subchorioïdale bindweefsel- en beenvorming. Tevens zijn de misvormingen van sclera, iris, corpus ciliare, lens, chorioïdea, netvlies en nervus opticus vrij goed te vervolgen.

HOOFDSTUK X.

Het nieuwgevormde bindweefsel als oorzaak van netvliesloslating.

Loslating van de retina is een verwijdering van deze van de chorioïdea, hetzij partieel, hetzij totaal. Daar het pigmentepitheel van de staafjes en kegeltjes wordt gescheiden, is het juister te spreken van netvliessplijting, BECKER (7) ; en daar deze, zowel door druk van buiten, als door trekking van binnen kan geschieden, past de nomenklatuur : in het eerste geval die van netvliessplijting door afstoting, en in 't twede netvliessplijting door lostrekking. Wij zullen echter de benaming netvliesloslating (dialysis retinae) blijven gebruiken, al hechten wij er dan ook een enigszins andere betekenis aan dan in het woord ligt opgesloten. Usum verba valent.

Het netvlies is op twee plaatsen hecht aan zijn omgeving verbonden : bij de papil door zijn overgang in de nervus opticus, en aan de ora serrata Bij het netvliesspoor gaat het over in de cylinderepitheellaag van 't corpus ciliare. Deze laag is vast met de pigmentepitheliën verbonden, zodat het netvlies indirekt van deze vastere samenhang zal profiteren. Het gedeelte, gelegen tussen netvliesspoor en zenuwschijf, bezit slechts een zwakke anatomiese verbinding met de chorioïdea, of wat juister is met de pigmentepitheellaag. Hoewel de pigmentepitheellaag een fysiologiese eenheid met de staafjes- en kegeltjeslaag vormt, behoort ze embryologies tot het binnenste blad van de sekundaire oogspleet, en daardoor anatomies bij de chorioïdea. Slechts losse pigmentuitlopers, bekervormig om de staafjes en kegeltjes gelegen, brengen hier de verbinding tot stand, RAEHLMANN (81). Hier bestaat dus een locus minoris resitentiae ; een plaats, gepredisponeerd voor loslating. Reeds kleine krachten zouden gevaar kunnen opleveren. Voor het ontstaan van die loslating is het onverschillig of de buitenste leden van de staafjes en kegeltjes uit het pigmentepitheel zijn gedifferentieerd zoals HENSEN meent, dan wel als uitlopers van de binnenste leden zijn op te vatten (MAX SCHULTZE). Bij de loslating toch blijven sommige van de

buitenste leden aan de pigmentepitheliën zitten, terwijl andere met de binnenste leden in verbinding blijven.

De samenhang met het glasachtige lichaam is ook een zeer losse. Slechts bij de ora serrata kan men van een verbinding ermee spreken. Hier hechten zich de vezels vast aan de ora serrata, evenals de zonula ZINNII. In het overige gedeelte legt zich de membrana limitans hyaloïdea, die niet als een anatomiese eenheid moet opgevat worden, eenvoudig tegen de gangliënvezellaag aan. De lamellen, welke het corpus vitreum opbouwen, ook de naar voren gaande zonula ZINNII insereren bij de ora serrata aan het netvlies. De zonula ZINNII zijn hier voor een deel met de retina, voor een deel met het corpus vitreum in verbinding. Zij begeven zich naar voren en leggen zich aan tegen de pars plana, pars plicata en de tegen de zonula, welke van de processus naar de lens verlopen.

Het netvlies wordt op zijn plaats gehouden door:

1. de genoemde anatomiese verbindingen ;
2. de intraokulaire druk ;
3. eigen elasticiteit en tonus van zijn weefsels.

Hoewel die elasticiteit en tonus verre ten achter staat bij die van het corpus ciliare en de chorioïdea, zijn ze toch niet geheel van belang ontbloot. De spierelementen om de vaten, het gliasteunweefsel en de elastiese vezels zullen bij volumeverandering tot op zekere hoogte naar hun oorspronkelike stand terugveren. Deze gummiballonwerking is echter lang niet zo sterk ontwikkeld als bij de sclera (VAN GELDER (127)) of bij de chorioïdea (STRAUB (89)).

Het is logies, dat de leer der netvliesloslating met deze gegevens rekening zal moeten houden. A priori kunnen we de volgende begunstigde faktoren bij het tot stand komen van een dialysis retinae opstellen :

1. Een zwakker worden van de anatomiese verbindingen.
2. Daling van de intraokulaire druk.
3. Vermindering van zijn elasticiteit en tonus.
4. Volgens RAEHLMANN (79) zou er nog een belemmering in de normale diffusiestroom tussen chorioïdea en corpus vitreum kunnen optreden.

Tot deze vier faktoren zullen dus de aetiologiese momenten van de netvliesloslating teruggevoerd moeten kunnen worden. Andere aetiologiese beginselen zijn van sekundair belang. We zullen zien, dat dit geldt voor alle gevallen van sekundaire, en ook enkele gevallen van de primaire, spontane of z.g.n. idiopathiese netvliesloslatingen. Voor deze laatste

groep bestaat er echter nog een ander fysiologies moment n.l. de traktie van de zonula ZINNII aan de retina in de omgeving van het netvliesspoor en verschuivingen van de chorioïdea bij de samentrekking van de ciliairspier.

In deze begunstigde faktoren liggen dus ook de aetiologiese momenten opgesloten.

Deze kunnen dus zijn :

1. Opheffing van de anatomiese verbinding door druk van buiten, of trekking van binnen.

2. Opheffing ervan door het nog zwakker worden van de kongenitale reeds zwakke verbinding.

3. Daling van de intraokulaire druk.

4. Vermindering van de elasticiteit en tonus van de netvlieselementen.

5. De bewuste traktie van de zonula ZINNII.

6. De genoemde mogelike diffusiestoornissen.

Het laatste moment eist enige toelichting. De retina wordt aan de ene kant begrensd door een grote lymphzee, het corpus vitreum ; aan de andere kant door een zeer rijkelik vaatnet, de chorioïdea. Ook afgezien van een mogelike lymphproduktie door het corpus ciliare, kan men zich een diffusiestroom tussen deze twee vochtgebieden voorstellen. Het netvlies zal dan als diffusiemembraan optreden. Verminderde doorlaatbaarheid van dit membraan, bij onverandere uittreding van vochten uit de vaten, zal dus een ophoping ervan tussen de kapillairlaag en membraan ten gevolge hebben. Met andere woorden : er zal een oplichting van de retina ontstaan. Dit principe wordt belichaamd in de theorie van RAEHLMANN, die we in een volgende paragraaf zullen behandelen.

Wij kunnen ons ook een idee vormen omtrent de graad van loslating. In 't kort gezegd kunnen alle overgangen voorkomen ; van die, waarin alleen een mikroskopiese spleet tussen het pigmentepitheel en retina bestaat, tot dergelike, waarin het netvlies een dunne streng in 't midden van de corpusvitreumruimte van de zenuwschijf naar de lensachtervlakte (fig. 48) vormt.

Over de lokalisatie valt op te merken, dat er een praedilektie te verwachten is van dat gedeelte, hetwelk tussen de genoemde vastere anatomiese verbindingen is gelegen. Met de ervaring stemt dit echter niet geheel overeen. Er zijn kliniese faktoren, die deze anatomiese meestal neutraliseren. Vooral geldt dit voor de pars anterior retinae, dus het dichtst bij 't corpus ciliare gelegen gedeelte, minder voor de omgeving van de zenuwschijf.

De pathologiese en fysiologiese eigenaardigheden van de delen, welke de ora serrata begrenzen, vragen ten zeerste onze aandacht. Pathologies zijn ze de frekwente zetelplaats van ontstekingen van de chorioïdea en orbiculus ciliaris. Hier neemt het cyclitismembraan zijn oorsprong, en gaat het nieuwgevormde weefsel, op de retina gevormd, erin over ; hier is ook een bepaalde afwijking van de retina, die tot netvliesloslating kan leiden, vaak gelokaliseerd. Fysiologies als het insertiepunt van de zonula ZINNII, en corpusvitreumvezels. Het is een plaats, waar weefsels met zeer verschillende elasticiteitskoëfficiënt zoals netvlies, chorioïdea en corpus ciliare met de zonula ZINNII bij elkaar komen ; en het is tevens het aangrijpingspunt van krachten, zo ze op de retina werken, en deze in de een of andere richting trachten uit te rekken. Door deze omstandigheden is het dus te verwachten, dat de loslating vaak bij het netvliesspoor zal beginnen. Dit geldt ook voor de spontane of idiopathiese dialysis retinae.

Over de belangrikheid van genoemde aetiologiese momenten kunnen we ons ook een zekere voorstelling maken. Het is gemakkelik in te zien, dat bij de reeds bestaande zwakke anatomiese verbinding, een nog zwakker worden ervan niet veel gewicht in de schaal zal leggen.

Hetzelfde is van toepassing op de vermindering van de elasticiteit van de netvlieselementen. Daarentegen zal de intraokulaire druk van groot belang zijn. Bij sterk verhoogde druk kan er nauweliks een netvliesloslating optreden. Eerst als de druk van buiten, of een partieele trekking van binnen (in de corpusvitreumruimte) krachtiger is dan de intraokulaire tegendruk, zal het evenwicht verbroken kunnen worden. Bij verlaagde spanning daarentegen, zal er gemakkelik dialysis retinae kunnen ontstaan.

Daar daling van de intraokulaire druk ; trekking aan de retina van binnen, en druk erop van buiten vaak voorkomen, zullen deze drie momenten van het grootste belang zijn. Te meer daar zij gelijktijdig kunnen optreden, en aldus elkaar kunnen ondersteunen.

Om het juiste aandeel van het schrompelende bindweefsel in de pathogenese van de netvliesloslating te bepalen, is nodig om tevens een beknopt overzicht ook van de andere aetiologiese momenten te geven. Uit het voorafgaande toch is overtuigend gebleken, dat de dialysis retinae niet van uit één gezichtspunt kan beschouwd worden.

Volgens de genoemde aetiologiese momenten zullen wij trachten de netvliesloslatingen in te delen. Slechts bij uitzondering zal er één van die momenten in 't spel zijn. Als regel zal er een kombinatie van ver-

schillende faktoren optreden, die te zamen de dialysis in 't leven roepen. In dergelike gevallen zullen wij de hoofdfaktor als uitgangspunt nemen.

Wij wensen reeds hier de aandacht te vestigen, dat er twee grote groepen van netvliesloslatingen worden onderscheiden : de primaire en sekundaire.

De sekundaire netvliesloslatingen vormen die groep, waarbij de netvliesloslating een symptoom vormt van de een of andere bepaalde oogziekte. Dat symptoom kan belangrik zijn ; meestal echter zal het primaire lijden, hyalitis, cyclitis, chorioïditis, tumoren, enz. van groter gewicht zijn.

Onder primaire, spontane of idiopathiese netvliesloslating bedoelen wij die gevallen, waarbij de loslating het allesbeheersende moment is, en in het oog schijnbaar geen oorzaak voor de dialysis is gelegen. Deze groep met duistere pathogenese, en die met de oogspiegel meestal gemakkeliker dan de sekundaire kan worden gediagnosticeerd, wordt in hoofdzaak gevormd door de kwaadaardig myopiese ogen.

Het zal echter gaandeweg blijken, dat bij genoegzaam materiaal en nauwkeurig onderzoek, het primaire, idiopathiese of spontane ervan steeds meer en meer inslinkt. Toch blijft de studie van deze groep moeilik. De netvliesloslating als dusdanig toch vormt geen indikatie voor extirpatie. Deze wordt dus voor andere ernstige processen, die veelal de genese van de dialysis zullen maskeren, gedaan. Het primaire valt daardoor vaak moeilik te onderscheiden van het sekundaire. Het is dan ook een buitenkansje zoo men een spontane, niet myopiese dialysis retinae ter pathologies-anatomies onderzoek weet te bemachtigen.

Ook dierexperimenten hebben niet veel opgeleverd, en hetgeen daar gevonden werd, kan niet zonder meer op het menselik oog toegepast worden.

Wij verwijzen hier naar de proeven van Berlin (12) bij paarden, van Boucheron (10) en Best (9) door injektie van kantharidine tinktuur bij konijnen en die van Baduel (11) en Wessely (116).

Wij zullen nu de genoemde aetiologiese momenten elk uitvoerig bespreken, en beginnen met :

I. Het zwakker worden van de anatomiese verbinding tussen retina en chorioïdea.

Theoreties bestaan hier twee mogelikheden. De verbinding kan kongenitaal een nog zwakkere zijn, of dat gedurende het leven worden.

1°. Kongenitale zwakkere verbinding: in dit geval,

waarvan mij geen praktiese voorbeelden bekend zijn, zou er dus een zekere praedispositie voor netvliesloslating bestaan. Deze zou dus de grondslag kunnen vormen voor die zuivere idiopathiese of spontane loslatingen, waarmee wij geen weg weten. Een of ander licht ongeval, al of niet in de zin van een der andere aetiologiese gegevens, zou dan als „auslösungs'' moment optreden.

Geheel problematies is deze veronderstelling niet. Wanneer wij ons rekenschap geven van de sluiting van de primaire oogspleet, dan weten wij, dat het binnenste blad, 't welk de drager is van de eigenlike retina, langzamerhand tegen de pigmentlaag (die uit het buitenste blad zich ontwikkelt) wordt aangedrukt. De oogspleet wordt steeds nauwer en eindelik bestaat er slechts een dunne lakune, gevuld met vocht tussen deze twee bladen. Hierin groeien de pigmentuitlopers om weldra de buitenste leden van de staafjes en kegeltjes te omgrijpen.

Wij kunnen ons nu gemakkelik voorstellen, dat deze sekundaire vergroeiing tussen buiten- en binnenblad uitblijft ; er zal dan een coloboma congenitalis analoog aan de aniridie, of agenesie van de nervus opticus, of coloboma chorioïdea ontstaan. Hierin moet een van de oorzaken voor aangeboren blindheid zijn gelegen.

De verbinding tussen deze twee bladen zou wel tot stand kunnen komen, doch niet geheel innig worden. In dit geval zal dan een zwakke trauma reeds scheiding teweeg kunnen brengen. Het zwakke punt van deze veronderstelling is echter hierin gelegen, dat bij een goed funktionerend oog, dus fysiologies volmaakt, ook een begeleidende anatomiese kompleetheid zal bestaan.

2°. Verkregen zwakkere verbinding: deze zal dus gedurende het leven optreden, als gevolg van ziekteprocessen in de pigmentlaag, of in de staafjes- en kegeltjeslaag gelegen. Hierbij moet vooral rekening gehouden worden, dat zowel de pigmentlaag als de staafjes en kegeltjes van de choriocapillaris voor hun voeding afhankelik zijn, zoals door SCHNELLER (96) is aangetoond geworden. Stoornissen in de cirkulatie van de chorioïdea na chorioïditis zal een degeneratie van de pigmentepitheliën en de buitenste leden van staafjes en kegeltjes kunnen veroorzaken, met een verwijdering van elkaar als gevolg. Treden er ontstekingen op, dan zullen echter de daarmee gepaard gaande bindweefselvergroeiingen zulk een verwijdering tegenwerken of opheffen. SCHNELLER heeft er dan ook op gewezen, dat vooral bij degeneraties, waar dus geen sekundaire vergroeiingen optreden, dit aetiologiese moment voor netvliesloslating bestaat. Dit zou het geval zijn bij retinitis pigmentosa, bij de degeneraties, die bij chroniese

n e p h r i t i s in de chorioïdea optreden, bij enkele gevallen van c y s t i e s e d e g e n e r a t i e s v a n h e t n e t v l i e s, waar de holten in de buitenste lagen van de retina zijn gelegen. Ook bij de c e n t r a l e m y o p i e s e c h o r i o r e t i n i t i s is dit niet geheel van belang ontbloot.

De opvatting van DONDERS (20), dat de anatomiese verbinding zou verzwakt worden door een v e r v l o e i i n g v a n d e z. g. n. w r a t t e n v a n d e „G l a s l a m e l l e", vermelden wij hier slechts volledigheidshalve.

Een voorbeeld van degeneratie van de staafjes en kegeltjes met de aangrenzende pigmentepitheliën geeft ons P. A. 413.

Het oog is afkomstig van Mej. C. V., oud 62 jaar. Sinds begin 1912 had patiënte last van haar linkeroog; met tranen, roodheid, pijn in 't voorhoofd.

In Maart 1912 bestond er katarakt en sterke pericorneale injektie, wazige cornea, DESCEMET-stippen, veel synechiën, hyperaemie van de iris. Fundus was niet zichtbaar. Acies visus $^{2}/_{60}$, T. N.

Onder de behandeling werd het spoedig beter, zoodat patiënte met een rustig oog werd ontslagen.

21 VII kwam zij echter weer terug met dezelfde symptomen, terwijl er tevens een groot hypopyon aanwezig was. T + 1; projektie goed, fibrine in pupil vlak. De klachten luisterden deze keer niet naar de behandeling; de pijnen bleven bestaan; de tensie steeg geleidelik; 26 VIII was zij T + $1^{1}/_{2}$ op I, IX T + 3. Op laatstgenoemde datum bestond er geen voorste oogkamer; lensruptuur met lensmassa in de oogkamer gelegen. 23 IX 1912 werd het oog verwijderd.

Pathologies anatomies werd er irido cyclitis gevonden; lensruptuur met lensmassa in de voorste oogkamer; beginnend cyclitismembraan; zwerfcellen in het corpus vitreum.

De staafjes en kegeltjes zijn fladdervormig uitgerekt. De leden ervan zijn gebogen, dunner dan anders, hier en daar geheel verdwenen, aldus kleine holten vormende. Zij brengen door hun kronkelend verloop de indruk van een net teweeg, en zijn bijna over de gehele omtrek van de retina zeer los met de pigmentepitheelcellen verbonden. Hier en daar ervan verwijderd; een exsudaat vult de aldus gevormde ruimte op. Ook de pigmentepitheliën zijn op enkele plaatsen gedegenereerd. De cellen liggen ijler, zijn gedeeltelik opgelost en er heeft tevens pigmentverschuiving plaats tussen de leden van de staafjes en kegeltjes. Op het grootste gedeelte van chorioïdea heeft het pigmentepitheel echter niet veelgeleden.

De binnenste netvliesdelen vertonen geen noemenswaardige veranderingen. Er bestaan lymphocytenophopingen om de retinaalvaten, doch deze zijn slechts de uitdrukking van een resorptie van toxiese lymphen langs de retinavenen, en zijn geen echt retinitisverschijnsel.

We hebben dus hier bij een oog, dat geleden heeft aan een cataracta

subcorticalis posterior, gevolgd door irido-cyclitis met langzaam stijgende tensie tot + 3, uitgebreide degeneraties van de staafjes- en kegeltjeslaag en geringe van de pigmentlaag. Op enkele plaatsen is deze gevolgd door loslating van het netvlies. Hier bestaat dus beginnende netvliesloslating in een oog met T + 3. We weten, dat verhoogde druk netvliesloslating tegenwerkt, zodat hier een uitgebreide dialysis op een daling van de druk zou gevolgd zijn. De degeneratie van de staafjes en kegeltjes is niet een gevolg van stoornis van voeding in de chorioïdea, daar die bijna normaal van struktuur is, doch van de verhoogde druk, waardoor drukatrofie ontstaat en van de toxiese stoffen, die uit lens, iris en corpus ciliare het corpus vitreum zijn binnengedrongen en langs de netvliesvaten door diffusie naar zijn buitenste lagen zijn gegaan.

Wij hebben hier dus een voorbeeld van netvliesloslating door degeneratie van staafjes en kegeltjes bij een proces, dat er niet vaak mee gepaardgaat. Het is duidelik, dat bij de genoemde voorbeelden van SCHNELLER, waar het proces primair om het pigmentepitheel en neuroëpitheel is gezeteld, veel eerder een dergelik beeld als hier beschreven zal optreden en op analoge wijze loslating zal kunnen veroorzaken.

II. Vermindering van de elasticiteit en tonus van de netvlieselementen (Dehnungstheorie).

Als twede moment, dat dialysis zou kunnen teweeg brengen, hebben we de vermindering van de elasticiteit en tonus van de netvlieselementen genoemd. Tevens hebben we erop gewezen, dat dit moment niet van veel gewicht zal zijn, daar het niet te verwachten is, dat het netvlies geen sterk uitgesproken tonus of elasticiteit zal bezitten, dat er dus ook geen grote schommelingen in kunnen optreden. Toch is de vermindering van de netvliestonus, of de afwezigheid van spanning in de netvlieselementen de grondgedachte geweest van de „D e h n u n g s t h e o r i e".

Een theorie, die door A. VON GRAEFE (32) en (34) is opgesteld, en vooral op de netvliesloslating bij myopie, en na stompe traumata is toegepast geworden. Het myopiese oog wordt langzamerhand langer, de sclera en chorioïdea worden uitgerekt. Wanneer het netvlies nu een geringe elasticiteit bezit, die onder de pathologiese omstandigheden (sclerochorioïditis posterior) nog verminderd wordt, zal het de verlenging van de bulbus niet kunnen volgen. Eerst heeft er een losser worden van retina en chorioïdea plaats, dat bij een goed uitgesproken staphyloma posticum (die volgens VON GRAEFE ontstaat door de verzwakking van sclera en chorioïdea door de sclerochorioïditis posterior) zal moeten leiden tot loslating van het achterste gedeelte van het netvlies.

Lange tijd heeft men een zekere waarde aan deze theorie toegekend. DONDERS 1866 (23) geloofde er aan, hoewel hij de mogelikheid van bloedingen (na traumata) niet over het hoofd ziet. Ook SAMELSOHN 1875 (94), wil een verminderde elasticiteit met plotselinge daling van de intraokulaire druk aannemen ; terwijl ook WEISS (118) door de verlenging van het oog, gekombineerd met een te kort orbitaal gedeelte van de oogzenuw, de loslating meent te kunnen verklaren.

De theorie van VON GRAEFE heeft echter in de loop der jaren aan de kritiek geen weerstand kunnen bieden. Hij heeft zijn hypothese opgesteld zonder pathologies-anatomies onderzoek. Door een nauwkeuriger kennis ervan, zijn de inzichten van lieverlee veranderd.

Men heeft tegen deze „Dehnungstheorie'' aangevoerd, dat er geen grondige reden bestaat, waarom de netvlieselementen een geringer elasticiteit zouden bezitten dan de sclera en chorioïdea. LEBER (58) wees erop, dat het netvlies in hoge mate elasties is. Bij kontusie n.l. heeft de ervaring geleerd, dat de chorioïdea in kan scheuren, terwijl de retina gaaf blijft. Er dient echter op gewezen te worden, dat de kracht reeds gedeeltelik door de sclera en chorioïdea kan gebroken zijn. NORDENSON (70) en ELSCHNIG (28) vestigde de aandacht erop, dat het netvlies bij staphyloma posticum eerder zal inscheuren dan loslaten, wanneer de rekbaarheidsgrenzen overschreden worden ; tevens zal de intraokulaire druk de loslating tegenwerken.

LEBER (59) merkte op, dat er spontane netvliesloslating ook bij emmetrope ogen onder gelijke omstandigheden plaatsvindt, zonder verlenging van de oogas.

Overtuigende bewijzen tegen de theorie van VON GRAEFE zijn echter door pathologies-anatomies onderzoek geleverd. Het is n.l. gebleken, dat de loslating niet achter bij de stafyloom het eerst optreedt, doch bij de ora serrata. HESSE (1907) (47) vond geen sclero-chorioïditis posterior, dus geen ontstekingsverschijnselen, doch degeneraties in de chorioïdaalelementen ; terwijl HEINE (480) in het netvlies en pigmentepitheel zeer sterke veranderingen beschreef en niet in de chorioïdea. Deze onderzoekingen zijn in overeenstemming met die van LEBER, en hetgeen wij gevonden hebben. De veronderstelling van VON GRAEFE, dat de veranderingen van de lengte van 't oog en zijn tonus op ontstekingsverschijnselen berusten, is onjuist. We zullen zien, dat ook NORDENSON (70) op deze onjuiste praemisse zijn theorie heeft gebaseerd.

Uit deze beschouwingen kan men dus konkluderen : d a t d e n e t v l i e s l o s l a t i n g b i j m y o p i e n i e t t o t s t a n d k o m t v o l g e n s d e D e h n u n g s t h e o r i e ; e n d a t t e k o r t a a n

elasticiteit van de netvlieselementen alleen enige waarde heeft bij kontusies van het oog.

Stompe traumata van het oog.

Het is wenselik de netvliesloslatingen, welke na een stomp geweld kunnen optreden, nader te bestuderen. Zij zijn van markties belang voor de ongevallenverzekering. Men kan zich n.l. met PFALZ (78a) afvragen, hoe lang na een stomp gewelfd de daarna optredende netvliesloslating met zekerheid, of met grote mate van waarschijnlikheid daarop is terug te voeren.

We bedoelen hier die gevallen; waarbij er geen merkbare scheur in iris, chorioïdea, cornea of sclera is ontstaan; doch slechts een voorbijgaande commotie retinae. Treedt er een scheur in de buitenste bekleedsels van 't oog op, dan toch komen er andere momenter in 't spel, die we later zullen bespreken.

Het is leerzaam om hier in 't kort de beschreven gevallen, verschenen in de Z. F. A. weer te geven.

1. AMMANN (2): 25 October 1902 kreeg de patiënt een stoot met een elleboog tegen zijn oog; een korte, maar hevige pijn ging spoedig voorbij. Na die tijd voelde hij een onbeduidende gezichtszwakte. 4 Juli, dus vier weken na de trauma, sprong hij over een sloot en deed de volgende dag een treinrit van eer paar uren. Toen hij thuis kwam bemerkte hij plotseling, dat zijn gezichtsscherpte aanzienlik was afgenomen. Myopie $4^1/_2$ D. Onderzoek gaf een uitgebreide loslating.

2. Slag tegen 't oog door een losspringend stuk hout. Hevige pijn, die spoedig bedaarde. Drie weken na het ongeval plotselinge daling van de gezichtsscherpte. Netvliesloslating in de temporale bovenste kwadrant. Op de plaats dus, waar de stoot het krachtigst aankwam.

3. PFALZ (78a): Stuk ijzer tegen 't oog op 2 Juni 1901. Geen word. 1 Juli: acies visus = 1 (cyl. + 0.75 D. 60° nas.). Op 4 Juli, dus ruim een maand na de trauma, zag patiënt zwarte stipjes voor 't oog dansen en een sluier naar de kant van de neus. Oogspiegelonderzoek leerde een dialysis nasaal.

4. Deze kasuïstiek kunnen wij nog vermeerderen met het geval van WEILL (115). P., arbeider, (18 jaar) kreeg een zware ijzeren schroef tegen 't linkeroog. Kleine hyphaema; sidderen van de iris; lens op haar plaats; geen corpusvitreumbloeding; acies visus $^1/_3$. Na tien dagen was het $^1/_{10}$ (Emmetropie). Na anderhalve maand daalde de gezichtsscherpte snel. Er bestond perifere netvliesloslating met flotterende corpusvitreumbloedingen. Geen scheur.

5. CRAMER (17), ONCKEN (73) : slag op 't oog in 't ene geval met een hooivork, in 't andere met de steel van een hark, na vijf weken plotselinge vermindering van 't acies visus ; ruptuur bij de ora serrata. In beide gevallen bestond er emmetropie.

6. Wij wijzen ten slotte op de voorbeelden van ROBERT MENGELBERG (69), waar het na zes weken, van ASMUS (3), waar het na zes maanden en die van SCHWARZ (98), waar de loslating pas acht jaar na het ongeval optrad. Dit laatste voorbeeld past echter niet geheel hier, daar er een perforatie bestond, die tot in de chorioïdea doordrong.

Wij kunnen deze voorbeelden vermeerderen met vijf gevallen uit onze kliniek en polikliniek. Zij zijn genomen uit de laatste honderd gevallen van netvliesloslating, die wij behandeld hebben, en betreffen alle emmetrope ogen. De gevallen, waar een stompe trauma als „auslösungs" moment voor dialysis bij myopiese ogen optreedt, liggen voor het grijpen, en bij de behandeling van de myopie zullen wij dit aanstippen. Het eerste emmetropegeval betreft een man, 18 jaar, die met zijn linkeroog tegen een stuk hout was gelopen, daarna trad er direkt schemering op. De volgende dag werd een uitgebreide dialysis gediagnosticeerd zonder bloedigen in 't corpusvitreum. Acies visus = $^1/_{10}$; rechts $^5/_4$. Het twede betreft een diamantslijper, oud 45 jaar. Vijf jaar geleden had hij een raam op zijn hoofd en tegen zijn oog gehad. Is langzamerhand slechter gaan zien. Het derde geval trof een timmerman van 21 jaar, die met zijn oog tegen een stuk hout liep, en bij wie de gezichtsscherpte na een paar dagen plotseling verminderde. Het vierde geval betreft een vrouw van 26 jaar, die een slag tegen 't oog had gekregen. Na een paar weken begon zij een waas te zien. Ten laatste willen we nog de aandacht vestigen op het geval van een handelsreiziger, die een steen tegen 't oog kreeg. Er bestond luxatio lentis met irissidderen en een kleine scheur bij de ora serrata. Netvliesbloedingen waren niet aanwezig.

Uit deze gevallen blijkt duidelik, dat de netvliesloslating kan volgen op een stomp geweld, en dat het tijdstip, waarop zij optreedt, zeer wisselend is. Zij kan er direkt op volgen, doch ook nog na een paar maanden, zelfs na één jaar. Hoe langer echter de loslating na het ongeval optreedt, des te voorzichtiger zal men moeten zijn haar direkt ervan af te leiden. In deze gevallen bestond er meestal emmetropie, geen scheur in de sclera, iris of chorioïdea, geen bloedingen in 't corpus vitreum. In enkele van de gevallen bestond er een scheur in de retina dicht bij de ora serrata. Met deze gegevens kunnen wij ons de genese van de loslating in deze gevallen aldus voorstellen : treft een slag of stoot het oog, dan treedt er een druk op de sclera, chorioïdea en netvlies op. Meestal zal de chorioïdea

inscheuren, waarvan talrike voorbeelden bestaan, PRAUN (128). Gebeurt dat niet, dan veren chorioïdea en sclera weer terug , doch het netvlies doet dit door zijn geringe elasticiteit in langzamer tempo. Het gevolg zal zijn, dat er een kleine ruimte tussen chorioïdea en netvlies ontstaat, die zich langzamerhand met vocht of bloed vult en aldus de loslating verder uitbreidt. De optreding van de scheur bij het netvliesspoor berust op hetzelfde beginsel. Het netvlies is niet elasties genoeg om de plaats- en spanningsveranderingen, die vooral in de buurt van de ora serrata optreden, te volgen, en zal dus daar gemakkeliker inscheuren.

We zullen zien, dat het voorste gedeelte van het netvlies nog om andere reden een locus minoris resitentiae is. Heeft de scheuring plaats gehad, dan zal zich zowel uit de chorioïdea als het corpusvitreum vocht verder tussen retina en chorioïdea verzamelen. Er zijn ook gevallen bekend, PRAUN, waar een subchorioïdale bloeding na ruptuur van het adervlies netvliesloslating veroorzaakt heeft ; dan is de bloeding met de oogspiegel echter meestal waar te nemen. Het is niet met zekerheid uit te maken, wat in een gegeven geval het grootste aandeel heeft : geringe elasticiteit, of subchorioïdale en intraretinale bloedingen, doch m.i. heeft het eerstgenoemde moment nauweliks betekenis.

Wij stappen van dit aetiologies moment af om de invloed van de intraokulaire druk op de netvliesloslating te bestuderen.

III. Daling van de intraokulaire druk (Aspiratietheorie).

Wij hebben aangestipt, dat hypotonie het tot stand komen van netvliesloslating in de hand zal werken, hypertonie echter het tegenovergestelde : Het is van belang te weten door welke faktoren de intraokulaire druk beheerst wordt, en onder welke omstandigheden daling ervan zal optreden. R. VAN GELDER (127) komt tot de konklusie, dat de intraokulaire druk geregeld wordt door : a. de aanvoer van 't humor aqueus en humor vitreus ; b. de afvoer ervan ; c. de bloedsdruk en d. de elasticiteit van de bulbuswand, welke laatste synoniem is met de elasticiteit van de sclera.

Een theorie, welke de netvliesloslating van de intraokulaire druk afhankelik wil maken, zal met deze fysiologiese data, of deze pathologies veranderde, in harmonie moeten zijn. Ze zal ook slechts van toepassing kunnen zijn op die gevallen, die met lage tensie gepaard gaan. Deze zijn, STRAUB (86) :

a. perforerende verwondingen ;
b. hyalitis in latere stadia ;
c. chroniese cyclitis ;
d. perforerende ulcus corneae en fistula corneae ;

e. atrophia bulbi ;

f. post operationem ; en wel bij die operaties, welke gepaard gaan met lymphe-ontsnapping uit het oog, dus vooral bij de lensextraktie ; in veel geringere mate bij iridektomie, tenotomiën en peesopschuiving (LANGENHAN).

Al deze genoemde processen kunnen met netvliesloslating gekompliceerd worden. Bij de vijf eerstgenoemde groepen treden er echter andere oorzaken op. Oorzaken, welke het mogelike aandeel van de hypotonie geheel overschaduwen. Chroniese hyalitis, cyclitis en atrophia bulbi worden meestal vergezeld door een cyclitismembraan ; bij perforerende verwondingen zullen afscheuring van de iris, en organisatie van 't corpus vitreum, of subchorioïdale bloedingen het meest als oorzaak optreden. De daling van de intraokulaire druk is als hoofdmoment alleen van belang post operationem, en ook slechts dan, als er aanzienlike hoeveelheid lymphe uitgestort wordt, of prolaps van het corpus vitreum heeft plaatsgevonden ; in enkele gevallen van perforerende verwondingen en fistula corneae ; en bij een groep, die wij nog niet genoemd hebben — de spontane of idiopathiese netvliesloslating. Het is juist op deze gevallen, waarvan het grootste kontingent door de myopiese ogen wordt geleverd, dat SCHNABEL (91) zijn aspiratie-theorie heeft toegepast. Daar door vele onderzoekers aan de hypotonie essentieele waarde is toegekend geworden, zullen wij er langer bij stilstaan.

SCHNABEL's theorie luidt in 't kort : plotselinge daling van de tensie, er ontstaat daardoor een negatieve druk in de corpusvitreumruimte. Het netvlies wordt er door geaspireerd, en zijn verbinding met de chorioïdea verbroken. Klinies is deze toestand het best te konstateren, behalve door de hypotonie, aan de verdieping van de voorste oogkamer. Hij verhaalt een geval van een myopiese jongen: plotselinge verminderde gezichtsscherpte ; intraokulaire druk zoo laag, dat hij dacht aan de bersting van een staphyloma posticum met uitstorting van 't corpus vitreum in de orbitaholte ; de voorste oogkamer zeer diep ; iris en lens sidderen, iris konkaaf naar voren. Na twee dagen steeg de tensie weer, kwam 't gezichtsveld weer terug en legde het losgelaten netvlies zich weer aan. Hij nam als oorzaak een stoornis in de innervatie (neurose), die de verhouding tussen de sekretie en de absorptie van de lymphen in 't oog regelt. Er kan plaats hebben een te sterke resorptie, of een te geringe sekretie.

Ook SAMELSOHN (94) is een overtuigende aanhanger van deze leer, hij schrijft : ,,So hat sich meine ursprüngliche Auffassung, das ganze Krank-

heitsbild der Netzhautablösung um das Symptom der intraokulaire Druckverminderung in ähnlicher Weise zu gruppieren, wie es für das Glaukom in so fruchtbringender Weise in entgegengesetzter Form geschehen ist, immer mehr befestigt." Ook hij vond vaak verminderde druk. Hij wees erop, dat bij de palpatie de fout dikwels begaan wordt, dat men te veel naar voren palpeert. Hierdoor wordt de normale druk van de voorste oogkamer wel gediagnosticeerd, doch de verlaagde van de corpusvitreumruimte ontsnapt daardoor aan de waarneming. Het verschil in druk tussen de achterste en voorste oogruimten manifesteert zich door de genoemde verdieping van de voorste oogkamer, terwijl de iris zich als een ventiel tegen de lens aansluit ; deze laatste is naar achteren verplaatst ; er bestaat lens- en irissidderen.

Lauber (61) sluit zich aan bij deze zienswijze van Schnabel, Samelsohn, Sattler (93), hij veronderstelt echter geen neurose, doch wil de oorzaak ervan zoeken in een hyposekretie, die zou berusten op vasomotoriese invloeden, die een iridocyclitis vergezelt. In deze lichte iridocyclitis zou de oorzaak gelegen zijn van de mindere lymphproduktie van het corpus ciliare. De ontsteking uit zich soms door een lichte roodheid, spontane en drukpijnlikheid ; het kamerwater is nu en dan licht troebel (Leber) ; de iris groen verkleurd ; een enkele keer zwakke synechiën, die met atropine weer loslaten, gering exsudaat in het pupilvlak ; loslating van de chorioïdea is een enkele keer aanwezig. In de meeste gevallen gaan deze verschijnselen weer voorbij ; de druk van de voorste oogkamer wordt weer gelijk aan die van de corpusvitreumruimte. De iris gaat weer naar zijn plaats terug.

We zien, dat deze theorie gebaseerd is op een drukverlaging, die dus steeds bij de dialysis retinae zal moeten voorkomen en wel haar zal moeten voorafgaan. Wordt dit door de ervaring niet bewaarheid, dan vervalt deze theorie daarmee. Het zijn vooral Leber en Nordenson, die zich heftig tegen deze drukverlagingstheorie hebben verzet. Hypotonie zou als oorzaak van de dialysis geen waarde hebben. Wij geven hier een statistiek van de verhouding tussen netvliesloslating en intraokulaire druk zoals door Leber en Nordenson is meegedeeld.

Von Graefe : daling van de intraokulaire druk is regel ; soms blijft de spanning lange tijd binnen de fysiologiese grenzen.

Raehlmann : normale spanning is geen zeldzaamheid ; toch komt het meer voor, dat de druk verlaagd is. In de regel is het proces dan oud.

Schweigger : bij verse netvliesloslatingen bestaat er geen hypotonie.

Nordenson : in honderd vier en twintig gevallen bestonden er twee

en zestig met normale, acht en vijftig met lage en vier met verhoogde tensie. Die met lage tensie waren alle oude gevallen.

WALTER: in driehonderd gevallen, meestal verlaagd, doch ook vaak normaal. De verse gevallen hadden meestal een normale tensie, die pas na een paar weken afnam.

HORSTMAN: in vier en dertig gevallen, twintig normaal en dertien verlaagd.

DEUTSCHMANN: in driehonderd vijf en veertig ogen, vijf en veertig verlaagd, doch ook deze vijf en veertig waren alle reeds meer dan een paar dagen na de loslating onderzocht geworden.

LAUBER: vond in drie en vijftig gevallen, acht en veertig maal hypotonie.

Ik vond in honderd gevallen van onze kliniek, slechts in vijf een verlaagde druk genoteerd. In de andere was het normaal, in enkele verhoogd.

Wanneer we deze statistiek beschouwen, dan kunnen we daaruit de volgende regel opstellen: *de intraokulaire druk is bij de spontane netvliesloslating in het begin normaal, eerst na een poos treedt er merkbare daling op.*

In de overgrote meerderheid der gevallen was de druk normaal, in een deel trad de daling pas na een paar dagen in, terwijl de overige, die met hypotonie vergezeld gingen, alle reeds een poos bestonden. Normale tensie in het begin is dus niet uitgesloten. LEBER heeft alle gevallen waar de lage tensie met zekerheid als vroeg symptoom optrad, bij elkaar gezocht en vond er elf in de literatuur vermeld: een van SCHNABEL, die wij boven hebben meegedeeld; een van NORDENSON; twee door HIRSCHBERG meegedeeld; één door GINSBERG, SIMON, en E. v. HIPPEL en vier door LAUBER. Slechts in twee ogen bestond er geen sterke myopie. Deze gevallen gingen met de bovengeschilderde symptomen vergezeld. In verscheidene gevallen bestond er ook loslating van de chorioïdea. Al moge in deze enkele gevallen de daling van de intraokulaire druk als aetiologies moment van de dialysis zijn opgetreden, in de overgrote meerderheid der gevallen is zij slechts een bijkomstige faktor, een gevolg van de loslating. LEBER geeft m.i. een wel aannemelike verklaring ervoor. Hij neemt een snellere resorptie aan. Deze zou geschieden door de binnenvlakte van de chorioïdea, welke door de netvliesloslating bloot komt te liggen. „Für die Annahme eines neu aufgetretenen Abflusses spricht auch der enorme Grad von Weichheit des Bulbus, der sich in kurzer Zeit einstellen kann und zuweilen ganz an den Zustand nach einer perforierenden Verletzung im Bereich der Sklera erinnert. Die Möglich-

keit eines im normalen Zustand nicht vorhandenen Resorptionsvorganges der intraokularen Flüssigkeit scheint mir nur in der Tat bei Netzhautablösung gegeben zu sein, da die von Flüssigkeit bedeckte Innenfläche der Chorioïdea mit ihrem engen Kapillametz gewisz resorbierend werken kann." Deze zienswijze is wel in overeenstemming met een geval van netvliesloslating bij hydrophthalmus met verhoogde druk, door AXENFELD (1) meegedeeld. Plotseling na de netvliesloslating trad er belangrike daling van de oogspanning op. Dat er vasomotoriese of neurotiese stoornissen zouden optreden, zoals SCHNABEL en LAUBER veronderstellen, komt mij wel wat problematies voor, eveneens die van LAUBER, dat een iridocyclitis de oorzaak zou kunnen zijn van de verlaagde tensie. Al mocht een lichte iridocyclitis netvliesloslating meermalen begeleiden, vaak echter ontbreekt zij geheel. Tevens weten wij, dat iridocyclitis meestal met lichte drukverhoging gepaard gaat, door het exsudaat in 't corpus vitreum en in het pupilvlak. De zienswijze van LEBER daarentegen is ook in overeenstemming met de experimenten van WESSELY (116) en BEST (9) : injektie van kantharidine tinktuur tussen netvlies en chorioïdea. De verhoogde druk, die optrad, herstelde zich spoedig. De vloeistof werd dus spoedig door de chorioïdea geresorbeerd.

In 't kort samengevat, komt het ons voor, dat de hypotonie als oorzaak van dialysis slechts in enkele gevallen optreedt bijv. na operaties, perforerende verwondingen, en zo ooit, dan slechts als hoge uitzondering bij spontane netvliesloslating.

IV. Diffusiestoornissen (Theorie van Raehlmann).

Als een inleiding tot de eigenlike exsudatie of sekretietheorie willen wij hier in 't kort de zienswijze van RAEHLMANN meedelen. Hij gaat uit van de hypothese, dat de voeding van het glasachtige lichaam door een van uit de chorioïdea gaande diffusiestroom geschiedt. Deze zou door het netvlies gaan. Veranderingen in 't corpus vitreum zouden ook deze diffusiestroom kunnen beïnvloeden. Het corpus vitreum zou om de een of ander reden een sterker zoutgehalte verkrijgen. Een gedeelte hiervan zou door de retina in het bloed van de chorioïdea diffunderen. Het daardoor opgeloste albumine heeft echter grotere endosmotiese verwantschap tot de zoutoplossingen in het corpus vitreum ; tevens stijgt de diffusiestroom snel met de koncentratie van de zoutoplossingen. Er zal daardoor per tijdseenheid meer opgelost eiwit uit de kapillairen treden. Eiwit diffundeert echter moeilik door membranen, en men kan dus aannemen ook moeilik door de retina. Het gevolg hiervan zal dus zijn, dat het uit de bloedvaten getreden eiwit tussen chorioïdea en netvlies zich zal ophopen.

Het netvlies zal daardoor van de pigmentlaag worden afgedrongen. RAEHLMANN trachtte door proeven zijn opvatting te staven. Hij spoot 6 - 10% zoutoplossing in 't corpus vitreum, en vond dat er netvliesloslating optrad, terwijl zij bij de inspuiting van gedestilleerd water uitbleef.

SCHÖLER (103) vond, dat bij injektie van 10% eiwit in 't corpus vitreum bij een geënukleëerd oog, het netvlies het eiwit doorliet. Hij veronderstelde, dat dit in 't funktionerende oog nog gemakkeliker zal kunnen geschieden. Hij wijzigde daarom de theorie van RAEHLMANN en nam aan, dat er geen veranderde kwantitatieve doch kwalitatieve eiwitverbinding optrad. Deze zou moeiliker diffundeerbaar zijn ; of er zou ook een ziekelike verandering van het netvliesmembraan kunnen optreden, waardoor de diffusie tegengewerkt wordt.

LEBER (60) spoot echter een zoutoplossing van $^3/_4$ % in het corpus vitreum, dus ± gelijk aan zijn normale zoutgehalte en verkreeg ook netvliesloslating. LEBER wees er terecht op, dat de diffusie door zulk een hoog gedifferentieerd orgaan als het netvlies, niet juist zoo zal geschieden als bij dode membranen ; tevens is de veronderstelling van RAEHLMANN over de voeding van het corpus vitreum in strijd met onze tegenwoordige kennis ervan. Een snelle afscheiding van grote hoeveelheden subchorioïdale vloeistof zou een verhoging van de intraokulaire druk tengevolge moeten hebben, wat in strijd is met onze ervaring omtrent de drukverhoudingen bij dialysis. Deze laatste veronderstelling, die op alle exsudatietheoriën van toepassing is, zullen wij spoedig nader overwegen. Het is moeilijk te begrijpen, vanwaar die plotselinge vermeerdering van het zoutgehalte van het corpus vitreum in de sterk myopiese ogen, of andere gevallen van spontane dialysis moet komen.

Samengevat schijnt ons toe, dat de theorie van RAEHLMANN niet veel nieuw licht in de leer der netvliesloslatingen heeft ontstoken. Wij gaan nu over tot de behandeling van een theorie, die ons meer erover geleerd heeft.

V. De exsudatie- of sekretietheorie (met inbegrip van tumoren).

Deze berust evenals die van RAEHLMANN op een mechaniese opheffing van de anatomiese verbinding van de retina door druk erop van buiten. Deze kan dan geschieden door exsudaat, bloedingen of tumoren, die tussen de pigmentepitheellaag en staafjes- kegeltjes zijn gelegen.

Het heeft niet aan onderzoekers ontbroken, die ook de exsudatietheorie als uitgangspunt voor alle netvliesloslatingen hebben willen ge-

bruiken ; zonder sukses echter. In deze paragraaf zullen we die groepen bespreken, waarvoor het exsudaat als hoofdmoment zich heeft weten te handhaven.

De exsudatietheorie vereist de praerioriteit, zij is het langst bekend. Reeds JAMES WARDROP (1818) moet als de voorloper ervan beschouwd worden. Hij zag in de chorioïdea een membraan, dat zoowel naar binnen als buiten een sereuse vloeistof afscheidde. Volgens hem werd bij de hydrops chorioïdea interna, een onderdeel van zijn „dropsy of the chorioïd coat" een exsudaat tusschen het netvlies en chorioïdea afgescheiden.

JULIUS SICHEL (1841) beschouwde de staafjes-en kegeltjeslaag als de bron van het exsudaat, NORDENSON (70). In zijn latere arbeid (1859) kwam hij tot de overtuiging, dat het meer waarschijnlik is, dat de chorioïdea een sereus, bloedig, gelatineus of fibrineus exsudaat zou kunnen afzonderen.

Wij hebben er reeds op gewezen, dat DONDERS (20) deze vloeistof als vervloeide chorioïdaalwratten beschouwde.

De eigenlike grondlegger van de exsudatietheorie is echter ARLT 1850 (4). Hij is de eerste, die de exsudaatvorming op een chorioïditis terugvoerde, en de fysiologie van de chorioïdea heeft opgevat volgens het begrip, dat er nu nog aan gehecht wordt. VON GRAEFE 1854(31), stemt met ARLT overeen. Hij wees er echter op, hoe het beeld soms op chorioïdaalbloedingen wees : „het plotseling ontstaan, het optreden van subjektieve rood, later geelachtige optiese gewaarwordingen, de koïncidentie met glasvochtbloedingen, het ontbreken van ontstekingsverschijnselen in het oog." WALTER (119) wees erop, dat bij progressieve myopie kongestieve momenten en haemorrhagiën van de retina en chorioïdea soms een belangrike rol spelen. Er dient echter op gewezen te worden, dat wij dergelike afwijkingen, zooals door WALTER zijn beschreven, niet vaak zijn tegengekomen.

Er zijn nog enkele andere mogelikheden, waardoor in 't algemeen genomen exsudaat zich tussen chorioïdea en netvlies kan ophopen, onafhankelik van ontstekingen. Zoo heeft RAVA (82) erop gewezen, dat intrabulbaire cirkulatiestoornissen dit tengevolge kan hebben, bijv. mechaniese druk van uit de orbita, en daardoor stuwing in de venae ophthalmicae. Er zou hierdoor een passieve kongestie ontstaan, en door de sterkere rekbaarheid van de verdunde chorioïdaal vaatwanden gemakkelike transsudatie. Het komt mij echter niet heel waarschijnlik voor, dat zulk een druk vaak zal optreden ; tenzij bij enkele gevallen van orbitaalprocessen of thrombose van de venen. Volledigheidshalve

vermelden we de zienswijze van DENISSENKO (24), dat het vocht zijn oorsprong zou kunnen nemen door meerdere lymphsekretie uit de netvliesvaten. Daardoor zou er een scheur in de membrana limitans externa ontstaan, waardoor lymphe tussen netvlies en chorioïdea zich zal kunnen verzamelen.

Na deze algemene beschouwingen kunnen we overgaan tot de toepassing van de exsudatietheorie op de speciale gevallen. Wij beginnen met :

1. Retinitis albuminurica.

VON GRAEFE is in 1855 de eerste geweest, die een geval van zwangerschapsnephritis, welke met netvliesloslating gepaard ging, heeft beschreven. Later zijn door hem nog twee gevallen vermeld. De prognose was vrij goed. Na de bevalling legde het netvlies zich weer aan, en werd er een bruikbare gezichtsscherpte verkregen. Ook andere onderzoekers bijv. BRECHT, SAMMET, HIRSCHBERG, LANDSBERG (door NORDENSON aangehaald) deden dezelfde ervaring op. De loslating bij genuïne chroniese nephritis had echter een bijna absolutet infauste prognose. Het geval door SAMMET (104) meegedeeld, waar zij weer terugging, staat zowat alleen.

In bijna alle voorbeelden van SCHREIBER (99), PAGENSTECHER (75), SCHERENBERG (100) enz. was de druk òf normaal, òf verhoogd. Verlaagde druk werd niet gevonden. LAUBER (61) voegt aan de genoemde gevallen nog drie bij met verhoogde druk. In alle gevallen, die mikroskopies onderzocht zijn geworden, werd er een exsudaat tussen chorioïdea en netvlies gevonden ; dit is meestal sereus of fibrineus. De verhoogde druk is daarvan afhankelik. De zienswijze van GOLDZIEHER, die de verhoogde druk wil verklaren door stuwing, ontstaan door thrombose van de chorioïdaal venen, wat volgens hem vaak optreedt, schijnt mij gezocht waar er een zo voor de hand liggende oorzaak bestaat. In dit exsudaat is hier de oorzaak gelegen voor de netvliesloslating. Zelfs LEBER, NORDENSON en VON HIPPEL, de verstoktste aanhangers van de schrompelingstheoriën geven dit toe. NORDENSON echter zag in een geval van V. GRAEFE, dat hij onderzocht heeft, ook schrompeling van glasvochtvezels ; m.i. ten onrechte door hem in verband gebracht met de aetiologie van de loslating, daar beschreven. Het exsudaat wordt in hoofdzaak afgescheiden door de chorioïdea, LEBER. Het is niet zoo rijk aan fibrine als bij netvliesoedeem. Waar de chorioïdea zulk een vaatrijk orgaan is, en na hetgeen we bij het cyclitismembraan na hyalitis en phakitis gezien hebben, verwachten we ook geen andere bron. Toch is dit niet de enige faktor,

die hier de dialysis teweeg brengt. Het netvlies is door de ontsteking zelf minderwaardig geworden, hetzij dit is geschied door vettige degeneratie, zooals H. MÜLLER (66) en VIRSCHOW aangenomen hebben, hetzij door afzetting van fibrine, DIMMER (26) en NUEL (71) waardoor de binnenste leden van de staafjes en kegeltjes van de buitenste gescheiden kunnen worden, zoals in de gevallen door LAUBER (61) meegedeeld. CUIGNET (19) wees erop, dat de ontsteking van de netvlieslagen een oedeem van zijn elementen zal geven. Hierdoor zullen er plooien en riffels op zijn oppervlakte ontstaan, analoog aan de **DESCEMET**-plooien bij cornea oedeem. Deze plooivorming is hier het eerste stadium van de loslating, YAMASHITA (122) en KUNZ (54). Wanneer de fibrine, die gedeeltelik de oedeem veroorzaakt, gaat schrompelen, zal de retraktie aan zijn binnenvlakte een losser worden van zijn verbinding met de chorioïdea ten gevolge moeten hebben. Aldus zal het dus de werking van het exsudaat vergemakkeliken. Een exsudaat, dat volgens IWANOFF en KUHNT (56) in enkele gevallen ook door het netvlies wordt geleverd. Gedeeltelik door de genoemde samentrekking van de fibrine kan het netvlies bersten en het exsudaat zich retroretinaal een weg banen, of soms tussen twee netvliesdelen zich ophopen, waardoor een splijting ervan kan optreden. Door de oplichting van het netvlies door het subchorioïdale exsudaat, zal het glasachtige lichaam mechanies samengedrukt worden. Het glasvocht gedraagt zich geheel passief. De lymphen worden uit het fijne netwerk van vezels geperst, en door de lymphafvoerwegen van 't oog afgevoerd (LAUBER). Door de samenpersing van zijn vezels, gaan ze kronkelen ; een verschijnsel, dat door NORDENSON onjuist als oorzaak van de loslating is beschouwd geworden.

S a m e n v a t t i n g : de netvliesloslating bij retinitis albuminurica komt dus tot stand in hoofdzaak door het subchorioïdale exsudaat, dat als hoofdbron de chorioïdea heeft, en als bijbron de netvliesvaten. Dit mechanisme wordt ondersteund door het interstitieele netvliesoedeem en sekundaire schrompeling van de fibrine ; met dien verstande, dat de laatste momenten van weinig waarde zijn.

P. A. 285 geeft ons een voorbeeld van retinitis albuminurica met dialysis retinae. De retina is over het grootste gedeelte van haar achterste helft losgelaten ; vooral om de zenuwschijf is zij het verst van de chorioïdea verwijderd. Haar oppervlakte is daar plooivormig. Tussen de staafjes-en kegeltjeslaag en de chorioïdea bevindt zich een exsudaat, dat zich tussen de buitenste leden heeft ingedrongen en deze uit elkaar heeft geperst. De leden zijn daardoor niet meer mooi parallel aan elkaar ge-

rangschikt, doch vormen een netwerk. Ook de kleurstofopname van de buitenste leden verschilt met die van de binnenste. Met GIESON nemen de binnenste een geelachtige tint aan, evenals het exsudaat, de buitenste echter meer blauwzwart. Dicht bij de papil bestaat er een loslating van de pigmentepitheellaag. De pigmentcellen liggen in het exsudaat verspreid ; het basaal membraan is op die plaatsen dicht met het exsudaat in aanraking. Of de loslating van de pigmentlaag voor of na de extirpatie is opgetreden, is niet met zekerheid uit te maken. Men krijgt echter de indruk, dat het tijdens het leven is geschied. Veranderingen in of op de retina, waardoor er retraktie heeft kunnen optreden, en daardoor loslating van het netvlies, zijn nergens te ontdekken.

2. Papillo-retinitis.

Als twede groep, waarbij een subchorioïdaal exsudaat als hoofdmoment optreedt voor de netviesloslating, is de papillitis ; of in 't algemeen aandoeningen van het intraorbitale gedeelte van de gezichtszenuw.

P. A. 155 is een dergelik geval. Het oog is afkomstig van een patiënt van Prof. WINKLER, die geleden heeft aan een tumor cerebri. In het netvlies zelve bestaan er geen veranderingen, behalve wat oedeem. Ook hier is het netvlies op analoge wijze als bij P. A. 285 door een exsudaat van de chorioïdea weggedrongen. De pigmentlaag is ook hier in sommige gedeelten afgestoten, terwijl pigmentklodders in het exsudaat verspreid liggen. Ook hier kunnen we retraktieprocessen als oorzaak van de dialysis uitsluiten.

3. Retinitis exsudativa.

Wij komen vervolgens aan de retinitis exsudativa si haemorrhagica externa van COATS. Ook deze ziekte wordt vaak met netvliesloslating gekompliceerd. De genese van de dialysis hier, en het beeld, dat gevormd wordt, verschilt in wezen niet veel van de twee reeds besproken groepen. Ook hier wordt het netvlies door een exsudaat afgedrongen (zie P. A. 153). Volgens COATS (129) zou dit exsudaat of in andere gevallen bloedingen geleverd worden door de retina. Het zou in de laatste instantie een vaatziekte zijn (zie blz 186). Evenals bij de nephritis zou dus meerdere doorlaatbaarheid van de vaatwanden ook hier de exsudaatvorming in de hand kunnen werken. De chorioïdea vertoont in tegenstelling met de retina in P. A. 153 geen noemenswaardige veranderingen. Het netvlies is in twee grote vouwen diep in de corpusvitreumruimte verplaatst. Het is enorm verbreed door een serofibrineus exsudaat, dat geheel overeenkomt met het subchorioïdale. Dit laatste moet dus uit het net-

vlies zijn ontstaan. Het gedeelte ervan, dat op het netvlies is gelegen, vertoont een beginnende organisatie. Het fibrinenetwerk is nog duidelik te zien. Daarop is over een kleine afstand een laagje nieuwgevormd bindweefsel gelegen. De fibroblasten vlechten zich in allerlei richtingen door het fibrinenet. Hier bestaat dus een begin van een retroretinale organisatie. Het is hoogst onwaarschijnlik, dat deze echter bijgedragen heeft tot het begin van de loslating, daar zij pas na het exsudaat is opgetreden. De terugvorming van de loslating wordt echter door het nieuwgevormde bindweefsel onmogelik gemaakt. Elk subchorioïdaal exsudaat kan op den duur aldus omgevormd worden, en op het eind een beeld geven zooals in hoofdstuk VIII fig. (41) besproken is geworden.

4. Hyalitis.

Wij hebben ook exsudaat als oorzaak van de loslating gevonden in enkele gevallen van hyalitis.

Str. 445 is een voorbeeld ervan. Het preparaat is afkomstig van een oog, dat geleden heeft aan een scleritis, die gevolgd werd door een iridocyclitis en hyalitis. Er bestaat een beginnend cyclitismembraan. Door vergroeiingen in de buurt van de ora serrata kon het netvlies er echter niet door losgetrokken worden, in de achterste helft aan de nasale kant bestaat er echter uitgebreide loslating. Er heeft zich een sereuscellig exsudaat subchorioïdaal gevormd. Ook hier is het netvlies door dit exsudaat van de pigmentlaag verwijderd. De chorioïdea, die overigens overvuld is met lymphocyten, bevat slechts enkele zwerfcellen. De retina en het corpus vitreum zijn echter doorzaaid met mono- en polynukleaire cellen. Er heeft dus tevens een iritis bestaan, zoodat het subchorioïdale exsudaat direkt daarvan, en slechts indirekt van de hyalitis afhankelik is geweest. We zullen zien, dat er bij hyalitis in het corpus vitreum gewoonlik andere momenten optreden, die een loslating teweeg brengen bijv. schrompeling van een fibrineus exsudaat, of van nieuwgevormd bindweefsel.

P. A. 259 is afkomstig van een patiënte, die gestorven is aan pyaemie. Dit geeft ons een voorbeeld van een h y a l i t i s m e t a s t a t i c a. De ziektegeschiedenis vermeldt, dat patiënte opgenomen is geweest in Binnen-Gasthuis afdeling van Prof. Ruitinga met pyaemie en buiktumor met onzekere oorsprong.

Veertien dagen, nadat patiënte was opgenomen, d.i. acht weken na het begin der ziekte, kreeg zij een rood oog rechts. Er ontstond pericorneale injektie, troebele, oneffene cornea, weinig pus in de voorste oogkamer, chemosis, fibrine-membraan in het pupilvlak, waardoor de fun-

dus niet te zien was. Zeven dagen later is patiënte gesukkombeerd.

Obduktie-verslag. De tumor in de buikholte wordt gevormd door een vuist groot paranephrities absces, dat met de grote infektie milt tot een grote tumor onder de dikke darm is samengesmolten. Verder was er cholecystitis, pyclothrombosis, pyclophlebitis purulenta, abscessus hepatis. Pneumonia lobularis, hyalitis metastatica O. D.

Mikroskopiese afwijkingen van 't oog; er bestaat een lichte iritis en cyclitis, nat oedeem van de cornea. Het netvlies is over zijn grootste gedeelte losgelaten, alleen zijn pars anterior is op haar plaats gebleven. Tussen de retina en chorioïdea heeft zich een fibrineuscellig exsudaat opgehoopt. Nasaal is het netvlies daardoor zakvormig in de corpusvitreumruimte ingestulpt. In 't corpus vitreum liggen verschillende haarden van zwerfcellen en een lichte exsudaatmassa. Er heeft dus een uitgesproken hyalitis bestaan, die als een hyalitis metastatica opgevat moet worden. Het exsudaat schijnt in hoofdzaak door de retina geleverd te zijn, daar het op sommige plaatsen tussen de buitenste korrellaag en de buitenste leden van de staafjes en kegeltjes is gelegen, en deze tegen de pigmentlaag heeft aangedrongen. In tegenstelling dus met het exsudaat bij de retinitis albuminurica. Ook zijn sterk fibrinegehalte wijst erop. Er bestaat oplichting van de chorioïdea, deze wordt echter veroorzaakt door een sereuscellig exsudaat, 't welk het meest waarschijnlik door de chorioïdea werd afgescheiden. Het is toch niet aannemelik, dat de chorioïdea naar de ene kant een fibrineuse en naar de andere een sereuse vloeistof zal afscheiden. Dat de retina vaker een fibrineus, de chorioïdea een sereus exsudaat vormt, is door Leber en Lauber ook opgemerkt geworden. Dit onderscheid is echter moeilik te verklaren.

Ook hier kan de samentrekking van elementen als oorzaak van de dialysis buitengesloten worden. In het corpus vitreum ligt er wel een exsudaat, doch dit vertoont nauweliks enige retraktieverschijnselen. Ook op dit geval is dus alleen de exsudatietheorie van toepassing.

5. Sympathiese ophthalmie.

Bij de sympathiese ophthalmie behoeven we niet lang stil te blijven staan. Treedt er vliesloslating op, dan zal zij meestal niet door een exsudaat veroorzaakt worden, doch door nieuwgevormd bindweefsel. Zij valt dan samen met die gevallen van diffuse bindweefselvorming na traumata, die we in hoofdstuk II uitvoerig hebben meegedeeld, en waarop we bij de retraktietheoriën terug zullen komen. Een enkele keer bestaat de mogelikheid, dat een subchorioïdaal exsudaat de oorzaak ervan

zal zijn. Bij een lijden, waar de chorioïdea meestal zoo met lymphocyten is opgevuld, kan men wel een komplicerend exsudaat verwachten.

Str. 280 vertegenwoordigt dit type.

Het is afkomstig van een patiënte, die op 4 October een trap tegen haar linkeroog kreeg. Dicht bij de limbus bestond een subkonjunktivale ruptuur van de sclera, die van de buitenwereld door de ongeledeerde konjunktiva werd afgesloten. De lens zat in de scleraalscheur onder de konjunktiva. Er bestond verder iridodialyse, een grote hyphaema, veel DESCEMET-plooien. Er werd een incisie in de konjunktiva gemaakt en de sclera gehecht. Het oog bleef rustig, de cornea helderde op, het bloed werd geresorbeerd, de DESCEMET-stippen namen af, de iris hyperaemie verdween. Patiënte werd op 26 October met een rustig oog ontslagen.

15 November kwam zij terug met sympathiese ophthalmie op haar rechteroog. Haar linkeroog vertoonde een geheel ander beeld. Nasaal in de cornea bevinden zich vele diepe vaatjes, op de achtervlakte ervan veel korte DESCEMET-plooien. Het irisweefsel is zeer dun, lateraal dialyse, papegaai-kleur, sterk prominerend; beneden ligt een blaas er op, die vocht bevat en die bij druk sterker uitpuilt. Aan de bovenzijde ligt een grote koek van georganiseerde fibrine en sanguis, grijsachtig van kleur met rode bijtint.

In dit oog vinden we afwijkingen, die kloppen met het makroskopiese beeld, doch op enkele plaatsen bestaat er ook dialysis retinae, die haar oorzaak heeft in een subchorioïdaal exsudaat, en kleine subchorioïdale bloedingen, die ondersteund zijn geworden door de lage tensie.

6. Chorioïditis.

Meestal zal echter bij chorioïditis door de ontsteking verbindingen tussen net- en vaatvlies optreden, waardoor dialysis verhoed wordt. Een voorbeeld van zulke vergroeiingen levert ons bijv. P. A. 423, een oog met chorioïditis, gevolgd door glaukoom. Er werd achtereenvolgens iridektomie, cyclodialyse, en ELLIOT gedaan. De tensie was voor de operatie hoog. Voor de trepanatie was het T + 1½, daarna daalde het langzamerhand tot T — 2½. Er bestaat een uitgebreide dialyse, vooral in het achterste gedeelte. Alleen op enkele plaatsen, waar de retina aan de chorioïdea vergroeid is, is zij uitgebleven. De dialysis hier is het meest waarschijnlik opgetreden door de voortdurende hypotonie, welke in het verloop van de ziekte tot T — 3 daalde. Er bestaat ook hier een gering subchorioïdaal exsudaat, doch het post of procter is niet uit te maken.

7. Dialysis.

Door LEBER zijn er nog gevallen van dialysis meegedeeld, welke na *scleritis*, *orbita infekties* en *erysipelas* als het gevolg van exsudaat zijn opgetreden. We hebben er echter geen erva-

ring van, en prakties hebben ze niet veel waarde. Wel van belang zijn de twee volgende groepen n.l. netvliesloslating bij tumoren en na subchorioïdale bloedingen.

8. **Tumoren.**

We beginnen met de tumoren. Niet alleen wat de belangrikheid voor de diagnostiek doch ook wat de frekwentie betreft, staan de tumoren in de aetiologie van de sekundaire netvliesloslating op een van de bovenste rijen. In 170 ogen met sekundaire dialysis, die ik pathologies-anatomies onderzocht heb, vond ik niet minder dan 30 door tumoren veroorzaakt. Hieronder waren 16 sarkomen, 11 glioma retinae, en 2 metastatiese carcinomen en één endothelioom, d.w.z. bijna 18% der gevallen. Nu is dit cijfer zeker te hoog, doch dat een aanzienlik aantal van de sekundaire netvliesloslatingen door tumoren wordt veroorzaakt, en vooral door de sarkomen staat boven twijfel verheven.

Hier treden twee momenten op:

a. mechaniese druk door de tumor;

b. exsudaat tussen chorioïdea en retina. Dit geldt vooral voor de sarkomen. Reeds Von Graefe 1858 (34) heeft erop gewezen, dat er niet alleen een druk optreedt door het tumorweefsel, waardoor de staafjes en kegeltjes vooruitgeschoven worden op die plaatsen, waar ze met de tumor in aanraking zijn, doch dat er tevens vocht door de tumor wordt afgescheiden. Leber (60) geeft een voorbeeld, waar het netvlies bijna geheel los is gelaten, terwijl de sarkoom slechts in zijn beginstadium verkeert. Hetzelfde was het geval met een vlaktesarkoom. Er zijn enkele voorbeelden in onze verzameling, die dit staven. Zoo zijn P. A. 206, Str. 243, patiënt Oostveen en Str. 605 goede preparaten voor de bestudering van de netvliesloslating. Vooral in het laatstgenoemde is de dialysis bijna kompleet, terwijl de tumor slechts zo groot als een erwt is. Leber en Brailey (14) hebben de mogelikheid geuit, dat de sereuse vloeistof door de tumor zelf wordt afgezonderd. Bij de grotere met haar rijke vaatverzorging, is dit wel waarschijnlik. Tevens zal er in sommige gevallen een druk op de venen van de chorioïdea uitgeoefend kunnen worden, waardoor stuwing kan optreden. Het is duidelijk, dat dit alleen bij dicht bij de kolkvenen gelegen tumoren het geval zal zijn. Ten derde zal het sereuse exsudaat ook geleverd kunnen worden door het netvlies en vooral de chorioïdea als reaktie op een lichte prikkel, die waarschijnlik door de vervalprodukten van de tumor ontstaat. We hebben bij glaukoom erop gewezen, dat bij chorioïdale sarkomen ontstekingsverschijnselen in de voorste oogkamer kunnen optreden, als een gevolg van tumor allen daar ter plaatse.

Een mechaniese prikkeling alleen zal zeker niet in 't spel zijn.

HIRSCHBERG en BIRNBACHER hebben gevallen meegedeeld, waarin verlaagde druk optrad. De voorstanders der theorie van de schrompeling van het corpus vitreum hebben dit als een bewijs voor hun theorie willen gebruiken. Wanneer exsudaat toch de oorzaak wil zijn, zal de druk in de subchorioïdale ruimte hoger moeten zijn dan in het corpus vitreum. Hierop kan geantwoord worden, dat reeds een geringe overdruk, door digitale palpatie zeker niet aan te tonen, voldoende is om de lymphe van het corpus vitreum weg te persen. Ook LEBER neemt aan, dat het glasachtige lichaam zich ook hier geheel passief gedraagt. De gevallen door IWANOFF (49), DE WECKER (117) en NORDENSON beschreven, waar er veranderingen in het corpus vitreum aanwezig waren, die zij in aetiologies verband met de dialysis gebracht hebben, zullen we bij de schrompelingstheoriën bespreken. Hier kunnen we reeds aanstippen, dat dergelike veranderingen wel in enkele van onze preparaten aanwezig zijn, doch hier slechts het gevolg zijn van de nauwere ruimte, waaraan het corpus vitreum zich moet aanpassen. Alleen bij een glioom , P. A. 404, dat bij een kind van $3^1/_2$ jaar voorkwam, en hetwelk bijna geheel solitair in hetcorpus vitreum lag, vond ik eenzijdige loslating van het gedeelte, het dichtst bij de tumor gelegen. Hier zou mogelik schrompeling van het veranderde corpus vitreum de oorzaak geweest kunnen zijn. Ook hier bestaat slechts de mogelikheid doch niet eens de waarschijnlikheid.

9. Subchorioïdale haemorrhagiën.

Deze treden als oorzaak van de dialysis vooral op na stompe traumata van het oog. PRAUN (128) heeft erop gewezen, dat ruptuur van de chorioïdea een frekwent verschijnsel bij oogverwondingen is. Deze wordt vaak begeleid door bloeduitstorting tussen netvlies en chorioïdea. Als de retina ookniet doorgescheurd wordt, wordt zij door het bloed weggedrongen. Dit treedt echter slechts bij enkele uitgebreide bloedingen op. De intraokulaire tegendruk zal het netvlies op zijn plaats trachten te houden en stijgt in evenredigheid met de subchorioïdale haemorrhagie. Is de trauma nog krachtiger, dan zal er een netvliesscheur optreden, en dus een bloeding in het corpus vitreum ontstaan. Ook deze kan evenals de subchorioïdale weer resorberen, doch ze kunnen ook georganiseerd worden. De subchorioïdale organisatie kan hier de loslating bestendigen ; de praeretinale een dialysis veroorzaken. Deze laatste groep zullen we in een andere paragraaf onze aandacht wijden. Str. 462 geeft ons een voorbeeld van een uitgebreide subchorioïdale bloeding in een oog, dat geleden heeft aan chroniese irido-cyclitis, zonder dat er echter een cyclitismembraan is gevormd

geworden. Er bestond verhoogde tensie, wat echter bij zulk een uitgebreide bloeding geen verwondering baart.

VI. Loslating van het netvlies door traktie van binnen (waaronder ook begrepen worden intraretinale veranderingen).

De momenten, waardoor het netvlies door trekking losgescheurd kan worden, zijn tot drie verschillende beginsels te herleiden. Ten eerste zou ereen traktie op het netvlies uitgeoefend kunnen worden door het schrompelende corpus vitreum, dus door veranderingen van het corpus vitreum zelve ; ten twede zouden er in het glasachtige lichaam en in het netvlies processen kunnen optreden, die een overeenkomstige werking hebben, en ten derde zou de loslating door fysiologiese momenten (samentrekking van het corpus ciliare bijv.) in een pathologies veranderd oog veroorzaakt kunnen worden.

Wij zullen dus drie groepen te bespreken hebben : a schrompeling van 't corpus vitreum ; b. schrompeling van nieuwgevormd weefsel in de retina of in het corpus vitreum ; en c. traktie van de ciliarspier op het netvlies in pathologies veranderde ogen. Deze drie theoriën zullen toegepast moeten worden op de twee zeer verschillende groepen van netvliesloslatingen n.l. de genoemde primaire, spontane, idiopathiese of wat men zou kunnen bestempelen met de naam van de myopiese dialysis ; en op de grote groep van sekundaire loslatingen, die echter klinies ons minder interesseren, daar het primaire proces in de regel onze eerste aandacht vraagt.

Schrompelingstheorie van Leber-Nordenson.

We beginnen met de theorie van Leber- Nordenson. Nordenson heeft in 1887 onder de auspices van Leber zijn onderzoekingen verricht en formuleerde zijn theorie aldus : ,,Ich bezeichne als Retractionstheorie oder Schrumpfungstheorie die Ansicht der Netzhaut durch eine Schrumpfung des veränderten Glaskörpers oder der Netzhaut hervorgerufen ist.'' In zijn werk verwaarloost hij echter deze laatste faktor, en tracht alle door hem beschreven gevallen door de schrompeling van 't veranderde glasachtige lichaam te verklaren. Aan het in 't corpus vitreum nieuwgevormde bindweefsel schenkt hij geen aandacht. Ik zou daarom voor zijn theorie de naam van schrompelingstheorie willen bewaren, terwijl ik voor die, waar nieuwgevormd bindweefsel de oorzaak van de dialysis is, als meer passend de naam van de retraktietheorie ingevoerd zou willen zien.

De schrompelingstheorie is echter niet door Leber- Nordenson het

eerst beschreven. Reeds STELLWAG VON CARION (1853) is er een voorloper van geweest. Hij vond in enkele gevallen van langbestaande netvliesloslatingen veranderingen, die hij „Faserspaltung" noemde. De inhoud van 't corpus vitreum bestond „aus den schönst entwickelten in Essigsäure schwindenden, parallel und in elegant geschlängelten Züge neben einander liegende Fasern bestehen, welche Fasern an den zackigen Objekträndern auseinander fahren und den Objekten oft ein schön geflammtes Aussehen gehen." Dat deze vezels door schrompeling de dialysis zouden veroorzaakt hebben, beweert hij niet beslist. Wel is hij van mening, dat de verandering van 't glasachtige lichaam de loslating moet zijn voorafgegaan, zodat het netvlies zich alleen plaatselik kan uitzetten, anders toch zou de loslating geheel gelijkmatig opgetreden zijn, wat echter niet het geval is geweest.

NORDENSON beroept zich ook op de mikroskopiese onderzoekingen van HEINRICH MÜLLER (1858) om zijn theorie te staven. Deze beschreef veranderingen van het corpus vitreum, m. i. echter ten onrechte als een primaire omvorming ervan opgevat. Volgens onze tegenwoordige opvattingen was dit niets anders dan nieuwgevormd bindweefsel in de corpusvitreumruimte. Hij beschreef één geval van irido-cyclo-chorioïditis en twee van atrofia bulbi. In het eerste, waarin dene tvliesloslating waarschijnlik spontaan was opgetreden, schreef hij : „Im vorliegenden Falle weist die Formation der Retina unzweifelhaft darauf hin, dasz die Dislocation der Retina nicht durch Druck von hinten, sondern durch Zug von vorn bedingt wurde. Es war offenbar ein Exsudation in der Gegend der Ora serrata erfolgt, und die Stränge im Innern des Retina trichters dürfen wohl als geschrumpfte Reste des vom Exsudat durchsetzten Glaskörpers angesehen werden. Zugleich hat die Retina fest anliegende Hyaloidea eine beträchtliche Verdickung erfahren. Indem nun diese Massen sich retrahirten, zogen sie die Retina an den Stellennach sich, wo sie vorzugsweise inseriert waren. Dazwischen buchtete sich die Retina um so mehr nach aussen vor, und diese Stellen wurden schliesslich als blasige Räume vollig abgeschürt." Hij, die enigszins bekend is met de pathologiese anatomie van de irido-cyclo-chorioïditis, zal direkt hierin het beeld van het cyclitismembraan herkennen. Ook in de andere gevallen van atrofia bulbi, door hem beschreven, is er niets, dat bewijst, dat schrompelende corpusvitreumvezels de loslating hebveroorzaakt.

NORDENSON heeft vier gevallen onderzocht en uitvoerig beschreven, drie kwamen voor in myopiese ogen, terwijl in één de loslating in een emmetropies oog was opgetreden. Daar hij op deze onderzoekingen

zijn leer van de schrompeling van 't corpus vitreum heeft gebaseerd, is het nodig ze in 't kort mee te delen.

Geval I. Myopie van 8 D. Netvliesloslating met grote ruptuur en verdieping van de voorste oogkamer; geen ontstekingsverschijnselen; metamorfose en subjektieve lichtverschijnselen; enukleatie wegens flikker-skotomen.

Veranderingen in het corpus vitreum: het is op de lensachtervlakte samengetrokken; kronkeling van zijn vezels en aanhechting aan het voorste gedeelte van het netvlies; retinascheur; cellen in zijn pars anterior, die volgens de beschrijving van onze tegenwoordige nomenklatuur als mononukleaire leukocyten en fibroblasten opgevat moeten worden. Ook uit de bijgaande tekeningen wijzen de aanwezige celuitlopers erop. Vocht tussen retina en pigmentlaag; chorioïditis, ophoping van kleine, sterk gekleurde ronde cellen (lymphocyten) in de chorioïdea.

Uit dit pathologies-anatomiese beeld blijkt, dat er in het corpus vitreum op het tijdstip van de extirpatie veranderingen voorkwamen, die uit zich zelve reeds voldoende zijn om de loslating te veroorzaken. Er bestondeen chorioïditis, en hoewel niet vermeld, toch wijzen de exsudatiecellen en fibroblasten ook op een lichte cyclitis, met een beginnend cyclitismembraan. Wat ook hier de oorzaak van de dialysis geweest moge zijn, op grond van dit beeld mag men niet aannemen, dat de kronkeling en schrompeling van de corpusvitreumvezels primair zijn, en daardoor de loslating heeft veroorzaakt.

Geval II. Man 49 jaar; 16 D. myopie; hij had jaren geleden variola gehad, daarna macula corneae; totale netvliesloslating. Pathologies-anatomie sediagnose: chroniese chorioïditis en corpusvitreumloslating; fibrillaire verdichting ervan; dialysis retinae met ruptuur; kapselkatarakt.

Hij zegt verder: „De binnenvlakte van het netvlies is in zijn voorste helft met een dikke laag van 0.75—1 mM corpusvitreumsubstantie bedekt. De hoek, die de retina in de buurt van het netvliesspoor vormt, is met het verdichte glasachtige lichaam opgevuld. Aan het proximale eind van de processus ciliares, neemt deze laag in breedte af, en zet zich als een dunne 0.5 mM brede laag achter de lens voort. Deze dunne laag is zijdelings van de lens en zonula-vezels iets verwijderd, en in de tussenruimte (de post-zonulare spleet) bevindt zich een bij de harding gestolde massa. De overige corpusvitreumruimte is leeg, en werd waarschijnlik reeds in 't leven door een sereuse vloeistof opgevuld."

Het is duidelik, dat de „Schicht Glaskörpersubstanz", hier beschreven niets anders kan zijn dan een cyclitismembraan tengevolge van cyclochorioïditis. Ook de afbeeldingen, door hem gegeven, staven deze mening. Hij vond tevens iritis met een pupilmembraan, verschijnselen van cyclitis, en lymphocyten in de chorioïdea. Hij wees erop, hoe de corpusvitreumvezels een voortzettinh schenen van de retina in de buurt van de

ora serrata, waaruit zij haar oorsprong schijnen te nemen. In deze fibrillen lagen enkele spoelvormige cellen met uitlopers verspreid, en „lymphkörperchen". In de buurt van de ora serrata bevonden zich veel pigmentophopingen in het glasachtige lichaam. Dit alles vormt een nu zo typies beeld van een cyclitismembraan, dat wij er geen ogenblik aan behoeven te twijfelen. Of het ook hier de oorzaak van de dialysis was, behoeven wij niet te beslissen ; wel is het duidelik, dat bij zo sterke veranderingen in de corpusvitreumruimte, men die van het corpus vitreum niet als primair mag opvatten. Het is veel waarschijnliker, dat zij hier sekundair zijn opgetreden en tot de dialysis in geen aetiologies verband staan.

Geval III. Man ; myopie 3 D. ; plotselinge stoornissen in het zien met het linkeroog; na zes dagen dialysis naar buiten, en talrike glasvochtvlokken; na vier weken iritis. Na opheldering van het glasachtige lichaam in de twaalfde week, naar buiten onder een ruptuur in het losgelaten netvlies. In het volgende jaar heftige pijn, seclusio et occlusio pupillae; verhoogde druk en amaurose. Enukleatie.

Pathologies-anatomiese diagnose : chroniese chorioïditis ; fabrillaire verdichting en loslating van het achterste gedeelte van het corpus vitreum ; dialysis retinae en ruptuur ; iritis met seclusio en occlusio pupillae ; kapselkatarakt. Verder wees hij er op, dat hier en daar nieuwgevormde vaten, die met de retina samenhangen in het geschrompelde en verdichte glasachtige lichaam verlopen. „Stellenweise, besonders in der Nähe der später zu erwähnenden Netzhautrupturen begegnet man auch grossen Herden von Blutkörperchen mit Fibrinnetzen oder zügen von dicht an einander liegenden Spindel — und Rundzellen sammt Blutpigment. In dem Räume zwischen Ciliairkörper, Linse und dem beschriebenen verdichtetem, mit der innenfläche des vorderen Abschnittes der Netzhaut innig zusammenhängende Glaskörper findet man eine amorphe Gerinnungsmasse mit bläschenformigen Lücken. Diese masse setzt sich in den hintere Kammer fort. An der Grenze zwischen dem Glaskörper und Netzhaut sieht man endothelähnlichen Zellen."

Ook dit geval behoeft geen uitvoerige kritiek. Het komt veel overeen met het laatstgenoemde. Het is ook hier duidelik waar er zulke heftige irido-cyclitis heeft bestaan, dat men mogelike veranderingen van het corpus vitreum niet als primaire oorzaak van de dialysis mag aannemen. Ook voor het volgende geval, waar ook een irido-cyclitis aanwezig was, geldt hetzelfde.

Wanneer men in acht neemt, op welke gronden Nordenson de veranderingen van het corpus vitreum als primair heeft aangenomen, is het bijna niet meer nodig er nog verder als aetiologies moment op in te gaan. Wij willen echter nog op enkele andere dingen wijzen. Behalve Nordenson zijn er veranderingen in het corpus vitreum ook door Haensell (130) beschreven. Niet bij spontane, doch bij sekundaire netvlies-

loslating vond hij een schrompeling van de met het losgelaten netvliesverbonden corpusvitreumvezels. Ook Iwanoff beschreef seniele afwijkingen ervan: vettige degeneratie van de stromacellen, het begint in het achterste gedeelte en breidt zich naar alle kanten uit en geeft op den duur synchisis corporis vitrei. Deze seniele veranderingen, die zouden berusten op jicht, rheuma, en andere constitutionele ziekten (Walter) zijn vervloeiïng, cystiese degeneraties, doch geen schrompeling van de vezels. Zij geven dus geen steun aan de theorie van Nordenson. Terwijl ook de gevallen door Gonin (43) en Von Hippel (45) beschreven sekundair zijn en van bindweefselachtige aard. Dat de laatstgenoemde vaak voorkomen is gebleken uit onze onderzoekingen over de organisatie van 't corpus vitreum. We hebben er daar echter op gewezen, dat zij geen veranderingen vàn, doch ìn het corpus vitreum of juister in de corpusvitreumruimte zijn. Deze veranderingen kunnen nu ontstaan na een dialysis, zoals het vaker voorkomt, en zoals de gevallen van Nordenson ook inderdaad verklaard moeten worden. Zoo beschreef Lauber (61) een geval waar pas anderhalf jaar na de dialysis zichtbare veranderingen in het corpus vitreum met de oogspiegel vielen waar te nemen.

Lauber en Schweigger (94) hebben er op gewezen hoe zeldzaam bij spontane netvliesloslatingen afwijkingen in het corpus vitreum te zien zijn. Ook in de voorbeelden van Nordenson bestonden ze niet. Het is toch niet waarschijnlik, dat een proces, 't welk een schrompeling van de vezels teweeg brengt, ook niet een chemiese verandering ten gevolge zal hebben met geringe doorschijnendheid ; dit behoeft echter niet het geval te zijn. Wanneer de vezels passief door een druk van buiten worden samengeperst, dan is toch best moge lik, dat er slechts een fysiese verandering optreedt, terwijl de brekingstoestanden onveranderd blijven.

Lauber (61) wees erop, dat er gevallen van netvliesloslatingen voorkomen, die met vervloeiing van het corpus vitreum gepaard gingen. Hier was dus van een trekking aan de retina door schrompelende vezels geen sprake.

Wanneer de loslating steeds op een schrompelingsproces berustte, dan moest ook de prognose ervan steeds infaust zijn, zooals dit bij het cyclitismembraan het geval is. We weten toch uit de algemene pathologie, dat deze processen steeds progressief zijn, althans niet teruggaan. Een langdurige mechaniese therapie is nodig om weer enige lenigheid erin terug te brengen. Er bestaat geen reden, waarom de schrompeling van het corpusvitreum hierop een uitzondering zal maken. De strengen zullen dus steeds gespannen blijven, of zij zouden zich door vochtopname weer

moeten kunnen uitzetten; doch aan haar omspoelende lymphen ontbreekt het geenszins.

Lauber verhaalde van een geval waar 't corpus vitreum met de retina losgelaten was. De dialysis genas, doch het corpus vitreum bleef op zijn plaats. Tussen retina en corpus vitreum bevond zich een ruimte, gevuld met vloeistof, waarin de brekingsindex dezelfde was als van het glasvocht. Zo schrompeling hier de oorzaak van de loslating was, had het netvlies zich niet weer kunnen aanleggen ; of men moest de onwaarschijnlikheid aannemen, dat de strengen, zoo die er waren, zich weer van de retina hadden losgescheurd. Er was echter niets aanwezig, dat daarop wees.

We vragen ons af of de kronkeling van de glasvochtvezels, waarvan Nordenson zulke mooie afbeeldingen geeft, en die wij in talrike preparaten hebben teruggevonden, niet alleen te wijten is aan het zich aanpassen aan een kleinere ruimte, dat hier dus geen aktief, doch een passief proces plaatsvindt. Inderdaad nemen de meeste onderzoekers bijv. Lauber, Greeff, Parsons enz. dit aan. Een passieve verkleining dus, zooals we dat bij de exsudatietheorie gezien hebben en bij chorioïdaal sarkomen, waarop ook door Fuchs (30) is gewezen.

Ook Parsons (74) sluit zich bij de vorige onderzoekers aan en neemt geen primaire schrompeling van het corpus vitreum aan. Greeff (40) vond geen strengen erin. Hij wees erop hoe de netvlieslating veel onregelmatiger bij de spontane netvliesloslating zou moeten zijn, indien de schrompeling van het corpus vitreum de oorzaak ervan is. Tweemaal vond hij totale netvliesloslating : „Als Rest des Glaskörpers fand sich eine hellgelbe fadenziehende Masse ohne die geringste Fädchenbildung und nirgends eine Adhärenz an die Retina.” Greeff vestigde de aandacht erop, dat de loslating van het corpus vitreum en zijn schrompeling meestal een artefakt is. Hij geeft het volgende mechanisme ervan, dat we ten volle kunnen onderschrijven, en in talrike preparaten hebben teruggevonden. Het normale corpus vitreum is vast aan de lensachtervlakte, corpus ciliare, doch vooral aan de ora serrata bij de „Glaskörperbasis” van Salzmann (131) verbonden. Bij elk hardingsproces schrompelt het daarom van achter naar voren, waarbij zijn fibrillen dichter op elkaar getrokken worden. De normaal in 't corpus vitreum gelegen vloeistof is weinig eiwitrijk, zij coaguleert daarom bij harding niet, en komt niet te voorschijn. Bij pathologiese toestanden neemt echter het eiwitgehalte sterk toe, wanneer nu het corpusvitreumweefsel zich bij de harding van achteren naar voren samentrekt, wordt het veranderde glasvocht uitgeperst, en tussen het samengevallen glasachtige lichaam en retina verza-

meld, en vormt een duidelik gecoaguleerde laag zonder fibrillen. De glasvochtloslating is dus in de meeste gevallen een kunstprodukt. Wanneer het corpus vitreum zich verder samentrekt, dan zal het op het eind aan zijn inserties aan de ora serrata gaan trekken ; wordt deze traktie krachtig genoeg, dan zal de retina losgetrokken worden en ook kunnen inscheuren. In meer dan een van onze preparaten vindt men dan ook het corpus vitreum als gevolg van de harding samengetrokken op de lensachtervlakte.

Ten laatste willen we nog wijzen op het negatieve resultaat, dat de therapie van DEUTCHMANN (21, 22) heeft gehad. Deze berust op een doorsnijding van de denkbeeldige, geschrompelde vezels bij spontane netvliesloslating. Een therapie, die niettegenstaande de goede resultaten van DEUTCHMANN en HESSE (46) terecht niet veel navolging heeft verkregen.

K o n k l u s i e : Niettegenstaande de zeer nauwkeurige onderzoekingen van NORDENSON heeft de schrompeling van het corpus vitreum zich niet als aetiologies moment voor de dialysis retinae gehandhaafd. Het corpus vitreum gedraagt zich geheel passief ; terwijl de kronkeling van zijn vezels een gevolg is van het aanpassen aan een kleiner ruimte, of van schrompeling van de lymphe door de verhardingsprocessen.

Het is niet nodig hier de andere verschijnselen, die NORDENSON bij de spontane dialysis heeft gevonden, te beschrijven, daar we ze in een volgende paragraaf bij de nieuwe theorie van LEBER uitvoerig zullen behandelen. Hoewel de verklaring, die NORDENSON gegeven heeft niet juist is, toch blijven de symptomen, welke hij bij de netvliesloslating heeft beschreven, van kracht. Het is ook daarop, dat LEBER zijn nieuwste theorie over de spontane loslating heeft gebaseerd, met die restriktie, dat ook hij de schrompeling van corpus vitreum als oorzaak van de dialysis heeft verlochend, en daarvoor een ander retraktieproces in de plaats heeft gesteld. Voor wij echter overgaan tot de behandeling van zijn zienswijze omtrent de myopiese netvliesloslating, zullen we eerst die gevallen van sekundaire dialysis bestuderen, welke veroorzaakt worden door samentrekking van nieuwgevormd weefsel in 't netvlies zelve, of in 't corpus vitreum.

VII. Retraktietheorie toegepast op de sekundaire netvliesloslating.

Op de sekundaire netvliesloslating hebben we reeds herhaalde malen gewezen in onze voorafgaande onderzoekingen. Als oorzaak hebben we gevonden samentrekking van nieuwgevormd bindweefsel. Dit is echter niet de enige mogelikheid. Er zijn ook voorbeelden bekend, waar schrompeling van fibrine, hetzij na een fibrineus exsudaat, hetzij na haemorr-

hagiën, de oorzaak ervan is. Deze moeten dus ervan gescheiden gehouden worden, zodat er drie momenten kunnen optreden: nieuwgevormd bindweefsel, fibrineuse exsudaten en bloedingen. Deze kunnen weer gezeteld zijn in de retina of in de corpusvitreumruimte. Wij zullen eerst de veranderingen in de retina bespreken, en dan in het corpus vitreum.

I. Veranderingen in de retina:

1. Retinitis exsudativa si haemorrhagica externa (COATS).

Wij hebben erop gewezen hoe meestal een exsudaat, soms bloedingen tussen netvlies en chorioïdea de oorzaak van de loslating zal zijn. In enkele gevallen treedt er een organisatie van het fibrineuse exsudaat, of haemorrhagiën in de buitenste lagen van de retina op. Door de samentrekking ervan kan het netvlies in zijn buitenste lagen in elkaar geriffeld worden, waardoor het zijn konvexe vorm zal verliezen, dus van de chorioïdea zal afgetrokken worden.

2. Myopiese centrale chorio-retinitis.

Reeds IWANOFF, DE WECKER en LEBER hebben erop gewezen, dat hier een dergelik proces als in het vorige geval zou kunnen ontstaan. Door de retraktie van het nieuwgevormde bindweefsel zouden er plooitjes in de retina ontstaan, die de andere momenten ondersteunen.

Subjektief manifesteren deze gevallen zich door een langdurige metamorfose, VON HIPPEL (44).

Deze plooivorm zou deels ook kunnen ontstaan door het fibrineuse exsudaat in de ganglïënvezellaag op dezelfde wijze als de DESCEMET-plooien op de achtervlakte van de oedemateuse cornea optreden.

Schrompelt de fibrine hier, of wordt zij georganiseerd, dan zal door de retraktie van het nieuwgevormde bindweefsel die plooivorm bestendigd worden, de binnenvlakte van de retina in elkaar getrokken worden met dialysis als resultaat. Het is echter zeer de vraag of dit mechanisme ooit hier optreedt. Retinitis of chorioïditis wordt bijna nooit bij de myopie aangetroffen. Er treden wel degeneraties op, doch deze hebben hier geen fibrineus exsudaat of nieuwvorming van bindweefsel tengevolge, zoals we later zullen zien.

3. Retinitis proliferans interna.

Het pas beschreven mechanisme treedt echter wel op bij de retinitis proliferans interna. Voor een uitvoerige beschrijving van deze retinitis verwijzen we naar LEBER (60) en willen hier slechts aanstippen, dat E. VON JÄGER (52) in 1869 haar reeds heeft beschreven als ,,bindweefsel-

nieuwvormingen in het corpus vitreum." MANZ (1876) gaf haar de naam van retinitis proliferans interna. Hij vond strengachtige nieuwvormingen langs de netvliesvaten, die gepaard gingen met glasvochtbloedingen. LEBER (59) heeft in 1877 verschillende gevallen beschreven, en bracht deze bloedingen en bindweefselachtige nieuwvormingen in verband met de dialysis retinae, welke soms in enkele gevallen als komplikatie optreedt. VAN DER LAAN (63) heeft vijf gevallen met netvliesloslating beschreven, waarvan twee bij glycosurie, en twee bij syfilis voorkwamen. De laatste twee werden vergezeld door bloedingen in het corpus vitreum. De schrompeling van deze bloedcoagula zou de retraktieprocessen in de zenuwvezellaag ondersteund kunnen hebben. In de laatste jaren is de kasuïstiek zeer uitgebreid. Maandeliks worden er nieuwe gevallen gemeld. We gaan er echter niet op in. In figuren 43, 44 en 45 hebben we het mikroskopiese beeld ervan beschreven ; en in hoofdstuk VII de bloedingen, die in fig. 45 duidelik in en op de retina zichtbaar zijn, daar in aetiologies verband gebracht met het nieuwgevormde bindweefsel praeretinaal en in de glaukomateuse excavatie. Om hier niet nodeloos in herhaling te treden, verwijzen we naar hetgeen we op blz. 240 erover gezegd hebben.

4. Haemorrhagiën na verwondingen.

Als vierde aetiologies moment kunnen er in het netvlies bloedingen optreden, die door schrompeling van het coagulum of door organisatie ervan op den duur dialysis kunnen veroorzaken. We noemen dit slechts volledigheidshalve. Veeleer zal er een subchorioïdale bloeduitstorting na ruptuur van de chorioïdea optreden, of een bloeding in het corpus vitreum na scheuring van de retina. Deze zijn van meer betekenis, en kunnen ook na een stomp geweld optreden. Meestal worden zij geresorbeerd. Er bestaan echter verschillende voorbeelden, waar de gezichtsscherpte langzaam achteruitging, hoewel de glasvochtvlokken resorbeerden. Na een paar maanden of een paar jaar kan zich nog een loslating vormen ; ook daar waar geen infektie heeft plaatsgevonden. Er treedt dan een langzame organisatie van het bloed op, en de retraktie van het gevormde bindweefsel doet de netvliesloslating ontstaan. Ook om deze reden moet men dus na verwondingen de prognose niet te gunstig stellen.

5. Recidiverende glasvochtbloedingen.

Bloedingen in het corpus vitreum treden niet alleen op bij retinitis proliferans interna en verwondingen, doch ook na de z.g.n. recidiverende glasvochtbloedingen, het eerst door VON GRAEFE beschreven. LEBER

(60) geeft ook een voorbeeld, dat gevolgd werd door dialysis. Hij wijst echter op de mogelikheid van verandering van het corpus vitreum zelf. Kleinere bloedingen worden meestal geresorbeerd ; grotere ook, doch deze kunnen georganiseerd worden, of door eigen schrompeling dialysis geven. Dan moeten ze echter in verbinding zijn met het netvlies. WEBSTER (121) beschreef een geval, waar een bloeding in het corpus vitreum een tumor nabootste. De langzaam toenemende druk verplaatste de lens en de iris naar voren. Bij enukleatie vond hij een uitgebreide bloeding, die overal innig met het losgelaten netvlies was verbonden. Hier was schrompeling van het gestolde bloed (fibrine) de oorzaak van de dialysis. SWANZY (107) verhaalde een overeenkomstig geval, waarin hij echter m. i. de loslating ten onrechte aan de schrompeling van het glasvocht heeft geweten.

6. **Schrompeling van een fibrineus exsudaat.**

Niet alleen bloedingen kunnen door hun schrompeling dialysis veroorzaken, doch ook een fibrineus exsudaat in de corpusvitreumruimte. A priori zou het kunnen optreden bij elke hyalitis, cyclitis, chorioïditis, en phakitis, die tot aan de ora serrata reikt, zo ze maar vergezeld gaan met genoegzame exsudatie van uit de processus ciliares of pars plana. Dit is echter bijna zonder uitzondering niet het geval. Treedt er ook al een exsudaat op, dan wordt het geresorbeerd, of het wordt gevolgd door een cyclitismembraan, dat eerst later de dialysis veroorzaakt. We weten echter, dat er enkele gevallen van hyalitis bestaan, waar zich binnen een paar dagen een komplete loslating gevormd heeft. Bij deze kwaadaardige ontstekingen vindt men dan, zo het oog geënukleëerd wordt, òf een exsudaat sub chorioïdaal, òf een geschrompeld fibrineus exsudaat als oorzaak van de dialysis. Het eerste is regel. Een voorbeeld van het twede geeft ons P. A. 235.

Het oog is afkomstig van patiënt S., oud 63 jaar, die 10 Aug. '06 opgenomen werd in het Binnen-Gasthuis met de diagnose endocarditis (souffles aan alle ostia, grote milt met albuminurie). De 15e Augustus klaagde patiënt over pijn in 't rechteroog. Er bestond chemosis en een verkleurde iris met witte reflex uit de fundus. Nog drie dagen later klaagde patiënt, dat hij plotseling met het rechteroog niet meer kon zien ; de chemosis blijkt te zijn toegenomen, en als nieuwe symptomen worden opgemerkt : lichte pericorneale injektie, licht troebele cornea en een kleine synechie. — De chemosis bleef toenemen en tevens het witte reflex uit de fundus, tot patiënt 22 Augustus sukkombeerde.

Sektie-verslag : Degeneratio cordis parenchymatosa, endocarditis van mitralis en tricuspidalis, haemorrhagiese infarkten in de pulmonen, in ontsteking overgaande. Milt kolossaal groot (infektie milt). In nieren en lever geen infarkten Linkervoorhoofdskwab vertoont encephalomalacie.

(Voor de detailbeschrijving van dit en het volgende geval verwijzen we naar de dissertatie van VOGELESANG „Bijdrage tot de kennis der ontsteking van het glasachtige lichaam.'' Amsterdam.)

Er bestaat een uitgebreide dialysis retinae, die voor een deel een artefakt zou kunnen zijn, doch in hoofdzaak het gevolg is van de schrompeling van het fibrineus cellige exsudaat in het corpus vitreum. Bijna het gehele corpus vitreum wordt ermee opgevuld, en de fibrine legt zich innig tegen de retina aan. Deze laatste vertoont hier en daar sporen van een intrekking aan zijn binnenste oppervlakte. Deze kan hier alleen het gevolg zijn van de schrompelende fibrine.

Een analoog geval geeft ons P. A. 223.

Het oog is afkomstig van een man van 62 jaar, die geopereerd is geworden onder lokale anaesthesie voor hernia scrotalis sinistra. Na de herniotomie ontstond er, twaalf dagen na de operatie, een haematoom, die aanleiding gaf tot een temperatuursverhoging van 38° en spontaan perforeerde. Acht dagen na de operatie werd het nodig geacht de operatiewond geheel te openen. Er treedt kort daarna als gevolg van de verettering van het haematoom een thrombose van de V. cruralis vanuit de V. epigastrica op. Op 10 Januari ontstond er een absces van de linker crista tibiae, waaruit de volgende dag door incisie een kleine hoeveelheid pus werd ontlast. De koorts bleef intermitterend. Op 18 Januari klaagde patiënt plotseling over blindheid. Er waren de volgende symptomen aanwezig: een membraan in het pupilvlak, oppervlakkige en diepe injektie en chemosis, matig nauwe pupillen. Diagnose: hyalitis metastatica. De volgende dag was er beiderzijds een grijze reflex uit de fundus te zien, en een lichte hypopyon. Patiënt ging snel achteruit en sukkombeerde 22 Januari.

Obduktie. Ter hoogte van de wond der radikaaloperatie is een cirkumscripte vergroeiing van het peritoneum en de flexura coli. Overigens geen spoor noch van oude, noch van recente peritonitis. De plaats van operatie ziet er zwart-bloederig uit. Na losmaking van de darm ziet men duidelik de hechting, waarmee de breukzak afgebonden is. Geen pus. De V. iliaca externa is vrij, maar de V. cruralis bevat een zeer duidelike thrombus, die de oorzaak is van de verschillende pyaemiese afwijkingen. Verder wordt een absces gevonden in de hartspier en in de long en een hyalitis van beide ogen. Alle organen (lever, hart, nieren) zijn parenchymateus gedegenereerd. Hersenen zijn niet nagezien.

Mikroskopiese afwijkingen van de ogen.[1]) In beide ogen is een hyalitis aanwezig; links echter sterker dan rechts. Het corpus vitreum is samengevallen, talrike zwerfcellen en fibrinevezels liggen erin verspreid, en

1) Het aanhalen van deze voorbeelden zonder demonstraties heeft natuurlik slechts betrekkelike waarde. Voor hen, die echter in de gelegenheid zijn gebruik te maken van het materiaal in het oogheelkundige laboratorium, kunnen ze van groot nut zijn en tevens een wegwijzer vormen bij een studie in dezelfde richting.

ook zeer grote hoeveelheden streptococcen. Het netvlies is beiderzijds losgelaten, en vooral links over enkele afstanden geheel vernietigd door de ontsteking. De loslating is ook hier evenals in het vorige geval in hoofdzaak door de schrompeling van de fibrine ontstaan. In de buurt van de ora serrata mengen zich enkele fibroblasten tussen de leuko- en lymphocyten. Er bevindt zich tevens een subchorioïdaal exsudaat, dat mede van belang is geweest.

Een derde geval, dat hiervan een sprekend voorbeeld, geeft, is Str. 414. Ook hier bevindt zich een massief fibro-cellulair exsudaat, dat zich overal tegen het netvlies aanlegt. De retina vertoont bijna overal duidelike sporen van een traktie naar binnen, terwijl de fibrinevezels zich vast tegen de buitenste laag ervan aansluiten. Een subchorioïdaal exsudaat als oorzaak van de dialysis kunnen we hier niet aannemen. Tevens is hier evenmin als in de twee vorige preparaten een verandering van het corpus vitreum opgetreden, waardoor de dialysis kan verklaard worden. Een cyclitismembraan is ook niet aanwezig. Ook per exclusionem moeten we dus schrompeling van het fibrine als aetiologies moment aanvaarden.

Nieuwgevormd bindweefsel in de corpusvitreumruimte.

7. Cyclitismembraan.

De frekwentste oorzaak voor sekundaire dialysis is het cyclitismembraan. In hoofdstuk VI hebben wij dit membraan uitvoerig behandeld. Hier kunnen wij dus een beknopt overzicht geven van die voorbeelden, waarbij het door netvliesloslating gevolgd werd. Ook het mechanisme van die loslating hebben we op blz. 142 uiteengezet. We verwijzen dus daarheen. Vier ziekteprocessen vonden we als oorzaak van het cyclitismembraan, en dus tevens als eerste oorzaak voor de komplicerende dialysis. Deze waren :

a. Cyclitis.
b. Hyalitis traumatica of metastatica.
c. Phakitis.
d. Chorioïditis, die zich tot aan de ora serrata uitstrekt.

In honderd tachtig gevallen van sekundaire netvliesloslating, die ik mikroskopies heb onderzocht, vond ik in zestig ogen als waarschijnlike oorzaak een cyclitismembraan. Hiervan werd het grootste kontingent gevormd door hyalitis traumatica, daarop volgt cyclitis, terwijl chorioïditis, het meest na sympathiese ophthalmie, met een half dozijn vertegenwoordigd werd. Phakitis als waarschijnlike oorzaak vond ik slechts in drie ge-

vallen. Eindelik waren er twee voorbeelden van het z.g.n. pseudo-glioom, die vergezeld gingen van een cyclitismembraan, en die we op een andere plaats zullen bespreken.

Voorbeelden van cyclitis na traumata zijn Str. 687, fig. 29 en P. A. 185, fig. 54. We hebben ze uitvoerig besproken, en verwijzen naar blz. 178. Hyalititis metastatica wordt vertegenwoordigd door P. A. 132 en P. A. 142. De eerste is aanschouwelik voorgesteld geworden in fig. 47 ; de laatste in fig. 51. Ook hier is een uitgebreide beschrijving overbodig, daar deze gevallen in hoofdstuk VIII reeds in detail zijn behandeld geworden. In P. A. 132 heeft de samentrekking van 't fibrineuse exsudaat in hoofdzaak de schuld, toch zijn de fibroblasten in 't voorste gedeelte van het corpus vitreum niet geheel passief gebleven. Ook zij hebben een handje geholpen in het tot stand komen van de dialysis.

Van endophthalmitis phakogenetika (Straub) komen er in onze verzameling slechts enkele overtuigende gevallen voor, die met netvliesloslating gepaard gaan. Str. 250, fig. 32 hebben we als een type ervan beschreven (Zie blz. 126). Het cyclitismembraan zonder enige verschijnselen van cyclitis, chorioïditis of hyalitis kon geen andere oorzaak hebben dan de lens. Deze vertoonde de enige noemenswaardige veranderingen : katarakt, oedeem. Ook de synechiae posteriores wezen in dit geval op een lensaandoening, die hier opgetreden was na een verwonding ervan, die echter slechts lichte ontstekingsverschijnselen had gegeven. Dit zou dus een voorbeeld zijn, waar een lensaandoening de oorzaak is geweest van een netvliesloslating.

Chorioïditis geeft bijna zonder uitzondering netvliesloslating door exsudaat ; zo de verklevingen met de retina haar niet reeds onmogelik heeft gemaakt. Een enkele keer treedt er geen subchorioïdaal exsudaat, of synechiën met de retina op, doch een cyclitismembraan, dat dan ook hier een dialysis kan bewerkstelligen. Dit geschiedt wanneer het proces dicht bij het corpus ciliare is gezeteld, zodat er een exsudaat van uit de ora serrata, door de anastomosen van de chorioïdaalkapillairen met de ciliairvaten kan plaatsgrijpen. Het is echter zeer de vraag of het membraan, en daarmee de dialysis niet aan een komplicerende cyclitis te wijten is.

e. Pseudoglioma retinae.

Een andere aandoening, die wat langer onze aandacht vraagt, is de pseudo-glioma retinae. We bespreken hier de gevallen P. A. 396, Str. 133 en P. A. 293. Leber (60) heeft deze ziekte primaire netvliesschrompeling genaamd. Vroeger heette zij amaurotiese kattenoog, omdat deze

ogen blind zijn, en er vaak een witte reflex uit de fundus wordt weerkaatst. Er zijn gevallen beschreven door PINTO, BECKER, TREACHER COLLINS enz. Klinies verloopt zij zonder ontstekingsverschijnselen onder het beeld van een glioma retinae, vandaar de naam. In onze voorbeelden hebben we pathologies-anatomies twee ziektebeelden. In P. A. 396 bestaat er een uitgesproken cyclitismembraan. In Str. 133 en P. A. 293 is er echter een retinitis, met veranderingen analoog aan datgene, door LEBER gevonden, n.l. dichte lymphocyteninfiltratie om de retinaalvaten, oedeem van het netvlies, talrike cystiese degeneraties, hyperplasie van het steunweefsel en vermeerdering van de kernen. Iris, corpus ciliare en chorioïdea vertonen nauweliks enige veranderingen. LEBER neemt daarom voor deze gevallen een sluipende retino-hyalitis aan. Ook in onze gevallen, die bij kinderen voorkwamen (in P. A. 293 bij een kind van 9 maanden) zou men het meest voor deze aetiologie gevoelen. In P. A. 396 bestaat er een cyclitismembraan, dat we met de veranderingen, die in het corpus ciliare voorkomen, meer geneigd zijn om als gevolg van een stille cyclitis te beschouwen, en hier dus het cyclitismembraan als oorzaak van de dialysis te beschouwen. Wij kennen toch door ervaring de zeldzame gevallen van stille iritis, die zonder subjektieve verschijnselen verlopen, en ook gevallen van sluipende cyclitis, die geen andere symptomen veroorzaken dan een paar DESCEMET-stippen. Het is waarschijnlik, dat hier niet eenzelfde oorzaak bestaat, zoals ook door LEBER wordt aangenomen. Hiernaast zijn er vele gevallen beschreven als pseudoglioom, waar er echter wel verschijnselen van ontstekingen in de iris, corpus ciliare of retina aanwezig zijn. Deze worden echter onjuist met deze naam bestempeld, daar ze door deze iritatiesymptomen van het glioom te onderkennen zijn.

f. P e r f o r e r e n d e   v e r w o n d i n g e n   (c y c l i t i s m e m b r a a n).

Wanneer we nu in 't kort de loslatingen, die we op ons onderzoek ontmoet hebben, de revue laten passeren, dan vinden we de twee eerste gevallen van perforerende verwondingen. In 't eerste (fig. 8, Str. 127) bestaat er vooral op de plaats van de verwonding een brede plaat van bindweefsel op de pars plana. Het netvlies is deels losgelaten door het subchorioïdale exsudaat, deels door het nieuwgevormde bindweefsel, dat zich van de voorvlakte der retina bij de ora serrata met het cyclitis membraan verbindt (zie blz. 44). In het twede voorbeeld (fig. 11, Str. 187) zette zich van de dikke bindweefselstreng, welke de glasruimte klieft ter hoogte van de achtervlakte van de lens, een veel dunner bindweefselmembraantje naar het corpus ciliare van de andere kant voort.

Deze verloopt op de pars plana tot aan de ora serrata. Ook hier heeft het door samenschrompeling belangrike veranderingen in het corpus ciliare en tevens loslating van het netvlies veroorzaakt (Zie blz. 51). Als derde geval hebben we Str. 537, fig. 48 en 49 gehad (blz. 180). In aansluiting aan een perforerende verwonding, die door de cornea, iris en lens het corpus vitreum binnendrong, ontwikkelde zich een dialysis. Deze is het gevolg van de schrompeling van het exsudaat in het corpus vitreum en in zijn voorste gedeelte door een cyclitismembraan (fig. 48).

Dergelike gevallen kunnen we naar believen vermeerderen uit voorbeelden van onze verzameling. Wij verwijzen slechts naar Str. 520, waar een cyclitismembraan van lensverwonding eenzijdig is opgetreden. Een pennemesje is in 't rechteroog door cornea en sclera gedrongen. Iris prolaps afgeknipt, langzamerhand ontstond er atrophia bulbi ; T—2 ; ondiepe voorste oogkamer. Loslating van het netvlies aan de kant van de trauma en een cyclitismembraan. Ook Str. 214 is zeer leerzaam. Ook hier werden cornea en iris verwond. De iris werd aan de kant van de verwonding afgeknipt. Op de plaats van de verwonding ontstond een cyclitismembraan met eenzijdige dialysis. Nieuwgevormd bindweefsel bevindt zich ook aan de andere kant, doch in mindere mate, dienovereenkomstig ziet men daar slechts een begin van de loslating.

g. Perforerende verwondingen (diffuse bindweefselvorming).

Echter niet alleen door een cyclitismembraan kan na perforerende verwondingen loslating van het netvlies optreden, doch ook door diffuse bindweefselvorming. In Str. 187, fig. 11 hebben we bijvoorbeeld een dergelik geval gehad. Het netvlies is ook daar losgelaten en vast met het nieuwgevormde weefsel vergroeid. Ook in Str. 537, fig. 49 is de samentrekking van het nieuwgevormde bindweefsel in het corpus vitreum gelegen de oorzaak ervan. Wij hebben op blz. 181 erop gewezen, hoe het netvlies vast met de vaten en spoelcellen is verbonden, en een eind in de corpusvitreumruimte is verplaatst. Er heeft zich daar ook een exsudaat retroretinaal verzameld, dat de loslating mede tot stand heeft helpen brengen. In 't voorste gedeelte hebben we erop gewezen, hoe het cyclitismembraan, gekombineerd met het schrompelende exsudaat, netvlies en corpus ciliare in de richting van de achterste lenspool heeft getrokken.

Deze loslating na perforerende verwondingen kan nog jaren na het ongeval optreden. Bij de stompe traumata, die het oog kunnen treffen, hebben we hierop reeds gewezen, en de belangrikheid ervan voor de

ongevallenverzekering aangestipt. Evenals bij het trachoom ontwikkelen zich de veranderingen slechts langzaam en, kunnen de gevolgen van de retraktie nog na bijna onbeperkte tijd optreden. Interessant is een geval door SCHWARZ (98) meegedeeld, waar de dialysis pas acht jaar na de perforerende verwonding is opgetreden. Een slotenmaker kreeg een stuk ijzer tegen zijn rechteroog, dat weer terug sprong. In de konjunktiva en sclera was een ruptuur ontstaan, dat tot in het corpus ciliare doordrong. Genezing na de hechting verliep zonder stoornis. Acht jaar na het ongeval dialysis en op de plaats van de verwonding bestond een grote hoeveelheid littekenweefsel. SCHWARZ neemt aan, dat de loslating hier waarschijnlik tot stand is gekomen, doordat het corpus ciliare met de sclera door het littekenweefsel vergroeid is geweest, dat tevens een trekking op de omgeving uitgeoefend heeft. Reeds zou de dialysis kunnen optreden door het spanningsonderscheid, dat daar tussen de verschillende delen van netvlies, chorioïdea en corpus ciliare moet aanwezig geweest zijn. Bij de akkomodatieve samentrekking van de ciliairspier alleen zou reeds tengevolge van dit spanningsonderscheid, de normale verschuivingen van de weefsels om de ora serrata gelegen niet ongestoord kunnen plaatsgrijpen. Tevens bestaat de mogelikheid, dat er cirkulatie en daardoor voedingsstoornissen in 't corpus vitreum kunnen optreden, waardoor de loslating bespoedigd kan worden. In onze kliniek zijn er ook een paar gevallen bekend, waar de loslating na perforerende verwondingen pas een paar maanden na het ongeval is opgetreden. Als regel volgt zij echter spoedig erop. Er gaat nauweliks een maand voorbij of een dergelik oog komt tot extirpatie. Alle reeds opgesomde momenten : subchorioïdale bloeding of exsudaat, schrompeling van een intraokulair fibrineus exsudaat of bloedcoagulum, voortduwing van de retina door het binnendringende lichaam, kunnen afzonderlik of gezamenlik als aetiologiese momenten optreden. Pas na een paar dagen komen de fibroblasten op het toneel ; zodat hoe langer de loslating na het ongeval optreedt, des te waarschijnliker het wordt, dat samentrekking van nieuwgevormd bindweefsel, hetzij direkt, hetzij indirekt, de oorzaak ervan zal zijn.

Dat diffuus nieuwgevormd bindweefsel niet alleen na perforerende verwondingen als aetiologies moment behoeft op te treden leren ons P. A. 289 (fig. 43) en Str. 489 (fig. 50). De eerste hebben we op blz. 112 besproken ; de twede op blz. 108. Beide ogen hebben geleden aan chronies glaukoom. Op de zenuwschijf van beide ligt een nieuwgevormde laag bindweefsel, die het netvlies in zijn geheel dichter naar de papil heeft gehaald. Door de retraktie ervan moet het netvlies van achteren

langzaam naar 't midden van de corpusvitreumruimte roteren. Zijn achterste gedeelte, waaraan het krachtigst werd getrokken, heeft daardoor het eerst moeten loslaten. In fig. 50 ziet men, hoe de retina tevens bij zijn insertie aan de nervus opticus is doorgescheurd en dus op het punt staat er geheel van verwijderd en in de corpusvitreumruimte verplaatst te worden. Een resultaat, dat, zoals we gezien hebben, ook bij uitzondering door een cyclitismembraan verkregen kan worden.

VIII. Retraktietheorie van Leber toegepast op de spontane netvliesloslating.

We hebben de netvliesloslatingen verdeeld in twee grote groepen: de spontane, primaire of idiopathiese en de sekundaire. De laatste groep hebben we in de voorafgaande bladzijden bestudeerd. Er rest ons dus nu nog de spontane (myopiese) te bespreken. We hebben reeds uiteengezet, dat ze noch verklaard kunnen worden door de exsudatie, noch door de „Dehnungstheorie'' of door schrompeling van het corpus vitreum. Prakties zijn ze veel belangriker dan de sekundaire, waar de loslating vaak slechts een ondergeschikt symptoom van het primaire ziekteproces vormt; terwijl bij de spontane de dialysis de allesbeheersende faktor kan zijn. Het grootste aandeel wordt geleverd door de myopiese ogen. In de laatste honderd gevallen, die we in onze kliniek onder behandeling hebben gekregen, waren er niet minder dan zeventig met een myopie, die wisselde van 2 D. tot 25 D. Hiervan waren drie en vijftig boven de 10 D., terwijl de andere zwakker myoop waren. Hoe sterker de myopie, des te vaker treedt er dus netvliesloslating op. In de dertig overblijvende gevallen in niet-myopiese ogen, waren er twaalf, waarbij de loslating zich aan een belangrik trauma had aangesloten, en acht, waarbij een ontsteking in het spel was. Deze moeten dus afgetrokken worden. Er blijven dus zeventig myopiese, tegen tien emmetropiese of licht hypermetropiese gevallen. Dit procentgehalte is zeker nog te laag voor de myopie, zodat men gerust kan aannemen, dat 90% van de dialyses retinae, welke niet door aanzienlike verwondingen zijn voorafgegaan, en waar geen ontstekingsverschijnselen of tumoren aanwezig zijn geweest, voorkomen bij de hogere graden van myopie.

We hebben onder de zeventig myopiese gevallen, veertienmaal dubbelzijdige (dus 20%) loslating genoteerd gevonden.

Leber (59) stelde in 1887 voor deze spontane dialyses, die zonder subjektieve of objektieve ontstekingsverschijnselen verlopen, de volgende theorie op: Het voorste gedeelte van het corpus vitreum wordt geleidelik omgevormd in een fijne, vezelige massa. Deze verdicht zich en schrompelt, doch kan doorzichtig blijven. De uit het geschrompelde glasachtige lichaam uitgeperste lymphe verzamelt zich tussen retina en het corpus vitreum. Er ontstaat daardoor een samenvallen van het

glasachtige lichaam. Bij het verder voortschrijden van de schrompeling van het corpus vitreum wordt er een trekking binnenwaarts uitgeoefend op de daarmee samenhangende netvliesdelen. Bij een bepaalde graad van spanning wordt het netvlies ingescheurd. Het gedeelte ervan, dat met het corpus vitreum samenhangt, wordt naar binnen getrokken. Het transsudaat in de pars anterior van de corpusvitreumruimte is daardoor in de gelegenheid door deze opening uit te stromen en zich tussen retina en chorioïdea op te hopen en de eerste in een plooi op te lichten. Deze veranderingen van het corpus vitreum zouden een gevolg zijn van een chorioïditis, die de myopie vaak vergezelde.

In 1915 heeft LEBER (60) deze theorie verder uitgewerkt, en in meer dan een opzicht principieel gewijzigd. Hij is van de aktiviteit van het corpus vitreum tot de passiviteit ervan overgegaan. Wij hebben de onjuistheid van de veronderstelling van LEBER—NORDENSON, dat schrompeling van het glasachtig lichaam de loslating zou veroorzaken, bewezen. Er blijft natuurlik de mogelikheid, dat de trekking aan het netvlies wel plaatsvindt, de genoemde symptomen wel bestaan, doch dat de oorzaak in iets anders is gelegen. LEBER (§ 697) stelde nu in de plaats van het schrompelende corpus vitreum, trekking door nieuwgevormd weefsel op de retinavoorvlakte. Hij schrijft : „Die Retraktionsvorgänge gehen aus von neugebildeten zellig-häutigen Schichten an, der Innenfläche der Netzhaut, die ihre Zugwirkung einerseits auf diese anderseits auf den Glaskörper ausüben. Die Quelle dieses Gewebes sind höchst wahrscheinlich Abkömmlinge der Pars ciliaris und des Pigmentepithels, welche auf die Netzhautoberfläche gelangen. Die Verdichtung des Glaskörpers hat man sich wohl, anders als wir es uns früher gedacht haben, im wesentlichen als ein passive vorzustellen ; doch beteiligt sich daran auch eine eigentümliche, von der neugebildeten Zellenschicht ausgehende Gewebsproliferation. Auszerdem ist eine von den in situ gebliebenen und weit auswachsenden Zylinderzellen der Pars ciliaris ausgehende Neubildung von Fibrillen nachweisbar."

Deze nieuwe theorie van LEBER is dus gebaseerd op de volgende feiten :

a. veranderingen in en op de retina ;
b. loslating van het corpus vitreum en daarmee gepaard gaande
c. verzameling van vloeistof tussen corpus vitreum en retina ;
d. het voorkomen van een scheur in het netvlies ;
e. aanwezigheid van vloeistof tussen retina en chorioïdea in de buurt van de scheur ;

f. het plotseling optreden en snelle progressie van de dialysisretinae ;

g. chorioïditiese veranderingen (daar LEBER echter in tegenstelling met NORDENSON geen ontstekingen van het vaatvlies aanneemt, zijn deze afwijkingen voor zijn theorie van weinig waarde).

We zullen elk van deze symptomen afzonderlik bespreken. Aan het eerstgenoemde, de veranderingen in en op de retina, zullen we pas het laatst onze aandacht wijden, hoewel ze van alle het meest gewichtige is. We beginnen met de :

1. Netvliesruptuur.

Een zeer belangrike plaats neemt de netvliesscheur in de theorie van LEBER in. Reeds VON GRAEFE (32) heeft haar bij de dialysis retinae gekend.

a. Frekwentie: Hierover lopen de meningen sterk uiteen. De aanhangers van de schrompelingstheorie geven veel hogere percentages op, dan die van de exsudatie- of van de „Dehnungstheoriën". NORDENSON schat haar op 38.6%, GALEZOWSKI ((42) vond in 649 ogen haar 131 keren, dus 20.1%. GONIN (43) komt tot 60%. LEBER diagnosticeerde haar in 27 gevallen 15 maal, dus in meer dan 50%. Hij is van mening, dat dit eer te laag dan te hoog is berekend, daar de scheur dicht bij de ora serrata ligt, en door het weder aanleggen aan de retina weer kan verdwijnen. LAUBER (61), SCHMIDT—RIMPLER (95) e. a. beschouwen deze cijfers als te hoog. Niet elke donkere streep in de retina moet men als een scheur diagnosticeren.

In onze kliniek vond ik haar in de genoemde 100 gevallen, 25 keer vermeld. Ook dit is zeker beneden de werkelikheid, daar niet altijd angstvallig naar een scheur is gezocht geworden.

b. Tijdstip van optreden: LEBER beweert, dat de ruptuur reeds in het begin van de dialysis optreedt. In 23 gevallen, die hij van drie dagen tot twee maanden na de eerste symptomen heeft onderzocht, vond hij haar steeds bij zijn eerste onderzoek. LAUBER en andere nemen aan, dat zij soms enige tijd na de loslating optreedt.

c. Lokalisatie: NORDENSON vond in 46 gevallen haar 35 keer boven, en wel meestal temporaal boven gezeteld ; elf keren echter beneden. Meestal is zij dicht bij de ora serrata, een enkele maal aan de aequator, doch bijna nooit nog meer naar achteren, dus tussen aequator en papil gelokaliseerd. Deze zetelplaats stemt overeen met hetgeen in onze kliniek is waargenomen geworden. Ook hier bevond zij zich het meest temporaal boven en wel aan de grens van het ophthalmoskopiese gezichtsveld. Doch niet altijd, een enkele keer zat ze beneden of nasaal. Bij het opstellen van een theorie zal dus hiermee, zowel als met haar

geheel ontbreken in enkele gevallen rekening gehouden moeten worden.

d. Het omkrullen van de randen: Wanneer het netvlies, door traktie van schrompelend nieuwgevormd weefsel op zijn binnenvlakte of in het corpus vitreum, wordt stuk getrokken, is het te verwachten, dat de randen ervan naar binnen zullen omkrullen. Inderdaad hebben NORDENSON, LEBER, LIEBREICH (62), UHTHOFF dit gevonden. Tegen deze mening hebben zich vooral SCHWEIGGER (92) en LAUBER (61) doen horen. Zij vonden de randen van de scheur ook chorioïdaalwaarts opgerold. Ook in onze kliniek is er een heel enkel geval voorgekomen met een omkrulling van de randen. Deze waren dan steeds naar binnen gekeerd. Daar er echter goed gedokumenteerde voorbeelden bestaan, waar de omkrulling naar buiten gericht is, zal men ook dit feit niet mogen negeren.

e. Zwabberen van de randen van de scheur en van het netvlies: Reeds VON GRAEFE (34) en FUCHS (29) hebben de aandacht op dit verschijnsel gevestigd. LAUBER heeft een paar gevallen ervan beschreven en ook wij vonden het vier keer vermeld. Als eis voor golvende bewegingen van het netvlies geldt aanwezigheid van vloeistof er omheen. De zienswijze van LAUBER, dat dit tegen een retraktietheorie zou pleiten, komt mij niet voor steekhoudend te zijn. Wanneer er een retraherende kracht bestaat, zal het netvlies sterk gespannen zijn. Ontstaat er echter een scheur, dan wordt deze spanning verminderd. Hierdoor zal het netvlies, zoo het door vloeistof omspoeld wordt, inderdaad kleine excursies kunnen maken.

f. Oorzaak: We hebben er reeds op gewezen, dat NORDENSON als oorzaak van de scheur schrompeling van het corpus vitreum en LEBER samentrekking van praeretinaal nieuwgevormd weefsel heeft aanvaard. Ook GONIN vaart met LEBER in hetzelfde schuitje ; ook hij ziet in de samentrekkende kracht van nieuwgevormd weefsel de oorzaak. We willen echter niet vooruitlopen op de bespreking van de mikroskopiese veranderingen, die er in myopiese ogen optreden. Eerst daarna zullen we een vaster oordeel kunnen vormen over het wezen van het proces. Hier wil ik er slechts nog op wijzen, dat scheuren in de retina ook onder andere omstandigheden kunnen optreden. Zoo bijvoorbeeld na een stomp geweld NOYES, GONIN, REISS (132) in de makulastreek. Hier kan een loslating op volgen, doch dit gebeurt vaak niet (HAAB). ELSCHNIG (28) vond na traumatiese hyalitis ruptuur van de retina. Hij nam als begunstigend moment hier een oplossing van de netvlieselementen waar door in het subchorioïdale exsudaat ontstaande

autolytiese stoffen. Ook is het een gewoon verschijnsel bij het cyclitismembraan (Zie fig. 32). Een enkele keer kan het ook optreden na een subchorioïdaal exsudaat zo er nog andere begunstigende faktoren in het spel zijn.

Samenvatting: De netvliesscheur is een zeer vaak voorkomend verschijnsel bij de spontane dialysis retinae. Zij treedt meestal voor òf gelijktijdig met de loslating op, bij uitzondering daarna. Zij is als regel temporaal boven gezeteld, dicht bij de ora serrata. Haar randen zijn gewoonlik naar binnen omgekruld en kunnen golvende bewegingen met kleine amplitude maken.

2. Loslating van het corpus vitreum.

In de theorie van NORDENSON bekleedt het samenvallen van het glasachtige lichaam een zeer belangrike plaats. In de nieuwe theorie VAN LEBER echter niet. Voor het totstandkomen van de netvliesloslating, zoals hij haar voorstelt, is vervloeiing van het buitenste gedeelte van het corpus vitreum reeds voldoende.

HEINRICH MÜLLER (66) heeft het eerst op de loslating van het corpus vitreum als anatomies verschijnsel gewezen. ARLT (5) en IWANOFF (50) hebben vaak loslating ervan in myopiese ogen gevonden. WEISS (118) neemt haar in 69.4% der gevallen aan. ELSCHNIG (28) heeft te berde gebracht, dat zij lang niet zo vaak voorkomt als door genoemde onderzoekers wordt aangenomen. Hij heeft 22 gevallen van myopie mikroskopies onderzocht, en vond bij geen enkele loslating van het corpus vitreum en slechts in 4 vervloeiing ervan. Dit is meer in overeenstemming met hetgeen wij in onze kollektie hebben kunnen konstateren. Ook hier hebben we in 12 myopiese ogen in geen enkel loslating van het glasachtige lichaam gevonden in die zin, zooals ARLT en IWANOFF bedoeld hebben. Er kwamen wel gevallen voor, waarin schrompeling ervan bestond, doch dan was deze op dezelfde wijze te verklaren als door GREEFF is gedaan, namelik als een artefakt ten gevolge van het hardingsproces.

IWANOFF heeft de corpusvitreumloslating als een afzonderlik ziektebeeld beschreven, en beschouwde haar als een prodroom van de netvliesloslating. De staphyloma posticum zou door verlenging van het oog eerst loslating van het corpus vitreum ten gevolge hebben en daarna van het netvlies. Op sommige plaatsen zou het corpus vitreum aan het netvlies echter verbonden blijven ; wordt het corpus vitreum losgetrok-

ken, dan zou de zenuwvezellaag meegaan. Het samenvallen van het glasachtige lichaam zou dus wijzen op een dreigende netvliesloslating. Tussen corpus vitreum en retina, en tussen retina en chorioïdea bevond zich een vochtophoping. De Wecker (117) neemt nu aan, dat de retina door de druk van deze praeretinale vloeistof zou doorgescheurd worden en zich achter het netvlies verzamelen, terwijl Iwanoff de retroretinale vloeistof als ex vacuo afgescheiden zich voorstelde. Het is echter niet ongedwongen met de mechanika te rijmen, dat een vloeistof, die op alle plaatsen tegen een membraan is aangelegen, zoals hier tegen het netvlies, door verhoging van druk dat membraan op een bepaalde plaats naar zich zal toehalen. Nordenson heeft daarom naar een andere verklaring gezocht, en meende die gevonden te hebben in de schrompeling van het corpus vitreum, waardoor loslating ervan, en tevens traktie op het netvlies wordt uitgeoefend. Deze veranderingen zouden het gevolg zijn van chorioïditis. Daar wij erop gewezen hebben, dat er noch schrompelingsprocessen in het corpus vitreum, noch chorioïditis in myopiese ogen aanwezig zijn, vervalt ook deze hypothese. Komt er in myopiese ogen samenvallen van het corpus vitreum voor dan berust ze in de meeste gevallen op momenten, die Parsons (74) onder het hoofd „Detachment of the corpus vitreum'' opsomt: a. subhyaloidale haemorrhagiën; b. exvacuo, bijv. na katarakt extraktie; c. door schrompeling van vezels in het corpus bijv. fibrineuscellige exsudaten, of rein fibrineuse; organisaties na penetrerende verwondingen of anderzins; dus in het algemeen onder die omstandigheden, welke wij onder de sekundaire netvliesloslating hebben besproken. In zeker 40% van de mikroskopiese preparaten van de sekundaire netvliesloslatingen vinden we een samenstelling van het corpus vitreum. Wij hebben reeds op blz. 124 uiteengezet, hoe dit door Greeff verklaard is geworden. Ook Parsons is eenzelfde zienswijze toegedaan. Alles bij elkaar genomen kan dus aan het symptoom van de loslating van het glasachtige lichaam in de pathogenese van de dialysis retinae geen belangrike plaats toegekend worden. Hetzelfde geldt voor:

3. De vloeistof tussen retina en corpus vitreum.

Leber neemt aan, dat dit verschijnsel vaak voorkomt, en verklaard moet worden door een vervloeiing van het corpus vitreum. Vervloeiing van het c. v. is reeds door Arlt gediagnosticeerd geworden in myopiese ogen en ook door Leber in verschillende gevallen waargenomen. We hebben erop gewezen hoe echter Elschnig haar slechts vier keer in 24 myopiese ogen heeft kunnen konstateren. Ik heb haar ook niet

gevonden. Wel kwam er exsudaat tussen het corpus vitreum en losgelaten netvlies voor. Deze praeretinale vloeistof zou uit het verkleinde glasachtige lichaam uitgeperst kunnen zijn en behoeft ook in de gevallen van LEBER en ARLT niet vervloeid corpus vitreum te zijn. We zullen echter zien, dat het voor de door ons op te stellen theorie niet van groot belang is of we hier met uitgeperste dan wel met vervloeide corpus vitreum te maken hebben.

4. **Vochtophoping tussen het losgelaten vaat- en netvlies.**

Bijna zonder uitzondering bestaat er vochtophoping ook bij de spontane netvliesloslating tussen chorioïdea en retina. Het zou echter geheel onjuist zijn, daaruit zonder meer te willen konkluderen, dat de dialysis retinae daar zou geschieden volgens de exsudatieleer. Ook hier toch bestaan er verschillende mogelikheden voor het ontstaan van deze vloeistof. Ten eerste zou het een gevolg kunnen zijn van een chorioïditis, die de myopie begeleidt ; of ten twede haar ontstaan te danken kunnen hebben aan degeneraties in de chorioïdea, welke dus aanleiding zouden geven tot een subchorioïdale transsudaatvorming. De mogelikheid bestaat echter ook, dat zij ex vacuo afgescheiden wordt (IWANOFF), als gevolg van de ruimte, die ontstaat bij de netvliesloslating. Ten vierde zou ze ook lymphe kunnen zijn, die door de netvliesscheur van uit het vervloeide corpus vitreum zich retroretinaal verzameld heeft, en het netvlies steeds verder van de chorioïdea heeft verdrongen. Deze laatste mening wordt door LEBER en NORDENSON gehuldigd. Dat dit vaak zoo geschiedt, is door LEBER overtuigend bewezen. Doch dat dit niet altijd plaatsvindt, bewijzen echter de enkele voorbeelden, die er beschreven zijn, waar de subchorioïdale vloeistof een ander samenstelling had dan de praeretinale. Hier moet dus een afscheiding ex vacuo plaatsgevonden hebben, of ze zou opgetreden zijn als gevolg van veranderingen in de chorioïdea. Wij kunnen ons namelik de gang van zaken ook in omgekeerde volgorde denken : exsudatie uit de chorioïdea met subchorioïdale ophoping ervan, spanning van het netvlies, die eindelik leidt tot een ruptuur, overlopen van de vochtmassa tussen retina en corpus vitreum. Deze voorstelling heeft VON GRAEFE (38) zich gevormd bij zijn „Dehnungstheorie''. Met de onjuistheidvan zijn theorie vervalt ook deze voorstelling. We zullen uit de nog te bespreken afwijkingen zien, dat de zienswijze van LEBER inderdaad als regel kan worden aangenomen, en in betere overeenstemming is met de

5. **Drukverlaging.**

Bij de bespreking van de hypotonie, blz. 209, als hoofdmoment hebben

wij reeds het algemene erover gezegd ; hier kunnen wij haar direkt toepassen op de spontane of idiopathiese netvliesloslating.

Ik heb in honderd gevallen verlaging van druk slechts in vier gevallen aangegeven gevonden. Deze vier zijn alle een paar dagen na de loslating onderzocht geworden ; kunnen dus niet als bewijs gelden, dat de druk tijdens of voor de loslating ook reeds beneden het normale peil is geweest. In de andere was de druk normaal, in een paar verhoogd, doch deze hypertonie berustte daar op sekundair glaukoom.

We kunnen dus met LEBER de konklusie trekken, dat verlaagde druk zeer zeldzaam voor de loslating, meestal pas een tijd daarna optreedt, en dus niet als oorzaak, doch als gevolg ervan beschouwd moet worden.

6. **Het plotseling optreden en de snelle uitbreiding van de loslating.**

We gaan over tot de bespreking van een paar andere symptomen, waaraan door de aanhangers van de schrompelingstheorie veel waarde wordt gehecht n. l. het plotseling optreden en het snelle voortschrijden van de netvliesloslating. ARLT, BECKER, SAMELSOHN, NORDENSON, LEBER enz. nemen aan, dat de loslating meestal in eens ontstaat, en zich snel uitbreidt. WALTER (119) vond 41 keer haar „ganz rasch", 52 keer „ganz plötzlich" en 57 keer „entschieden langsam" tot stand komen. SCHWEIGGEN (94) echter beweert, dat de symptomen zich langzaam manifesteren.

We vonden in 20 van de 90 gevallen duidelik vermeld, dat zij plotseling is opgetreden, en akuut progressief is geweest. Meestal treedt zij op na een onbeduidend trauma. We laten hier enkele voorbeelden volgen, die door elk ophthalmoloog naar believen met andere uit zijn praktijk aangevuld zullen kunnen worden.

L. S., los werkman, R. O. E + 17, L. O. E + 10, kreeg bij zijn werk plotseling een verduistering van zijn linkeroog.

V., smid van beroep, R. O. E + 16, L. O. E + 10 kreeg onder het hameren plotseling loslating van het netvlies van zijn linkeroog.

O., huisvrouw, R. O. E + 16, plotseling zonder bepaalde reden een wolk voor haar linkeroog. Uitgebreide loslating.

B. melkslijter, R. O. E + 10, L. O. E + 11, plotseling zonder trauma rechts.

T., pianostemmer, O. R. E+5, L. O.E, na explosie van een spirituslamp, zonder dat zijn ogen zichtbare verwonding vertoonden, plotseling rechts slechter gaan zien.

B., dienstbode, R. O. E, L. O. E, kreeg een stoot met een vinger tegen haar rechteroog, echter zo onbetekenend, dat patiënte het pas bij na-

vraag meedeelde. Na een poos ontstond er een loslating in haar rechteroog.

K., koopman, R. O. E + 1$^1/_2$, L. E + 2, geen trauma plotseling blind geworden.

Er kwamen echter ook gevallen voor, waar de gezichtsscherpte en het gezichtsveld langzamerhand achteruitgingen. Voor een deel heeft dit op een progressie van de myopie berust; er waren er echter ook bij, waar het alleen verklaard kon worden door een langzame uitbreiding van de loslating. LEBER (60) stelt zich voor, dat het netvlies door de trekking inscheurt, en de praeretinale vloeistof door de scheur stroomt, en zich snel tussen retina en chorioïdea uitbreidt. Deze uitbreiding wordt ondersteund door de zwaartekracht en door de mindere weerstand, welke het ingescheurde netvlies aan de samentrekkende kracht biedt. Hij heeft erop gewezen, dat bij een zo snelle voortschrijding, er verhoging van druk moet optreden, zo een exsudaat afgescheiden door de chorioïdea daárvan de oorzaak is. Een gedeelte van het glasvocht moet eerst weggeperst worden, de druk van de vloeistof tussen netvlies en chorioïdea moet dus hoger zijn dan die in het corpus vitreum, wil er dialysis optreden. We hebben erop gewezen, dat de druk in het begin niet noemenswaard verhoogd is; doch ook, dat daarentegen reeds geringe overdruk voldoende is de lymphe weg te drukken. Een overdruk, die aan de waarneming van de ruwer digitometriese methode ontsnapt.

7. Mikroskopiese veranderingen.

Ons rest nu nog de mikroskopiese veranderingen te bespreken, die bij de spontane netvliesloslating optreden. Deze zullen, evenals bij de andere afwijkingen, ook hier de doorslag moeten geven. Een theorie van de netvliesloslating zal in de eerste plaats daarop gebaseerd, in elk geval er niet in strijd mee mogen zijn.

We zullen eerst in het kort de hoofdzaken weergeven, die LEBER gevonden heeft en de gevolgtrekkingen, die hij daaruit gemaakt heeft; daarna zullen wij ze toetsen aan hetgeen wij mikroskopies gevonden hebben, en een eigen theorie over de loslating konstrueren.

De veranderingen, door LEBER beschreven en die voor ons van belang zijn, lokaliseren zich op drie plaatsen, te weten: 1. op de voorvlakte van het netvlies 2. in het glasachtige lichaam, en 3. intraretinaal.

1. Op de voorvlakte van het netvlies.

Deze beschouwt LEBER als de belangrikste. In het kort samengevat komen ze hierop neer. Er bevindt zich praeretinaal een nieuwgevormde laag weefsel, die meestal bij het netvliesspoor op de cylinderepitheellaag van de pars plana overgaat. Dit weefsel bestaat uit vezels en cellen. De

vezels vertonen meestal bindweefselkleuring, dus met GIESON rood, en met MALLORY intensief blauw. Deze kunnen een aanzienlik dikke laag vormen, en hechten zich innig aan de retina vast. Deze laatste is vaak in plooien gelegd, die door deze vezels opgevuld worden. De cellen hebben soms het uiterlik van fibroblasten, die lange uitlopers bezitten, welke zich ook in het corpus vitreum kunnen vertakken. Tevens vindt men daarbij enkele losgelaten, gedeformeerde pigment-epitheelcellen, vooral in de zonularuimte, in de oogkamerhoek en in de mazen van het ligamentum pectinatem. Niettegenstaande deze morfologie is LEBER huiverig deze cellen en vezels een mesodermale oorsprong toe te kennen. „Ich glaube aber, dasz der hier beschriebene Prozesz histologisch nicht als echte Bindegewebsproliferation aufzufassen ist, welche sich auch ophthalmoskopisch in ganz anderer Weise, in Gestalt der bekannten spaken Membranbildungen, darstellt. Doch möchte ich nicht in Abrede stellen, dasz sich zuweilen, besonders in späteren Stadien, auch eine Wucherung mesodermaler Zellen an den Veränderungen beteiligt, zumal es dann auch zu Gefässneubildung an der Innenfläche der Netzhaut kommen kann." Hij wijst er verder op, dat dit weefsel veel overeenkomst heeft met het nieuwgevormd weefsel, dat bij retinitis exsudativa op de buitenvlakte van het netvlies gevormd kan worden. Wij hebben aangetoond, blz. 186, dat dit inderdaad een mesodermale oorsprong heeft. Hij is echter van de zienswijze, dat het een andere moederbodem heeft en zoekt deze in de cellen van de pars ciliares retinae. Om een juist begrip te geven hoe LEBER zich de pathogenese van de spontane netvliesloslating voorstelt, halen we de anatomiese biezonderheden, door hem beschreven, in zijn eigen woorden aan. „Von gröszerer Wichtigkeit ist, dasz es neben den geschilderten Veränderungen der Netzhaut auch zu einem gewissen Grade von Hyperplasie der Pars ciliaris und des Pigmentepithels kommt, und dasz darin vielleicht die Quelle für die zelligen Wucherungen gegeben ist, welche sich über die Netzhaut hin verbreiten und durch ihre Retraktion die Ablösung hervorbringen. In allen Fallen war die Pars ciliaris leicht und in unregelmäsziger Weise gewuchert, die Zellen zum Teil verlängert, schief gestellt, zu Fasern oder Arkaden ausgewachsen, hie und da auch durch eine umschriebene Wucherung des Pigmentepithels emporgehoben und das letztere auch sonst in gewissem Grade hyperplasiert.

In manchen Fällen fanden sich im Bereich des ganzen Orbicularis ciliaris flache hügelige Verdickungen der Pars ciliaris durch eine Auflagerung epithelialen Gewebes gleicher Art, welche zunächst den Eindruck an Ort und Stelle entstandener atypischer Wucherungen machten ;

das Auftreten gleicher Auflagerungen im Anfangsteil der eigentlichen Netzhaut wies aber auch auf die Möglichkeit eines Transports von anderer Stelle her hin. Sehr seltsam waren gewisse lang ausgedehnte Membran- oder Balkenbildungen von epithelialem Gewebe, die an der Ora serrata fest saszen, am Ansatz zuweilen verzweigt, die flach über die Oberfläche hinwegzogen, um mit einer kolbigen Anschwellung zu endigen; sie konten eine Länge von 0.5—1.5 mm erreichen. In vielen Fällen fanden sich in der Umgebung der Ziliarfortsätze vollkommen abgetrennte, meist rundliche oder längliche Stücke von Ziliarepithel und zwar in so beträchtlicher Zahl und zum Teil in so weitem Abstand von den Fortsätzen, dasz es sich unmöglich um durch das Mikrotom abgeschnittene Stücke, sondern nur um präexistierende Gebilde, um abgestoszene Sprossen oder Knospen desselben handeln konnte."

„Während die Mehrzahl derselben in der Umgebung der Ziliarfortsätze anzutreffen war, konnte ich sie in einzelnen Fällen über die ganze Innenfläche des Orbiculus ciliaris hinweg bis auf die Oberfläche der Netzhaut verfolgen. Besonders merkwürdig war dabei, dasz sie sich längs den Fasernbündeln der Zonula weithin verbreiten, und zwischen sie eingeschlossen, eine spindelförmige und noch stärker in die Länge gestreckte Form annahmen." „Es kann hiernach, wie es mir scheint, kein Zweifel sein, dasz in manchen Fällen von Staphyloma posticum von den Ziliarfortsätzen abgelöste Knospen von Ziliairepithel nach rückwärts bis zur Oberfläche der Retina gelangen. Es wird dadurch sehr wahrscheinlich, dasz auch die hügeligen Verdickungen des Ziliairepithels auf dem Orbiculus ciliaris und auf der Retina, welche oben erwähnt wurden, durch von den Ziliarfortsätzen dahin gelangte Auflagerungen entstehen."

Leber zegt, dat deze veranderingen ook voorkomen in myopiese ogen, die geen ontstekingsverschijnselen vertonen, en in niet myopiese ogen met andere pathologiese afwijkingen. Zij zouden een zekere overeenkomst hebben met de spruitvorming van het ciliairepitheel zoals die door Fuchs bij iridocyclitis is beschreven geworden, doch dat hier leukocytenemigratie of andere kenmerken van een ontsteking ontbreken. Hij vat zijn beschouwingen aldus samen: „Diese Beobachtungen weisen somit auf eine Möglichkeit hin, wie sich der Zusammenhang, zwischen Staphyloma posticum und Netzhautablösung erklären läszt, wenn man annimt, dasz die durch die Dehnung des Bulbus angeregte Hyperplasie des Ziliairepithels zur Ablösung von Epithelknospen führt. die auf die Netzhaut gelangen und hier zur Entstehung von Proliferations und Retraktionsvorgängen Anlasz geben."

We hebben uitvoerig bij deze waarnemingen van Leber stilgestaan, omdat zijn theorie van de spontane netvliesloslating in hoofdzaak hierop berust. Het komt ons echter voor, dat deze beschouwingen van hem niet geheel juist zijn, doordat hij de feiten in verkeerd onderling verband heeft gebracht. We hebben daarom ernstige bezwaren om met hem op deze feiten, hoe nauwkeurig ze ook waargenomen, en hoe juist ze beschreven mogen zijn, een dergelike theorie, zoals door hem is verkondigd, op te bouwen. In de volgende bladzijden zullen we deze bezwaren verder ontwikkelen. Beknopt samengevat luiden ze als volgt :

a. Deze afwijkingen, door Leber gevonden, komen niet altijd in de (myopiese) ogen met spontane dialysis voor.

b. We hebben ze ook gevonden in ogen met sekundaire dialysis (door een subchorioïdaal exsudaat bijvoorbeeld). Hier zijn ze dus niet de oorzaak, doch het gevolg van de loslating.

c. Ze komen voor bij processen in de retina gezeteld, en worden ook hier niet steeds gevolgd door een dialysis retinae (bij retinitis proliferans o. a.).

d. Er bestaan gevallen (ook onder de myopiese spontane netvliesoslating), waarbij men met een verkapt cyclitismembraan te doen heeft.

e. Indien ze al in een vroeg stadium optreden, dan geschiedt dit bij uitzondering ,en zijn ook dan voor een andere verklaring vatbaar.

f. Dergelike weefselnieuwvorming hebben we niet gevonden in de zware graden van myopie zonder dialysis retinae.

g. Dit nieuwgevormde weefsel is meestal niet met het epitheel van de orbiculus ciliaris verbonden ; kan dus niet in alle gevallen daaruit ontstaan zijn.

h. Dit weefsel is niet met de oogspiegel waar te nemen.

i. Wanneer de samentrekking ervan de oorzaak is, dan zal de loslating steeds progressief zijn, en de prognose veel slechter zijn als dit het geval is.

j. Leber maakt te weinig onderscheid tussen de primaire en sekundaire degeneraties, die in het netvlies bij de spontane loslating ervan optreden.

a. H e t n i e u w g e v o r m d e w e e f s e l o p d e r e t i n a-b i n n e n v l a k t e k o m t n i e t a l t ij d i n o g e n m e t s p o n-t a n e n e t v l i e s l o s l a t i n g v o o r. Zoo hebben we het niet gevonden in Str. 597, Str. 147 en ook niet in Str. 475. Hier moet dus een andere oorzaak bestaan hebben voor de dialysis retinae. Aan te nemen, dat dit weefsel wel in het begin bestond, doch in het verloop van het proces weer verdwenen is, schijnt mij erg gezocht. We weten

uit andere voorbeelden, dat het eens nieuwgevormde bindweefsel of weefsels, die er nauw mee verwant zijn, nauweliks voor terugvorming vatbaar zijn.

b. Genoemde afwijkingen komen ook voor na sekundaire netvliesloslatingen. Leber meent, dat dit heel zelden of nooit voorkomt. Dit is echter in strijd met onze ervaring. Zo zijn we het meermalen tegengekomen bij loslatingen na sarcoma chorioïdea ; zoo in Str. 429. Dit geval hebben we in hoofdstuk IV behandeld. Hier heeft de retina losgelaten in aansluiting van uitgebreide intraokulaire bloedingen. Het beeld, dat hier gevormd wordt, komt geheel overeen met hetgeen Leber beschreven heeft ; en is hetzelfde, dat elk netvlies op den duur na chroniese ontstekingen in andere delen van het oog vertoont. Het komt mij daarom vóor, dat, waar hier de veranderingen gevolg en niet de oorzaak van de loslating zijn, men recht heeft te twijfelen of niet dezelfde verhoudingen bij de spontane dialysis bestaan.

c. Analoge processen komen voor bij andere netvliesaandoeningen en brengen daar niet altijd loslating teweeg. Leber geeft toe, dat dit weefsel vaak overeenkomst heeft met het nieuwgevormde weefsel bij retinitis exsudativa. In fig. 53 hebben we een voorbeeld ervan gehad. Daar hebben we retroretinaal een brede nieuwgevormde bindweefsellaag. Deze heeft zich daar ontwikkeld in aansluiting aan een ontsteking. We vragen ons af, of de waarschijnlikheid niet bestaat, dat in het myopiese oog, nadat de retina losgelaten heeft, ook een lichte ontsteking optreedt. Voor de loslating toch vinden we bij de hogere graden van myopie niets, dat op een ontsteking wijst. Ook in P. A. 289, fig. 43, 44 en 45 hebben we een praeretinale weefselnieuwvormig in en om de zenuwschijf beschreven, die eenzelfde struktuur heeft als door Leber bij de spontane netvliesloslating is gevonden. Daar was ze afhankelik van de toxiese stoffen, of haemorrhagiën in het netvlies, waardoor tevens chronies glaukoom werd veroorzaakt. We weten uit de onderzoekingen van Keukenschrijver (133), dat dialysis soms gevolgd wordt door glaukoom. Zoo heeft hij het gevonden in de volgende ogen met spontane netvliesloslating Str. 129, Str. 176, Str. 227, Str. 292, Str. 404 en P. A. 188. Het glaukoom is na korter of langer tijd opgetreden. Hier bestond behalve de praeretinale bindweefselvorming ook een dergelik laagje weefsel op de irisvoorvlakte, op de zenuwschijf en afsluiting van de voorste oogkamerhoek. Niemand zal er aan twijfelen, dat deze veranderingen pas na de loslating in deze ogen zijn opgetreden. Waarom

zou men nu alleen het praeretinale als primair beschouwen? (Met één uitzondering waren genoemde ogen alle bijziende).

d. *In sommige gevallen heeft er een verkapt cyclitismembraan bestaan.* Dit kwam voor in de ogen Str. 524, Str. 129 en Str. 227. Hier dringen vaatspruiten en bindweefselcellen het corpus vitreum binnen, en wordt een beeld gevormd zoals wij dit in hoofdstuk VI hebben getekend. Het is dus overbodig hier nog een afbeelding ervan te geven. LEBER haalt om zijn mening te staven ook twee voorbeelden aan, geval I en IV van NORDENSEN. Bij deze bestond er op de orbiculus ciliaris een laag weefsel, die op de retina overging. We hebben op blz. 225 er echter op gewezen, dat deze ogen door een iridocyclitis gekompliceerd zijn geworden. De veranderingen op de retinavoorvlakte mogen dus niet als primair beschouwd worden, doch hebben daar waarschijnlik eenzelfde oorsprong als in onze voorbeelden. We kennen de lichte iritiden na dialysis retinae. Er bestaat echter geen reden, dat ze geïsoleerd zouden voorkomen. Een lichte begeleidende cyclitis, die nauweliks door enig objektief symptoom manifest behoeft te zijn, is zeer waarschijnlik. Het cyclitismembraan met wat praeretinale bindweefselvorming kan het gevolg ervan zijn.

e. *Deze nieuwvorming van weefsel kan volgens* LEBER *reeds in het begin van de loslating aanwezig zijn.* Reeds in het begin, dus heel spoedig, kan er weefsel op de netvliesvoorvlakte zijn. Doch ook de iritis treedt spoedig na de loslating op. En we weten uit hoofdstuk II, dat na een paar dagen al een belangrike vaat- en bindweefselvorming kan optreden. We weten, dat de netvliesscheur gewoonlik dicht bij de ora serrata optreedt. Bij de doorscheuring worden de mesodermaalelementen geledeerd, deze beginnen als reaktie erop te woekeren, en zoo wordt wat in werkelikheid sekundair is als primair voorgespiegeld.

f. *In sterk bijziende ogen, doch zonder loslating, komen deze afwijkingen niet voor.* Het is alleszins te verwachten, dat zoo de praeretinale weefselnieuwvorming van aetiologies belang is, een begin ervan reeds in vele sterk myopiese ogen aanwezig zou zijn. LEBER meent het ook daar gezien te hebben. In onze preparaten hebben we het echter niet ontdekt. Zoo zijn de twee bovenste afbeeldingen in fig. 57 afkomstig van myopiese ogen. De eerste van P. A. 228 (E $\pm$ 12) en de twede van P. A. 160 (E $\pm$ 16). De netvliezen vertonen wel andere afwijkingen, doch er bestaat geen aanduiding van praeretinale woekeringen. Ook andere gevallen uit onze verzameling staven deze. Bij een lijden als de myopie, die zo zonder

ontstekingsverschijnselen en met degeneratie van de netvlieselementen verloopt, is woekering van dergelik weefsel a priori niet te verwachten. Waar LEBER het gevonden heeft, kan dit zeker niet als regel gelden.

g. Dit weefsel neemt als regel niet zijn oorsprong uit het epitheel van het orbiculus ciliaris. LEBER dacht van wel. We hebben een samenhang gevonden in de gevallen waar er een cyclitismembraan in het spel was, bijvoorbeeld in Str. 524, Str. 129 en Str. 227. Bestaat dit niet, dan lag het geheel geïsoleerd op het netvlies zoals in Str. 404 en Str. 571 (Zie fig. 57 de derde en vierde afbeelding en in Str. 292). Er is hier ook niets aanwezig, dat zou wijzen op een loslating van epitheelcellen en een uitzaaiing ervan op het netvlies, zoals LEBER aan wil nemen. Zulk een verhuizing komt mij voor zeer problematies te zijn. Dan zou bij gewone cyclitis epitheelwoekering en spruitvorming veel vaker moeten optreden. We hebben onze mening dienaangaande uitvoerig in hoofdstuk VI blootgelegd.

Een voorbeeld van dergelik praeretinaal weefsel geeft ons fig. 55, afkomstig van Str. 571. Het is een doorsnee door de retina. Beneden ligt de corpusvitreumruimte. Op de binnenvlakte van de sterk veranderde retina liggen spoelcellen met vezelige tussenstof, die innig met het netvlies verbonden is. Dit weefsel komt wel overeen met nieuwgevormd bindweefsel, doch wijkt in zijn morfologie in sommige opzichten ervan af. We houden het er voor, dat zich hier ook gliaelementen tussen de vaat- en bindweefselcellen gevoegd, en het uiterlik gewijzigd hebben.

h. Met de oogspiegel vinden we geen nieuwgevormdweefsel op de binnenvlakte van de retina. Zo dit de oorzaak van de loslating is, dus voor de loslating aanwezig is, zal men het ook ophthalmoskopies moeten kunnen diagnosticeren. LEBER zegt, dat men het niet kan zien, omdat het zo dicht bij de ora serrata is gelegen, dun is, doorschijnend, en tangentiaal ten opzichte van de binnenvlakte is gelegen. Deze eigenschappen kunnen het onderzoek bemoeiliken. Ze zullen echter niet in staat zijn steeds een negatief resultaat op te leveren. Te meer daar dit weefsel niet altijd dicht bij de ora serrata optreedt, doch soms meer naar de aequator is gelegen, aanzienlike dikte kan bereiken en er geen reden bestaat aan te nemen, dat het zo doorschijnend zal zijn. Dergelik weefsel bij retinitis proliferans is wel zichtbaar en het weefsel, dat optreedt als de retina zich weer aanlegt, ontsnapt geenszins aan onze waarneming (Retinitis striatae). Hier zijn scherpe, grillige, witte strepen te zien. Vanwaar dit onderscheid in doorschijnendheid van twee mesodermale vormsels van bijna dezelfde samenstelling ?

1. LEBER maakt te weinig scherp onderscheid tussen de primaire en sekundaire veranderingen, die in het netvlies bij de spontane loslating optreden. We zullen weldra hierop dieper ingaan. Dit is wel de voornaamste reden, waarom LEBER tot foutieve gevolgtrekkingen geraakt.

Samenvatting: In ogen met spontane netvliesloslating komt er vaak praeretinaal bind- en gliaweefsel voor. Dit hangt een enkele keer met de pars orbiculus ciliaris samen, wanneer daar tevens verschijnselen van een cyclitismembraan bestaan. Dit weefsel staat echter niet in aetiologies verband met de netvliesloslating, doch moet als een gevolg ervan opgevat worden, evenals het nieuwgevormde bindweefsellaagje op de irisvoorvlakte, in de voorste oogkamerhoek, en in de omgeving en op de zenuwschijf. Het is dus van sekundaire aard.

2. Veranderingen van het corpus vitreum.

LEBER kan zich nog niet geheel losmaken van zijn eerste liefde, namelik de schrompeling van het corpus vitreum. Hij tracht ook in zijn pas verschenen werk nog iets te redden van de theorie van NORDENSON. De veranderingen ervan, welke ook van aetiologies belang zijn voor het tot stand komen van de loslating, zijn in hoofdzaak de volgende:

Het perifere gedeelte is verdicht.

Op het corpus vitreum kan een weefsel voorkomen met dezelfde struktuur als het praeretinale. Dit kan het corpus vitreum binnendringen, waardoor een papillair uiterlik wordt gevormd, waaraan de vaten geen deel nemen. Het corpus vitreum heeft een golvende struktuur. Het neemt bindweefselkleuring aan. Hoe sterker de golving, des te intensiever de kleurstofopname.

Het achterste gedeelte kan vervloeid zijn of samengevallen.

De algemene indruk, die men verkrijgt is, dat het glasachtige lichaam niet schrompelt, doch dat het nieuwgevormde weefsel tussen retina en corpus vitreum enerzijds het corpus vitreum anderzijds de retina naar zich toehaalt. Toch rekent LEBER deze veranderingen niet van grote waarde, hij schrijft verder: „Meine frühere Ansicht, dasz die Netzhautablösung durch einen gleichmäszigen Verdichtungsvorgang des ganzen Glaskörpers bewirkt werde, hat sich demnach bei fortgesetzter anatomischer Untersuchung, wenigstens für die in Rede stehenden Fälle, nicht als haltbar erwiesen, was aber gegenüber der Bestätigung meiner Annahme, dasz dieser Art der Ablösung ein Retraktionsvorgang zu Grunde liegt, als nebensächlich zu betrachten ist."

We hebben deze afwijkingen ook in onze preparaten gevonden, doch kunnen ze evenmin als het praeretinale weefsel als primair opvatten. Aan hetgeen we bij de bespreking van de schrompelingstheorie van NORDENSON over het corpus vitreum reeds gezegd hebben, behoeven we niet veel toe te voegen. LEBER meent ten onrechte, dat het golvend uiterlik van het corpus vitreum niet tot stand kan komen bij een passieve samendrukking van het corpus vitreum na een dialysis door een chorioïdaal sarkoom, of subchorioïdale exsudaten. Zo vertoont Str. 292 een beeld, dat geheel overeenstemt met de tekeningen, die LEBER geeft. Hier heeft echter geen spontane dialysis plaats gehad. Alles bij elkaar genomenkunnen we (hoe sterk we ook in het teken van het nieuwgevormde bindweefsel staan) aan deze omvorming van het corpus vitreumweefsel hier, evenmin als bij de theorie van NORDENSON, veel aetiologiese waarde toekennen. Dit is echter niet het geval met de volgende afwijkingen, die in de retina zelve optreden.

3. Intraretinale veranderingen.

LEBER beschrijft hier primaire en sekundaire veranderingen. De eerste zouden typies zijn voor alle myopiese ogen, waarin dialysis retinae is opgetreden, de twede zouden een gevolg van de loslating zijn. De primaire zijn, zonder in details af te dalen, als volgt (fig. 57) atrofie van het voorste gedeelte van het netvlies, dat dus aan de ora serrata grenst; vesikulaire degeneratie der binnenste leden van de anders goed behouden staafjeslaag. De staafjes kunnen daardoor voor een deel wegvallen, soms geheel verdwijnen. In andere gevallen worden ze voor het verdwijnen langzamerhand korter en treden deformaties op, als schuine stand bijvoorbeeld. De buitenste en binnenste korrels nemen in aantal sterk af, en liggen losser van elkaar. De binnenste korrels kunnen tot op een rij verdwijnen. Ook de tussenkorrellaag ondergaat hetzelfde lot, zodat er vaak slechts een dun, door verspreide cellen opgevuld gliaskelet overblijft. Bij de ora serrata komen er grote, bijna over de gehele breedte van het netvlies zich uitstrekkende, horizontale-ovale holten voor (In fig. 57 de bovenste twee figuren). Deze komen volgens LEBER niet overeen met de cystoïde degeneraties in seniele ogen, zoals ze door ROSA KERSCHBAUMER (134) zijn beschreven. Deze laatste kunnen ook in myopiese ogen voorkomen, verbonden met deze atrofiese degeneraties.

Interstitiele woekering van de neuroglia is nooit sterk aanwezig. De graad van deze veranderingen is evenredig met de ektasie van de bulbus. De chorioïdea is in het algemeen weinig gedegenereerd. Er komt geen chorioïditis voor.

Er bestaat ook een hyperplasie van de pars ciliaris van de daargelegen epitheelcellen. We hebben gezien, dat LEBER juist daarin de bron van de celwoekeringen, die op het netvlies gelokaliseerd zijn, ziet. Deze epitheelcellen vermeerderen zich ook langs de vezelbundels van de zonula, worden erdoor omsloten, zijn vaak spoelvormig of nemen een langgestrekte vorm aan. Deze veranderingen zijn dezelfde, die bij iridocyclitis kunnen voorkomen. Doch zwerfcellen ontbreken, zegt LEBER. We weten echter, dat de leuko- en lymphocyten uit oude infiltraten verdwijnen, en er slechts vaat- en bindweefselcellen overblijven. LEBER mag dus niet op grond van dit verschijnsel konkluderen, dat het proces daardoor tot een andere orde behoort dan het cyclitismembraan.

Deze afwijkingen, behalve de celvormingen bij de pars plana, hebben we ook in de myopiese ogen gevonden, die geen losgelaten netvlies vertonen. De woekeringen van de pars ciliaris echter, moeten we als sekundair beschouwen. LEBER geeft geheel het beeld van een cyclitismembraan weer: spoelvormige cellenwoekering langs de zonula ZINNII die met de pars plana in verbinding staan. Na hetgeen we op blz. 226 erover gezegd hebben, behoeven we er niet verder op in te gaan, en zullen vervolgens de sekundaire veranderingen in het netvlies bespreken.

S e k u n d a i r e v e r a n d e r i n g e n.

Deze zouden dus pas na de loslating optreden. We hebben reeds erop gewezen, dat LEBER geen scherp onderscheid maakt tussen de primaire en sekundaire veranderingen in myopiese ogen. Dit blijkt, wanneer we hier weergeven, wat hij als sekundair aanneemt. Staafjeslaag: de elementen hiervan worden door de omgevende vloeistof verweekt en geledeerd. Men vindt kolfvormige aanzwellingen, verbuiging en andere deformiteiten tot gehele degeneratie in myelinachtige glanzende druppels. Vaak vesikulaire degeneraties, waarbij de staafjes door de daartussen ontstaande druppels tot bosjes samengedrukt worden. De overige lagen zijn losser van bouw, met talrike kleine en grotere holten. De steunweefsels zijn verlengd en gewoekerd, de nerveuse elementen gedegenereerd enz.

Deze veranderingen heeft hij ook als primaire beschreven, en hebben we ook in de ogen gevonden zonder dialysis. LEBER heeft dus zijn theorie gedeeltelik op primaire, gedeeltelik op sekundaire afwijkingen gebaseerd.

Wanneer we onze preparaten bestuderen, dan vinden we als primaire afwijkingen de genoemde degeneratie van de staafjes; cystenvorming

vooral dicht bij de ora serrata ; uitrekking van het perifere gedeelte van het netvlies ; doch we vinden in de myopiese ogen geen woekering van de processus ciliares, of nieuwgevormd weefsel praeretinaal in de buurt van de ora serrata, tenzij dat er redenen bestaan voor het aanwezig zijn van een cyclitismembraan. Deze moeten dus van sekundaire aard zijn evenals de veranderingen in fig. 55 beschreven.

Leber heeft erop gewezen, dat deze cystiese degeneraties het netvlies zouden kunnen verzwakken en dus het tot stand komen van een scheur in de hand werken. Hij heeft echter hieraan te weinig aandacht besteed, evenals enige andere veranderingen, die wij voor de genese van de loslating van zeer groot gewicht beschouwen. Het zal dus nu onze taak zijn deze nauwkeurig te onderzoeken, en haar samenhang met de loslating uiteen te zetten. We stellen ons voor de volgende punten te behandelen :

1. De genoemde cystiese degeneraties.
2. Rekkingsverschijnselen van de retina door achterwaartse traktie.
3. Uitrekking ervan naar voren.
4. Samenvatting van die afwijkingen, welke de kritiek hebben kunnen doorstaan, en dus als grondslag kunnen dienen voor een theorie van de spontane dialysis retinae.
5. Eigen theorie over het tot stand komen van de loslating bij myopiese en niet-myopiese ogen.

1. Cystiese degeneraties.

Cystiese degeneraties bij de ora serrata heeft Leber als konstant verschijnsel bij de myopie gevonden en onze preparaten bevestigen dit volkomen. Fig. 57 geeft ons enkele voorbeelden ervan. Links hebben we de nasale, rechts de temporale kant van het oog. De foto's zijn afkomstig van horizontale koupes, en illustreren het netvlies, om de ora serrata gelegen, met de zich daaraan sluitende orbiculus ciliaris. Het netvlies ligt boven, de chorioïdea met een gedeelte van de sclera beneden. De bovenste twee figuren zijn afkomstig van P. A. 228 en P. A. 160 ; twee ogen met myopia gravior, doch zonder dialysis. De cystiese degeneraties zijn hier vooral temporaal sterk geprononceerd en zetelen overeenkomstig met wat Leber gevonden heeft, vooral in de buitenste korrel- en retikulaire laag. Nasaal zijn de holten veel kleiner.

De twee volgende preparaten Str. 404 en Str. 571 zijn afkomstig van twee myopiese ogen, waarin spontane dialysis is opgetreden. Str. 404 (E + 6 D) is het oog van een man, oud 50 jaar ; evenals Str. 571 werd het gevolgd door glaukoom. In Str. 404 is de loslating temporaal het

verst voortgeschreden, daar is de retina met de cylinderepitheellaag van de pigmentepitheellaag losgelaten. Daar, waar de cylinderepitheellaag met het netvlies samensmelt, ziet men een puntvormig uitsteeksel recht naar boven gekeerd. Deze puntvormige uitloper wordt gevormd door het sterk uitgerekte netvlies bij de ora serrata, analoog aan de uitrekking nasaal (linker gelegen figuur). Door de loslating is dit netvliesgedeelte omgekanteld, en bij het preparen uit zijn oorspronkelike richting geraakt. Ook nasaal is de retina bij de ora serrata evenals in P. A. 160 spitsvormig naar de lenszijvlakte uitgetrokken.

In de volgende figuur Str. 571 zijn de veranderingen zowel temporaal als nasaal sterk uitgesproken. Hier zijn geen cystiese degeneraties, doch het netvlies vertoont vooral temporaal sterke puntvorm. Beiderzijds is het evenals in de vorige preparaten sterk verdund. Zowel temporaal als nasaal, staat het op het punt bij de ora serrata doorgescheurd te worden. In wezen verschillen deze twee voorbeelden niet van de twee bovenste. De veranderingen zijn hier alleen verder voortgeschreden.

De onderste figuur Str. 475 is afkomstig van een niet-myopies oog, dat geleden heeft aan spontane netvliesloslating. Dat het niet bijziende is geweest, wordt ook door zijn vorm en aslengte bewezen. Temporaal is de sclera met chorioïdea nog even te zien. Het netvlies is bij de ora serrata ingescheurd. Nasaal is het met de cylinderepitheellaag in de corpusvitreumruimte verhuisd. Ook hier ziet men grote holten in het netvlies, die bijna geleid hebben tot spontane perforatie ervan. Het oog vertoonde verder talrike cysten, ook in het achterste gedeelte van de retina.

Figuur 58 is een fotografie van het oog, genomen voordat het in koupes gesneden is geworden. Beneden rust het oog op de cornea, boven ziet men de nervus opticus als een zwarte prop op de bulbus zitten. Er is een ronde opening in de sclera geknipt, waardoor het mogelik is in de corpusvitreumruimte te kijken. Men ziet de losgelaten retina zakvormig erin hangen. Beneden ziet men een groot hiaat erin. Beneden dit hiaat is de lens als een schijfvormig lichaam zichtbaar. Links ziet men een circumcripte uitpuiling van de retina met de konvexe zijde scleraalwaarts gericht. Deze wordt veroorzaakt doordat de cystiese degeneraties het netvlies sterk verdund hebben. Er bevond zich vloeistof zowel voor als achter de retina. Het is duidelik, dat onder deze omstandigheden het netvlies golvende bewegingen zal kunnen gemaakt hebben.

Opmerkelik is in deze ogen de afwezigheid van woekeringen van het epitheel van de orbiculus ciliaris, en de praeretinale nieuwvorming

van weefsel, waaraan LEBER zoveel waarde hecht voor het tot stand komen van de netvliesloslating. We hebben deze preparaten niet uitgezocht, omdat ze een uitzondering zouden zijn op de regel, doch omdat hier geen verschijnselen van cyclitis aanwezig zijn geweest ; en zij daardoor goede voorbeelden zijn van ongekompliceerde dialysis retinae. Heeft er toch reden bestaan om iridocyclitis aan te nemen, dan vervalt daarmee alle waarde van de woekeringen in de buurt van de ora serrata en pars plana voor de genese van de dialysis.

LEBER heeft ten onrechte gedacht, dat deze afwijkingen (cystiese degeneraties) typies zijn voor de myopie, en principieel zouden verschillen van de seniele degeneraties. Wat we hier beschreven hebben komt evengoed voor in andere ogen, die een emmetrope of hypermetrope refraktie bezitten. Daar ze ook bij jongere personen voorkomen, kunnen ze ook geen specifiek ouderdomsverschijnsel zijn. Om dit aan te tonen zullen we een andere reeks preparaten illustreren in fig. 56. Deze figuur is overgenomen van Dr ZEEMAN ,,Ueber Loch- und Cystenbildung der Fovea centralis, A. f. O. Bd. LXXX, Dl. 2). De topografie is dezelfde als in fig. 57.

We zien hier dezelfde veranderingen als in fig. 57, en behoeven dus niet elk preparaat weer afzonderlik te bestuderen. Het bovenste is afkomstig van P. A. 289, een man van 66 jaar, met talrike netvliesbloedingen. Enukleatie wegens hoge tensie en pijnlikheid ; de twede, P. A. 279, van een kind van 2 jaar. Extirpatie wegens glio-sarkoom. De derde, Str. 236, van een vrouw, 84 jaar, athero sclerose, glaucoma absolutum haemorrhagicum ; de vierde, Str. 327, oud 77 jaar, ulcus corneae cum hypopyon en de vijfde, P. A. 280, oud 57 jaar, met netvliesbloedingen, gevolgd door glaukoom.

Hieronder zijn er twee met sekundaire netvliesloslating : P. A. 279 na glio-sarcoma chorioïdeae en Str. 327 na ulcus corneae.

In het eerste geval door de tumor en het subchorioïdale exsudaat ; en in het twede geval door exsudaat en fibrineschrompeling na komplicerende hyalitis.

Uit deze preparaten blijkt, dat de cystenvorming gaarne optreedt in seniele ogen met vaatziekten. We hebben haar echter ook gevonden na sarcoma chorioïdeae : Str. 197, tumor chorioïdeae na carcinoma mammae : P. A. 355 ; bij nefritis met stuwingspapil : P. A. 337 ; bij scleritis en keratitis t. b. c. : Str. 290 ; na keratitis scleroticans t. b. c. enz.

Deze cystenvorming is dus een zeer vaak voorkomend verschijnsel, dat aan geen leeftijdsgrens of refraktie anomalie gebonden is. Het kan

dus hoogstens in myopiese ogen vaker en intensiever voorkomen dan in andere ogen. Salzmann (131) neemt deze cystenvorming als een fysiologies proces aan. Hij vond, dat de eerste sporen van deze holtevorming reeds tussen het 16de en 20ste jaar optreedt, en het eerst onmiddelik achter de tanden van de ora serrata.

De degeneraties zijn ook in deze reeks preparaten vooral temporaal ver gevorderd. Dit is echter geen wet der Meden en Perzen, die voor geen verandering vatbaar is, zoals uit Str. 327 blijkt, waar ze nasaal niet voor temporaal onderdoen. We kunnen ons dan ook verenigen met de konklusies, die Dr Zeeman daaruit getrokken heeft: „Die Neigung zur Cystenbildung in der Umgebung der Fovea und der Ora serrata ist eine Ausserung dieser relativ mangelhaften Vaskularisation. Die temporale Hälfte der Ora serrata ist von der Cystenbildung am meisten betroffen und dankt dies dem grösseren Abstande von den zuführenden Zentralgefässen. Perifoveale Schädigungen, welche in dieser Weise durch schlechtere Blutversorgung hervorgerufen oder begünstigt werden, können zur Lochbildung führen. Echte Lochbildung der Fovea entsteht: entweder durch Verschmelzung cystöser Hohlräume, oder durch Ruptur infolge Narbenzuges aus ihrer nächsten Umgebung."

De holtevormingen bij de fovea boezemen ons hier niet zoveel belang in; we gaan ze daarom stilzwijgend voorbij.

We zien dus, dat Dr Zeeman deze degeneraties terugvoert op de slechtere vaatverzorging bij de ora serrata. We zullen weldra erop wijzen, dat er nog een ander moment aanwezig is, dat ondersteunend kan optreden.

Felix Wettendorfer (134) heeft 22 gevallen van hogere graden, meer dan 6 D, van myopie volledig onderzocht. Hij vond zonder uitzondering koncentriese gezichtsveldbeperking, en vooral ook ringskotomen bij de ora serrata. Hij geeft de volgende verklaring ervan: „Die bei Entwickelung der Achsenmyopie vorhandene stärkere spannung der Augenhäute bedingt durch das blosse mechanische Moment der Dehnung eine Schädigung der licht empfindenen Netzhautelemente, resp. der für die Ernährung der letzten wichtigen Schichten der Aderhaut." Dus daar, waar de retina of chorioïdea door zijn anatomiese samenstelling het minst weerstand kan bieden aan zulk een uitrekking, zullen zij het meest te lijden hebben. Voor het netvlies is dit zeker bij de ora serrata het geval. Hier voegt zich bij de slechte vaatverzorging ook nog deze uitrekking van het myopiese oog. Deze twee momenten brengen dus de cystiese degeneraties, het laatste ook nog rekkingsatrofie hier ter plaatse teweeg.

WETTENDORFER heeft deze ogen niet mikroskopies kunnen onderzoeken. De grondslag van de ringskotomen moet echter gelegen zijn in die afwijkingen, die we beschreven hebben en in de rekkingsverschijnselen, die we nu nauwkeuriger zullen ontleden.

2. Rekkingsverschijnselen.

a. Uitrekking van het netvlies in de richting van de achterste pool van het oog.

LEBER heeft erop gewezen, dat het netvlies van myopiese ogen bij de ora serrata sterk is uitgerekt. De verdunning, die hiervan het gevolg is, hebben we in fig. 57 in de bovenste twee preparaten overtuigend gezien. Ook de andere met netvliesloslating maken hierop geen uitzondering. De rekking, die hieraan ten grondslag ligt, is dezelfde, waardoor de supertraktie in myopiese ogen ontstaat en vindt haar verklaring in het staphyloma posticum Scarpae. Temporaal zijn de cystiese degeneraties het sterkst aanwezig, en ook de rekkingsverschijnselen. Het staphyloma posticum nu is ook temporaal in het achterste gedeelte van het oog gelegen. Het is dus niet avontuurlik om een onderling verband tussen deze verschijnselen te zoeken, dat ongedwongen gevonden wordt, wanneer men het stafyloom als de primaire afwijking aanneemt. De uitrekking van het netvlies is dan, evenals aangenomen wordt voor de supertraktie bij de papil, een gevolg ervan.

b. Uitrekking van het netvlies in de richting van de lenszijvlakte.

Onder normale omstandigheden vertoont het netvlies bij de ora serrata de bekende tandvorm. De tanden stemmen overeen met de tussenruimten van de processus ciliares. De eindpunten van deze riffels en ook van het daartussen gelegen netvlies zijn stomp of rechthoekig. In myopiese of in het algemeen in ogen met cystiese degeneraties bij de ora serrata is dit niet het geval. Hier bestaat een scherpe hoek. De retina is dus puntvormig naar voren uitgerekt. In de meeste preparaten van fig. 56 en 57 is dit duidelik te zien. Aan dit uitgerekte gedeelte insereren zonula ZINNII. In fig. 56 is dit aan de bovenste figuur (P. A. 289) nog even te zien. Ook in de andere komen dezelfde verhoudingen voor, doch de zonula laten zich, door haar doorschijnende struktuur en geringe kleurstofopname, moeilik fotograferen. In fig. 59 en 60 zijn deze verhoudingen duideliker. Fig. 59 geeft ons een gedeelte van de iris, het corpus ciliaire, de sclera en de retina bij het netvliesspoor weer. Boven verloopt de sclera als een dikke, zwarte band.

Rechts ziet men nog even zich onder aan de sclera aansluitendde

retina bij de ora serrata. Links splitst zich de sclera van de iris af; daartussen ligt het corpus ciliare, te herkennen als een zwartgekleurde spruitvormige massa. Het onderste gedeelte van de figuur wordt ingenomen door een vaal gekronkelde massa. Deze is het samengevallen corpus vitreum. De lens is met het prepareren verloren gegaan. Zij heeft links beneden gelegen. Haar kapsel is nog als een rechthoekige, zwarte streep zichtbaar.

Van uit de ora serrata naar de processus ciliares verlopen de zonula ZINNII. Bij het netvliesspoor ziet men slechts een paar vezels, bij de processus nemen ze in aantal toe. Men ziet daar hoe ze ook met het corpus vitreum in verbinding staan. In fig. 60 een sterkere vergroting van fig. 59 bij de ora serrata is de insertie van de zonula beter te zien. De vezels stralen van uit het punt van de retina naar voren, en verbinden zich enerzijds met vezels, die aan de cylindercellen van de pars plana zijn vastgehecht, anderzijds met het corpus vitreum. In zoverre is onze voorstelling hier onjuist, daar het corpus vitreum hier van zijn basis is losgelaten. We moeten ons dus de gekronkelde corpusvitreumvezels aan de onderkant van het netvlies vastgehecht denken.

De zonula ZINNII zijn dus aan de binnenzijden van de processus vastgehecht, en insereren enerzijds aan de zij- en achtervlakte van de lens en anderzijds aan de ora serrata en het daargelegen corpus vitreum. Deze voorstelling wordt ook door andere onderzoekers als SCHOEN (136), ULRICH (111), BERGER (137) gekoesterd. SALZMANN (131) meent, dat de vezels ongeveer $1^1/_2$ mM van de ora serrata insereren, en daar met de corpusvitreumvezels samensmelten. In onze preparaten hebben we echter duidelik kunnen zien, dat ze nog verder verlopen.

Wanneer men de omgeving van de ora serrata beschouwt, dan verkrijgt men de indruk, dat de uitrekking van de retina geschiedt door een traktie van de zonula ZINNII.

Spanning van de zonula kan geschieden door twee momenten: kontraktie van de ciliairspier en de werking van de intraokulaire druk Reeds BOWMAN (138) en BRÜCKE (139), de ontdekkers van de ringspier van het corpus ciliaire, hebben dit verondersteld. Terwijl CRAMER (140) en DONDERS, en na CRAMER ook HELMHOLTZ (141) 1852, reeds aan de ciliairspier naast het tot stand brengen van de akkommodatie tevens een spanning van de daarachter gelegen delen (chorioïdea en netvlies) toekende. Bij kontraktie van de ciliairspier ontstaat er ontspanning van de zonula, die van de processus ciliares naar de lens gaan, daarentegen een spanning van die vezels, welke naar de orbiculus ciliaris en het netvlies verlopen. Deze zienswijze kreeg pas, nadat HEINRICH MÜLLER

1857 (65) de longitudinale bundels van de ciliairspier ontdekte, een anatomiese basis.

Bij kontraktie van deze bundels zal de retina met de chorioïdea iets naar voren gehaald worden. Dit zou een lichte ontspanning kunnen teweeg brengen van de zonulavezels, die van het processus ciliaris naar de ora serrata verlopen. Er zijn echter twee momenten, die deze ontspanning neutraliseren : de verhoogde druk, die moet optreden, doordat de corpusvitreumruimte zich verkleint, zodra als chorioïdea en netvlies iets naar voren gehaald wordt ; en ten twede, doordat het processus ciliaris relatief meer naar voren zal verplaatst worden. De som zal dus een spanning van de naar achteren verlopende zonulavezels zijn.

De werking hiervan op de akkommodatie behoeven we niet weer te geven. BERGER (137) sluit zich bij deze mening aan en noemt ze „spannungsfasern". Reeds voor BERGERS monografie heeft ULRICH (111) deze werking van de ciliairspier in verband willen brengen met de spontane netvliesloslating bij myopiese ogen.

ULRICH schrijft : „Ich verlege den Ursprung der Zonula an das corpus ciliare und gebe ihn zwei Ansätze, den einen an dem Linsen äquator, den anderen an das corpus vitreum. Meiner ansicht nach ist die Zonula gleichsam die Sehne des musculus ciliaris und zwar gehört der Linsentheil der Zonula zu den ringförmigen Fasern des Muskels, der Glaskörpertheil zu den meridionalen. Während nun die Linse inserirende Zonula auf bekannte Weise bei Contraction des musculus ciliaris der Linsen-akkomodation dient, spielen die meridionalen Muskelfasern mit ihrer Sehne, den sich am Glaskörper inserirende Zonula-Fasern, noch eine zweite Rolle : sie sind der Antagonist des intraocularen Drucks." „Das die durch die Ausdehnung des axenomyopischen Auges gespannten, dem Glaskörper inserirenden Zonula-Fasern bei einer Contraction des myopischen Accomodationsmuskels das Bestreben haben müssten, das corp. vitr. resp. die retina nach vorne abzulösen, dass dies Bestreben aber nur dann in die That umgesetzt werden könnte, wenn sich zugleich der Glaskörperdruck plötzlich erniedrigt." De plotselinge daling van de intraokulaire druk zoekt ULRICH in de betere afvoering van de lymphe in de oogkamerhoek bij myopiese ogen, die plotseling zou optreden bij de akkommodatie. Tegen deze beschouwingen van ULRICH kan aangevoerd worden, dat een verlaging van de intraokulaire druk bij de netvliesloslating niet voorkomt ; dat er geen betere lymphafvoer door het trabekulum corneo-sclerale in myopiese ogen bestaat, en dat bij de hogere graden van myopie geen biezondere krachtige werking van de akkommodatiespier plaatsvindt.

Ulrich heeft terecht in de spanning van de zonula een moment gezien voor het tot stand komen van de netvliesloslating ; hij heeft de verschijnselen echter verkeerd gekombineerd.

Ook Prof. Straub (89) deelt de zienswijze van H. Müller, Ulrich, Berger omtrent de fysiologie van de meridionale bundels met de naar achteren gekeerde zonula Zinnii. Hij zegt in de pas geciteerde monografie : ,,Deze spier (ciliair) heet wel is waar accommodatiespier, maar het is nauwelijks te betwijfelen, dat zij daarnevens nog een andere functie heeft. Er zijn dieren van zoo eenvoudig leven en vermogen, dat wij hun de behoefte om te accommodeeren nauwelijks toeschrijven willen en van wie bovendien door de schaduwproef is aangetoond, dat zij zeldzaam accommodeeren en een zeer geringe accommodatiebreedte bezitten. Bij den mensch heeft de spier twee porties, waarvan de eene, de kringspier, door bouw en ligging zich zelf duidelijk als accommodatiespier aanwijst, terwijl de andere portie, de longitudinale spier, die met het geheel der ciliairspier der meeste zoogdieren overeenkomt, juist in de richting der elastische vliezen loopt en wegens deze ligging veeleer, als tensor chorioïdeae, zooals Brücke haar noemde, zou kunnen worden opgevat.'' We behoeven hier niet verder op de beschouwingen van Prof. Straub in te gaan, die leiden tot het opstellen van een theorie over het ontstaan van de myopie. Het is ons genoeg hiermee aangetoond te hebben, dat er door de werking van de ciliairspier een traktie ook naar achteren, en door de zonula ook op het netvlies wordt uitgeoefend.

Enige pathologiese preparaten uit onze verzameling staven deze mening verder. Zoo kunnen we verwijzen naar Str. 732. Er had een perforerende verwonding van de cornea plaats gehad, met het gevolg, dat lensmassa in de cornea is gekomen. De lens is dus sterk naar voren verplaatst geworden. Het gedeelte van het netvlies bij de ora serrata is puntvormig naar voren getrokken door de daar insererende zonulavezels. Deze werden door de lensverhuizing natuurlik sterk gespannen en uitgerekt.

Het twede is een geval, waar de lens door een trauma naar ene kant is verplaatst geworden. Aan de ora serrata van de tegenovergestelde kant zijn er nu duidelike rekkingsverschijnselen, terwijl evenals in Str. 732 zonula de lenszijvlakte met het netvliesspoor verbinden.

K o n k l u s i e : Op grond van de fysiologiese anatomiese gegevens van Brücke, Heinrich Müller, Ulrich, Berger, Straub e. a. mogen we dus aannemen, dat door de kontraktie van de ciliairspier, en door de daarmee gepaard gaande veranderingen van de intraokulaire druk, een

zekere rekking op het netvlies zal uitgeoefend worden. Deze traktie komt tot stand door de naar achteren verlopende zonula ZINNII.

Onder pathologiese omstandigheden, zoals bij cystiese degeneraties bijvoorbeeld, kan deze fysiologiese traktie bij myopiese en niet-myopiese ogen een puntvorm van de retina bij de ora serrata doen ontstaan.

Ook naar achteren kan het netvlies uitgerekt worden door de verlenging van de oogas, wat in de eerste plaats met bijziende ogen het geval is.

3. Samenvatting van de verschijnselen bij de spontane dialysis retinae.

Het is nu het juiste ogenblik om de verschijnselen, die bij de spontane netvliesloslating optreden, hier in het kort te rekapituleren, om ons in de gelegenheid te stellen daarop een theorie op te bouwen.

1. De spontane netvliesloslating komt in 90% der gevallen voor in myopiese ogen, vooral bij de hogere graden.

2. Zij treedt meestal vrij plotseling op, in aansluiting aan een gering trauma als een slag of bruuske beweging, breidt zich snel uit, is dus progressief.

3. Zij kan echter ook stationnair worden; is voor terugvorming toegankelik; doch recidiveert vaak.

4. Kan begeleid worden door een scheur die:
heel vaak aanwezig is,
in het begin optreedt,
temporaal boven is gelegen,
waarvan de randen naar binnen omkrullen,
die met het netvlies golvende bewegingen kan maken.

5. Het corpus vitreum is alleen bij uitzondering samengevallen; een hoogst enkele keer vervloeid; vertoont in het algemeen geen veranderingen, die van aetiologies belang zijn; nieuwvorming van weefsel en golvend struktuur zijn ook hier van sekundaire aard.

6. Tussen corpus vitreum en netvlies en tussen netvlies en retina bevinden zich gewoonlik vloeistoffen van dezelfde samenstelling, die een hoogst enkele keer van elkaar verschillen.

7. De intraokulaire druk is als regel normaal, pas na enige tijd treedt soms een daling ervan op.

8. De sterk myopiese ogen vooral vertonen vaak koncentriese gezichtsveldbeperking met ringskotomen. Beide in het perifere gezichtsveld.

Mikroskopiese veranderingen:

9. De praeretinale nieuwvorming van weefsel

moet als sekundair opgevat worden en is gewoonlik een verkapt cyclitismembraan. Slechts bij hoge uitzondering zou ze primair kunnen zijn, doch neemt ook dan haar ontstaan niet uit losgelaten epitheelcellen, doch uit mesodermaalelementen van de retina. Aetiologiese waarde kan men ze niet toekennen.

10. Er komen cystiese degeneraties (holtenvorming) vooral in de buurt van de ora serrata voor.

Deze zijn : niet specifiek voor de myopie ;
aan geen bepaalde leeftijd gebonden ;
treden bij zeer verschillende processen op ;
worden door SALZMANN voor fysiologies gehouden ;
zijn vooral in hogere graden van myopie sterk uitgesproken ;
en staan waarschijnlik in aetiologies verband met de vaatverzorging en rekkingsverschijnselen.

11. Verlenging van de oogas; vooral in myopiese ogen het sterkst aanwezig. Veel minder bij emmetropie.

12. Rekkingsverschijnselen in het netvlies naar achteren gericht, die zich uiten in :
het staphyloma posticum Scarpae,
supertraktie en myopiese sikkel,
verdunning van het netvlies vooral temporaal bij de ora serrata,
deformiteiten en rekkingsatrofie van de nerveuse elementen.

13. Rekkingsverschijnselen naar voren:
Puntvormige uitrekking van het netvlies bij de ora serrata, waaraan zich de zonula ZINNII en corpusvitreumvezels hechten.

Deze is vooral sterk aanwezig in netvliezen, die bij de ora serrata door cystenvorming, atrofie of anderzins verminderd weerstandsvermogen bezitten. Ontbreken, of zijn slechts in geringe graad aanwezig in normale ogen.

IX. Eigen theorie omtrent de spontane netvliesloslating.

Nadat we de verschillende voor ons belangrike symptomen uitvoerig hebben besproken, kunnen we kort zijn bij het opstellen van een theorie. Gaarne hadden we LEBER gelijk gegeven, dat het nieuwgevormde bindweefsel ook hier, zoals zo vaak elders in het oog, door zijn retraktie de funktie ervan te niet doet of beschadigt. Het zou een welkome steun voor ons geweest zijn in het aantonen van de belangrikheid van de nieuwvorming van mesodermaalelementen in het tot stand komen van pathologiese afwijkingen in het oog. Ons voortgezet onderzoek

heeft echter tot negatief resultaat geleid. De nieuwvorming van bindweefsel heeft hier geen of nauweliks aetiologiese waarde. We hebben daarom omgezien naar een andere theorie, die de afwijkingen ongedwongen op een bevredigende wijze verklaart. Deze, menen we, moet in de eerste plaats gebaseerd worden op de volgende feiten : a. het ontbreken van ontstekingsverschijnselen ; b. uitrekking van het netvlies naar achteren ; c. traktie ervan naar voren en d. degeneraties erin vooral in de omgeving van de ora serrata. Op grond hiervan zijn we gekomen tot de volgende voorstelling der genese van de spontane netvliesloslating :

Door de uitzetting van de bulbus (die vooral in de hogere graden van myopie voorkomt) wordt het netvlies in de richting van de zenuwschijf uitgerekt. Zijn anatomiese eenheden geraken daardoor in een zekere spanning. Hoe langer de oogas wordt, des te sterker zal deze spanning zijn. Dus het sterkst in de hogere graden van myopie, en vooral dan, wanneer deze met een flink ontwikkelde staphyloma Scarpae gepaard gaan.

Doch niet alleen naar achteren, ook naar voren heeft er een uitrekking van de retina plaats. Door de kontraktie van de musculus ciliaris en door de intraokulaire druk worden de vezels der zonula Zinnii, die naar de ora serrata verlopen, gespannen. Door deze fysiologiese werking wordt het netvlies voortdurend in de richting van de processus ciliares gehaald. Bij kontraktie van de ciliairspier zal deze rekking krachtiger zijn, daar de zonula daardoor strakker gespannen worden, dan door de intraokulaire druk alleen.

Hierdoor wordt in het netvlies achter de ora serrata een lijn gevormd, waar twee krachten in tegenovergestelde kant aangrijpen. Er zal daardoor een reeks van dode punten, en bij verdere traktie, een uitgerekt segment gevormd worden. Doordat de retina een bolvorm heeft en bij de papil een vast punt heeft, zal deze rekking naar twee kanten trachten deze bolvorm in een kegelvorm te doen overgaan. D. w. z. dat door deze rekking alléén reeds netvliesloslating kan optreden.

Er bestaat echter ook nog een twede mechanisme. Wordt namelik een zekere spanningsgraad overschreden, dan zal het netvlies moeten inscheuren. Deze ruptuur wordt in de hand gewerkt door de degeneraties en atrofie van de retina-elementen in de buurt van de ora serrata, en die vooral in myopiese ogen aanwezig zijn. Zodra het netvlies doorgescheurd wordt, zal de lymphe zich door de scheur retroretinaal begeven, en door maseratie van de staafjes en kegeltjes of door de zwaartekracht de retina verder loswoelen. De verminderde, doch nog bestaande

spanning van het netvlies zal dit moment verder blijven steunen.

Enkele algemene opmerkingen:

1. We hebben dus in hoofdzaak drie momenten, die de loslating teweegbrengen : rekking naar voren, rekking naar achteren, en degeneraties in de netvliesomtrek.

We kunnen dus spreken van de traktie of rekkingstheorie.

2. In het ene geval zal het ene moment, in een twede zal een van de andere momenten kunnen overwegen. De twee laatstgenoemde zullen elk op zich zelf reeds dialysis kunnen veroorzaken. Het fysiologiese moment zal dan als ondersteuningsmoment optreden.

3. De verlenging van de oogbal, en in de twede plaats de degeneraties bij de ora serrata zijn in myopiese ogen de voornaamste faktoren.

4. In de ogen met emmotrope refraktie zullen de cystiese degeneraties als hoofdfaktor, de uitrekkingen als bijfaktoren optreden. Doch ook hier bestaan vaak grote verschillen in de aslengten, die wisselen tussen $21^1/_2$ en $24^1/_2$ mM., ZEEMAN (125). Men vindt aan de temporale kant der gezichtszenuw lichte veranderingen, die niet in aard, maar slechts in graad verschillen van de typies myopiese veranderingen, STRAUB (89).

Prof. STRAUB (90) schrijft, dat hij zelf in de oogspiegelkursussen, bij emmetropiese studenten bijna zonder uitzondering door refraktiemeting met de oogspiegel een kegelvormige uitrekking aan de achterste oogpool heeft kunnen vaststellen.

5. Doordat deze momenten dus in alle ogen, onafhankelik van hun refraktie kunnen voorkomen, mag men deze theorie verheffen tot een algemene. Myopiese ogen zijn ervoor gepraedisponeerd, omdat de verschijnselen daar een hogere graad behalen.

6. De traktie door de zonula ZINNII is alleen dan van belang, wanneer de retina door pathologiese processen haar normaal weerstandsvermogen bij de ora serrata heeft ingeboet.

7. Deze theorie verklaart, waarom in aansluiting aan een lichte trauma of bruuske beweging het netvlies kan loslaten. De strak gespannen retina kan door geringe veranderingen in de intraokulaire druk, of plotselinge kontraktie van de ciliairspier haar elasticiteitsgrenzen overschrijden.

8. Als het netvlies eenmaal doorgescheurd is geworden, zal de spanning van zijn weefsels verminderen. De loslating kan dus stationnair worden. Deze spanningsvermindering verklaart, waarom het

netvlies zich weer kan aanleggen, wanneer de retroretinale vloeistof geresorbeerd wordt, waarom de loslating dus teruggevormd kan worden. Daar de dialysis opwekkende momenten blijven bestaan, zal ze steeds een neiging hebben te recidiveren.

9. De intraokulaire druk speelt een ondergeschikte rol. Wanneer zij verlaagd is zal de loslating gemakkeliker optreden. Is zij normaal of verhoogd, dan zal zij de dialysis toch niet kunnen verhoeden. Zodra de rekking naar voren en achteren krachtiger is dan de intraokulaire druk, of de cystiese degeneraties geleid hebben tot een spontane perforatie, zal het netvlies kunnen loslaten.

Hierdoor wordt de oude strijdvraag over de plaats, die de intraokulaire druk inneemt in de genese van de dialysis retinae ongedwongen opgelost.

10. De koncentriese gezichtsveldsbeperking, en de ringskotomen, die vooral in myopiese ogen optreden, vinden hun grond in de sterkere afwijkingen in de buurt van de ora serrata.

11. Ook de andere veranderingen, die men als primair heeft beschreven, doch waarvan we aangetoond hebben, dat ze sekundair optreden, vinden in deze voorstelling haar juiste plaats.

a. De veranderingen van het corpus vitreum zijn van weinig belang. Schrompeling ervan komt niet voor, en is ook geheel overbodig. Bestaat er vervloeiing van zijn perifere gedeelten, dan zal de lymphe sneller door de scheur retroretinaal stromen ; doch ook zonder dat zal dit kunnen geschieden.

b. Door de aanwezigheid van genoemde rekkingsverschijnselen, wordt de aanwezigheid van nieuwgevormd weefsel op de netvliesbinnenvlakte, die door traktie de dialysis zou veroorzaken zoals LEBER aanneemt, geheel overbodig. Hierdoor worden al de bezwaren, die aan het aannemen van een dergelik weefsel verbonden zijn, ongekunsteld opgelost.

c. Ook de „Dehnungstheorie van VON GRAEFE" wordt tot haar juiste proporties teruggebracht. De verlenging van de oogas en de daarmee gepaard gaande uitrekking van het netvlies zal geen loslating bij de staphyloma posticum veroorzaken. De rekking is toch daar niet het sterkst maar op die plaatsen, waar het netvlies vastgehecht is. Ook om de genoemde cystiese degeneraties zal de loslating dus het eerst bij de ora serrata optreden.

12. In het hypermetrope oog zal door zijn korte oogas (ZEEMAN) (125) niet zoo gemakkelik spontane netvliesloslating optreden.

13. Zij geeft ons tevens een aannemelike verklaring, waarom de netvliesscheur meestal temporaal boven is gelegen. Het staphyloma posticum toch is ook achter temporaal gelegen, en daar dit in de eerste plaats de oorzaak is van de rekking, zal ook dat gedeelte van de retina, dat daarmee korrespondeert het eerst inscheuren. Dit is het temporale gedeelte, dat aan de orbiculus ciliaris is gelegen.

K o n k l u s i e : Deze rekkingstheorie verklaart dus de genese van de dialysis retinae beter dan elk andere tot nu toe opgestelde.

Zij is het best in overeenstemming met de hoofdsymptomen van de loslating, ook met de bijkomstige afwijkingen, waarop het echter niet nodig is hier verder in te gaan.

Geraadpleegde literatuur Hoofdstuk X.

(1) AXENFELD. Ueber das Vorkommen von Netzhautablösung und über die Bedeutung allgemeiner vasomotorischer Sthörungen beim Hydrophthalmus. Klin. Monattsbl. f. A. Bd. XLI, 1903.

(2) AMMAN, VON. Netzhautablösung und Unfall. Z. f. A. 1904, p. 406.

(3) ASMUS. Zur traumatischen Spätablösung der Netzhaut. Z. f. A. Bd. XV, 1906.

(4) ARLT. Die Krankheiten des Auges. Bd. II, 1853.

(5) Ibid*. Ueber die Ursachen und die Entstehung der Kurzsichtigkeit. Wien, 1876.

(6) ANGELUCCI. Ueber das Vorkommen von Netzhautablösung und über die Bedeutung allgemeiner vasomotorischer Störungen (Angeluccische Symptomen) beim Hydrophthalmus.

(7) BECKER. Zur Anatomie der Netzhautablosung. Ber. d. Ophthalm. Ges. Heidelberg, 1889.

(8) BAAS. Ueber die anatomische Grundlage des Ringskotoms. A. f. O. LXIV, 3.

(9) BEST. Zur Pathogenese der Netzhautablösung. Ber. d. ophthalm. Ges. Heidelberg, 1906.

(10) BOUCHERON*. Sur le décollement de la rétine par exsudat choroidien Bulletins et memoires de la Société Française d' Ophthalmologie, 1883 I, p. 81.

(11) BADUEL.* Injektionen von Jodtinktur in das gesunde Kaninchen Auge. Archiv. d. Ottalmolog. I, Fasc. 10.

(12) BERLIN. Netzhautablösung beim Pferde. Ber. d. Ophthalm. Ges. Heidelberg, 1877.

(13) BACH UND SEEFELDER. Atlas zur Entwickelungsgeschichte des menschlichen Auges. Leipzig, 1911.

(14) BRAILEY. On the relation of tumours of the eye to intraocular tension. R. O. Hosp. Rep. X, p. 2.

(15) Ibid. On the vitreous body in its ralations to various diseases. of the eye. Guy's Hosp. reports. Vol. XLI, 1883.

(16) Ibid. Remarks on three recent cases of detachment of the retina. Trans. of the O. S. U. Vol. V, 1885.

(17) CRAMER. Traumatische Spätablösung der Netzhaut. Z. f. A. Bd. XIII, 1905.

(18) Czellitzer. Wie entstehen Ringskotome. A. f. A. Bd. XL, Dl. 3.
(19) Cuignet. Quelques observations sur le décollement de la rétine. Recueil d' Ophthalmologie, 1874.
(20) Donders. Beitrage zur pathologischen Anatomie des Auges. A. f. O. Bd. I, Dl. 2, 1854.
(21) Deutschmann. Ueber ein neues Heilverfahren bei Netzhautablösung. B. z. A. Bd. XX, 1895.
(22) Ibid. B. z. A. Bd. XLVII.
(23) Donders. Die Annomalien der Refraction und Accommodation des Auges. Wien, 1866.
(24) Denissenko. Zur Lehre von der Netzhautablösung. Ref. im Zentralbl. f. Aug., 1882.
(25) Ibid. Zur Frage der Netzhautablösung. Medicinsky Wjestnik Nr. 34—36. Ref. im Zentralbl. f. Aug., 1883.
(26) Dimmer*. Ueber Retinitis albuminurica. Trans. of the eighth international Congr. Edinburgh, 1894.
(27) Eason. Persistent hyaloid artery. Trans. of the O. S. U. Bd. XXIV, 1904.
(28) Elschnig. Ueber Glaskörperablösung. Z. f. A. Bd. XIII.
(29) Fuchs. Ruptura retinae. Klin. Monatsbl. f. Aug. Bd. XV, 1877.
(30) Ibid. Das Sarcom des Uveaaltractes. Idem. 1882.
(31) Graefe, von. Notiz über im Glaskörper vorkommenden Opacitäten. A. f. O. Bd. I, 1854.
(32) Ibid. Ueber die Entstehung von Netzhautablösung nach perforierten Skleralwunden A. f. O. Bd. III, 1857.
(33) Ibid. Zur Prognose der Netzhautablösung, A. f. O. Bd. III, 1857.
(34) Ibid. Zur Lehre von der Netzhautablösung. A. f. O. Bd. IV, 1858.
(35) Ibid. Perforation von abgelösten Netzhauten und Glaskörpermembranen. A. f. O. Bd. IX, 1863.
(36) Ibid. Beiträge zur Pathologie und Therapie des Glaucoms. A. f. O. Bd. XV, Dl. 3, 1869.
(37) Ibid. Zwei Sektions befunde bei Sclerotico-chorioiditis posterior und Bemerkungen über diese Krankheit. A. f. O. Bd. I, 1854.
(38) Ibid. Nachträgliche Bemerkung über Sclerotico-chorioïditis posterior. A. f. O. Bd. I, Dl. 2, 1855.
(39) Geuns, van. Vaatstrengen in het corpus vitreum. Jahr.ber.Ophth.'04.
(40) Greeff. Studiën zur Pathologie der Glaskörperfibrillen. A. f. A. Bd. LIII, p. 119.
(41) Ibid. Die Pathologische Anatomie des Auges, 1906.
(42) Galezowski. Des différents variétés des décollements de la retine et de leur traitement. Recueil d' Ophth.

(43) Gonin. La pathogénie du décollement spontané de la rétine. Annal. d' Ocul. C. XXXII, p. 30.

(44) Hippel, von. Anatomische Untersuchungen über angeborene Korektopie mit Linsen luxation, nebst Bemerkungen über die pathologische Anatomie der Netzhautablösung. A. f. O. Bd. LI, 1900.

(45) Ibid. Ueber Netzhautablösung. A. f. O. Bd. LXVIII.

(46) Hesse. Zur Frage der Abreissung der Netzhaut von der Ora serrata. Z. f. A. Bd. XVII, 1907.

(47) Ibid. Glaucom und Netzhautablösung. Klin. Monattsbl. f. A. Bd. XLV, Dl. 2, 1907.

(48) Hillemans. Die Beziehungen zwischen Glaukom und Netzhautablösung. Klin. Monattsbl. f. A. Bd. XLI, Dl. 2, 1903.

(48a) Heine. Klinisches und Anatomisches über eine bisher unbekannte Missbildung des Auges: Angeborene Cysten retina. A. f. O. Bd. LVIII, p. 38.

(49) Iwanoff. Beitrage zur Ablösung des Glaskörpers. A. f. O. Bd. XV, Dl. 2.

(50) Ibid*. Glaskörperablösung. Sitzungsbericht der Ophthalmologischen Gesell. in Heidelberg, 1868, p. 297.

(51) Ibid. Das oedem der Netzhaut. A. f. O. Bd. XV, Dl. 2, 1869.

(52) Jäger, E. von*. Ophthalmoscopische Hand-Atlas, 1869.

(53) Jennings, von. Ein eigentümliches Gefässgebilde im Glaskörper Jahresber. Ophth. 1902.

(54) Kunz*. Beitrage zur Lehre von der Retinitis albuminurica, besonders mit Bezug auf die Netzhautablösung bei diese Affektion. Inaug. Diss. Marburg, 1897.

(55) Kreis, von. Ueber die Behandlung der Netzhautablösung, A. f. O. Bd. XXII, Dl. 1, 1877.

(56) Kuhnt. Ueber einige Altersveränderungen im menschlichen Auge. Ber. d. Ophth. Gesell. im Heidelberg, 1881.

(57) Leber. Ueber die Entstehung der Netzhautablösung. Ber. d. Ophth. Gesell. Heidelberg, 1882.

(58) Ibid. Bemerkungen über die Entstehung der Netzhautablösung. Klin. Monattsbl. Bd. XVII, 1904.

(59) Ibid. Die Krankheiten der Netzhaut und des Sehnerven. Graefe-Saemisch. Bd. V, 1877.

(60) Ibid. Die Krankheiten der Netzhaut. Graefe-Saemisch-Hess. Bd. VII, 1915.

(61) Lauber. Ueber Netzhautablösung. Z. f. A. Bd. XX, 1908.

(62) Leibreich. Atlas der Ophthalsmoskopie. Berlin, 1863 (Taf. VII, fig. 1).
(63) Laan, van der*. Cinco casos de retinite proliferante. Periodico de oftalmologia pratica No. 5 et 6, 1881.
(64) Loring and Eason. A-hyaloïdea persistens. Jahresb. Ophth. 1914.
(65) Müller, H. Anatomische Beitrage zur Ophthalmologie. A. f. O. Bd. IV, 1858.
(66) Ibid. Erkrankung von Chorioïdea, Glaskörper und Retina bei Morbus Brightii. Gesammelte Abhandlungen herausgegeben von O. Becker. Leipzig, 1872.
(67) Manz. Retinitis proliferans. A. f. O. Bd. XXII, Dl. 3, 1876.
(68) Ibid. Anatomische Untersuchungen eines mit Retinitis proliferans behaften Auges. A. f. O. Bd. XXVI, Dl. 2, 1880.
(69) Mengelberg. Z. f. A. Bd. XVI, 1906.
(70) Nordenson. Die Netzhautablösung. Untersuchungen über deren pathologische Anatomie und Pathogenese. Wiesbaden, 1887.
(71) Nuel*. Altérations de lá macula lutea. Arch. d' Ophth. 1895.
(72) O-Siau-Dhai. Over glasvochtstof. Proefschrift, Amsterdam, 1910.
(73) Oncken. Zur Spätdiagnose traumatische Netzhautablösung. Z. f. A. 1905.
(74) Parsons. The Pathology of the Eye. Vol. II, 1905.
(75) Pagenstecher. Beiträge zur pathologischen Anatomie des Auges. Gefässneubildung im Glaskörper. A. f. O. Bd. VII, 1860.
(76) Purtscher. Netzhautriss in der Gegend der Macula bei Abhebung der Netzhaut. Z. f. A. Bd. XXII, 1909.
(77) Pes. Ueber einen Fall von Knorpelbildung in der Chorioïdea. A. f. A. Bd. XLVII.
(78) Poscharisky*. 27 Fälle von Knochenbildung im Augeninnern. Medic. Obosr. No. 19.
(78a) Pfalz. Die spätdiagnose traumatischer Netzhautablösung. Z. f. A. Bd. XII, 1904.
(79) Raehlmann. Ueber die Netzhautablösung, und die Ursache ihrer Entstehung. A. f. O. Bd. XXII, Dl. 4, 1876.
(80) Ibid*. Lebers Theorie der Netzhautablösung und Diffusionstheorie kritisch verglichen. A. f. A. Bd. XXVII, 1893.
(81) Ibid. Zur Anatomie und Physiologie des Pigment-Epithels der Netzhaut. Z. f. A. Bd. XVII, 1907.
(82) Rava*. Intonio il distacco della retina. Annali di Ottalmol. Bd. IX, Dl. 1.

(83) Romer. Klin. Monatsbl. Bd. XXXIX, Dl. 1, p. 306.
(84) Straub. Handleiding bij het oogheelkundige onderzoek.
(85) Ibid. Voordrachten over oogheelkundige therapie, 1906, p. 83.
(86) Ibid. Leerboek der Oogziekten, 1912.
(87) Ibid. Over de uitrekking van het achterste gedeelte van het oog bij voortschrijdende bijziendheid. Utrecht, 1887.
(88) Ibid. Ueber die Prognose bei Netzhautblutungen durch Arteriosclerose. Klin. Monattsbl. Bd. XLVI, 1908.
(89) Ibid. Een biologisch onderzoek van den tonus der spieren, voerende tot een uitbreiding van de theorie der brekingstoestanden van het oog. Geneeskundige bladen, 1915.
(90) Ibid. Zeitschr. f. Physiol. u. Psych. d. Sinnesorg., 25, 1900.
(90a) Ibid. Beitrag zur Kenntnis des Glaskörpergewebes, 1888.
(91) Schnabel. Ueber Glaukom und Iridektomie. A. f. A. 1876, p. 67.
(92) Samelsohn. Die Behandlung der Netzhautablösung durch Druckverband. C. f. A. Bd. VIII, 1887.
(92a) Schweigger. Zur pathologischen Anatomie der Chorioïdea A. f. O. Bd. IX, Dl. 1, 1865.
(93) Sattler*. Ueber die Behandlung der Netzhautabhebung. Deutsche med. Wochenschr. 1905.
(94) Samelsohn*. Ueber mechanische Behandlung der Netzhautablösung. Zentralbl. f. med. Wissenschaften, 1875.
(94a) Schweigger. Beobachtungen über Netzhautablösungen. A. f. A. Bd. XII, 1883.
(95) Schmidt-Rimpler*. Zur Theorie und Behandlung der Netzhautablösungen. Deutsche med. Wochenschr. 1897, No. 44.
(96) Schneller. Zur Lehre von der Ernährung der Netzhaut. A. f. O. Bd. XXVI, Dl. 1, 1880.
(97) Schrader. Pathogenese und Therapie der Netzhautablösung. Z. f. A. Bd. 4.
(98) Schwarz. Netzhautablösung 8 Jahre nach Perforationsverletzung. Z. f. A. Bd. XXII, 1907.
(99) Schreiber*. Einige interresante Netzhautablösungen. 8ste Jahresber. d. Augenheilanstalt im Magdeburg, 1890.
(100) Scherenberg. Ein Fall von doppelseitiger Netzhautablösung mit Drucksteigerung bei Retinitis albuminurica gravidarum. Klin. Monattsbl. XVIII, Dl. II, 1905.
(101) Sichel. Mémoire sur le Glaucôme, § 22. Annales d' Ocul. Tome V, Sept. 1841.
(102) Ibid*. Iconographie Ophthalmologique. Paris, 1852.

(103) Schöler. Zur Entstehung der Netzhautablösung. Jahresber. Berlin, 1880.

(104) Sammet*. Der ophthalmoskopische Befund bei Retinitis albuminurica in seinen Verhältnis zu demjenigen einiger andern Netzhauterkrankungen. Inaug. Diss. Strassburg, 1876.

(105) Stellwag von Carion. Die ophthalmologie vom naturwissenschaftlichen Standpunkte 1853—1858.

(106) Stilling. Zur Genese der Netzhautablösung. A. f. A. Bd. XII, 1883.

(107) Swanzy. Multiple retinal haemorrhages with detachment of the vitreous humour, causing blindness. Trans. of the O. S. U. Vol. II, London, 1882.

(108) Vossius. Zur Frage der Abreissung der Netzhaut von der ora serrata. Beiträge z. Augenheilk. Bd. V, 1902.

(109) Tscherning. Studiën über die Aetiologie der Myopie. A. f. O. Bd. XXIX. Dl. 1, 1883.

(110) Deutschmann. Zur Frage der Abreissung der Netzhaut von der ora serrata. Beiträge z. Augenheilk. Bd. V, 1902.

(111) Ulrich. Zur Anatomie und Physiologie des Canalis Petiti und der ausstossen den Gewebe. A. f. O. Bd. XXVI, Dl. 2, 1880.

(112) Unterharnscheidt. Zur Entstehungsweise der Netzhautablösung bei Myopie. Berliner Klin. Wochenschrift, 1881.

(113) Uschakoff*. Ueber die Grösse des Gesichtsfeldes bei Augen verschiedener Refraction. A. f. Anatomie, 1870.

(114) Wettendorfer. Ueber konzentrisch-zonuläre Gesichtsfelddefekte des myopischen Auges. Beiträge z. Augenheilk. Bd. 49.

(115) Weill. Kontusion des Auges mit nachträglicher Netzhautablösung. Z. f. A. Bd. XV, 1906.

(116) Wessely. Demonstration von kunstlich an Tieren erzeugten Netzhautablösungen. Demonstrat. Congres international d' Ophthalm., Lucerne, 1904.

(117) Wecker, de. Traité des maladies du fond de l'oeil. Paris, 1870. Décollement de la rétine, p. 151.

(118) Weiss*. Ueber Länge und Krümming des Orbitalstückes des Sehnerven und deren Einfluss auf die Entstehung der Kurzsichtigkeit. Tageblatt d. 58 Versamm. der Deutsche Naturforsch. u. Aerzte im Strassburg, 1885.

(119) Walter. Klinische studiën über Netzhautablösung. Diss Zürich, 1884.

(120) WARDROP. Essays on the morbid anatomy of the human eye. Vol. II, Cap. XXIX. London, 108.

(121) WEBSTER. A remarkable case of detachment of the retina with haemorhage into the vitreous, simulating an intraocular tumor. Knapp, Arch. of Ophthalmol. Vol. IX, No. 3, 1880.

(122) YAMASHITA*. Beiträge zur Aetiologie und pathologischen Anatomie der Netzhautablösung bei Retinitis albuminurica. Inaug. Diss. Rostock, 1900.

(123) ZIMMERMAN. Diskussion zu Schnabels Vortrag. Opthalmol. Ges. in Wien. Z. f. A. Bd. XIX, 1908.

(124) ZEEMAN. Ueber Loch- und Cystenbildung der Fovea centralis. A. f. O. Bd. LXXX, Ab. 2.

(125) Idem. Linsenmessungen u. Emmetropisation. A. f. O.

(126) STRAUB. Een theorie der Hypermetropie. N. T. G. Feb. 1916.

(127) GELDER, VAN. Oogheelkundige bijdrage tot de leer van den intraoculairen druk. Proefschrift, Amsterdam, 1911.

(128) PRAUN. Die Verletzungen des Auges, 1899.

(129) COATS. Ueber Retinitis exsudativa (Retinitis haemorrhagica externa. A. f. O. Bd. LXXXI, 1912.

(130) HAENSELL in (131).

(131) SALZMANN. Anatomie und Histologie des Menschlichen Augapfels. Wien, 1912.

(132) WEISS. Ueber das Gesichtsfeld der Kurzsichtigen. Wiesbaden, 1898.

(133) KEUKENSCHRIJVER. Glaucoma post dialysin retinae. Proefschrift, Amsterdam, 1913.

(134) MÜLLER, HEINRICH. Anatomische Beiträge zur Ophthalmologie. A. f. O. Bd. III, 1857.

(135) HENLE. Handbuch der systemat. Anatomie 1866, Bd. II.

(136) SCHOEN. Die Funktionskrankheiten der Ora serrata und des Ciliarteiles der Netzhaut. A. f. A. Bd. 30, 1895.

(137) BERGER. Beiträge zur Anatomie der Zonula Zinnii. A. f. O. Bd. XXVIII. Ab. 2, 1882.

(138) BOWMAN in (131).

(139) BRÜCKE.* Anatom. Beschreibung des menschlichen Augapfels, 1847.

(140) CRAMER*. Tijdschrift der Maatschappij voor Geneeskunde, 1851.

(141) HELMHOLTZ. Ueber die Accommodation des Auges. A. f. O. Bd. I, Ab. 2, 1855.

(142) ZINN*. Descriptis anatom. oculi. humani. Göttingen, 1755.

(143) LANGE. Zur Anatomie des Auges des Neugeborenen. Klin. Monatsbl. f. A. XXXIX, 1901.

(144) FUCHS. Beiträge zur normalen Anatomie des Augapfels. A. f. O. Bd. XXX, 1884.

(145) MELLER. Ueber posoperative und spontane Chorioidealablösung. A. f. O. Bd. LXXX, Ab. 1, 1912.

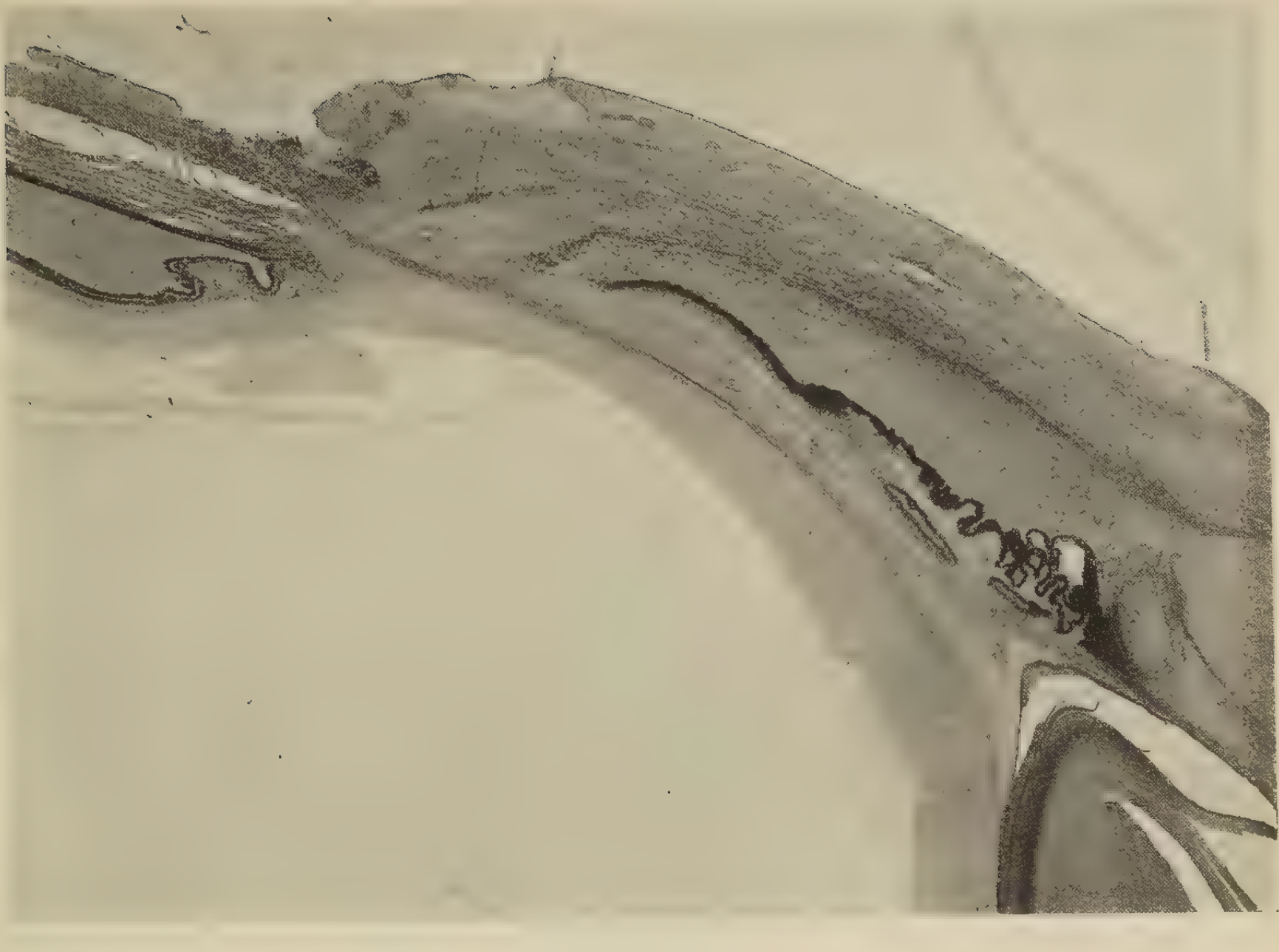

Fig. 8. Str. 127.

Fig. 9. Str. 127.

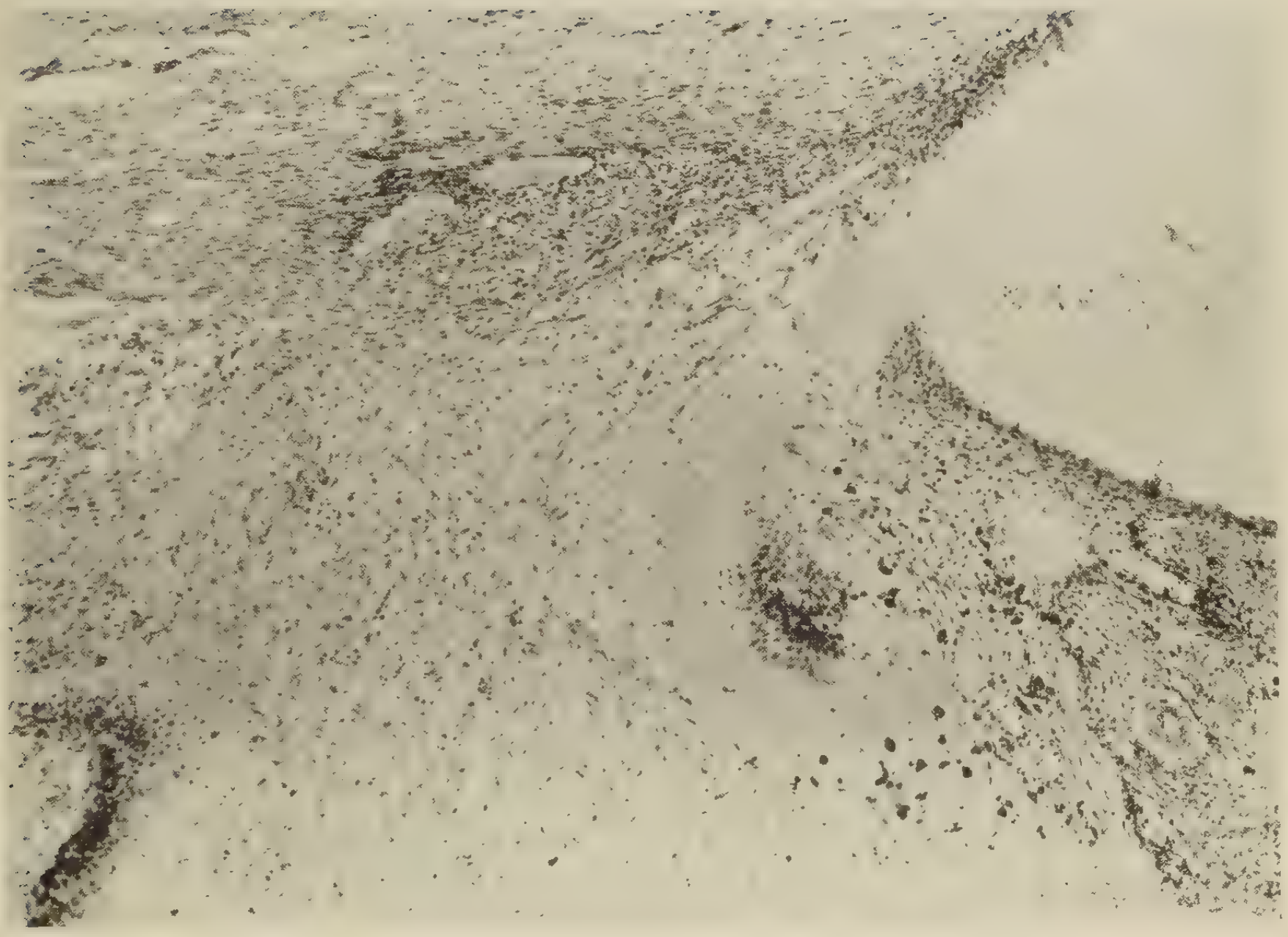

Fig. 10. Str. 127.

Fig. 11. Str. 187.

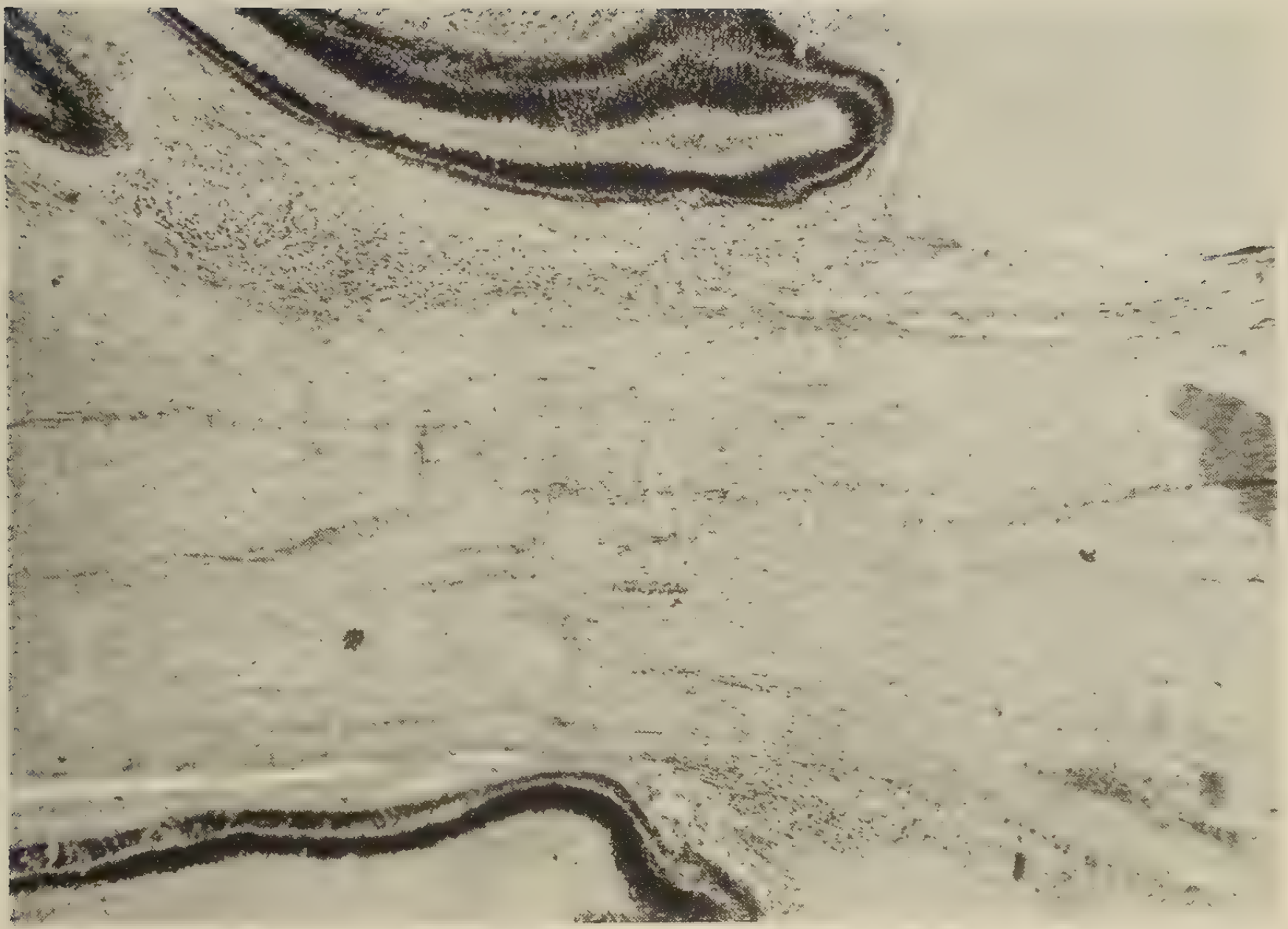

Fig. 12. Str. 187.

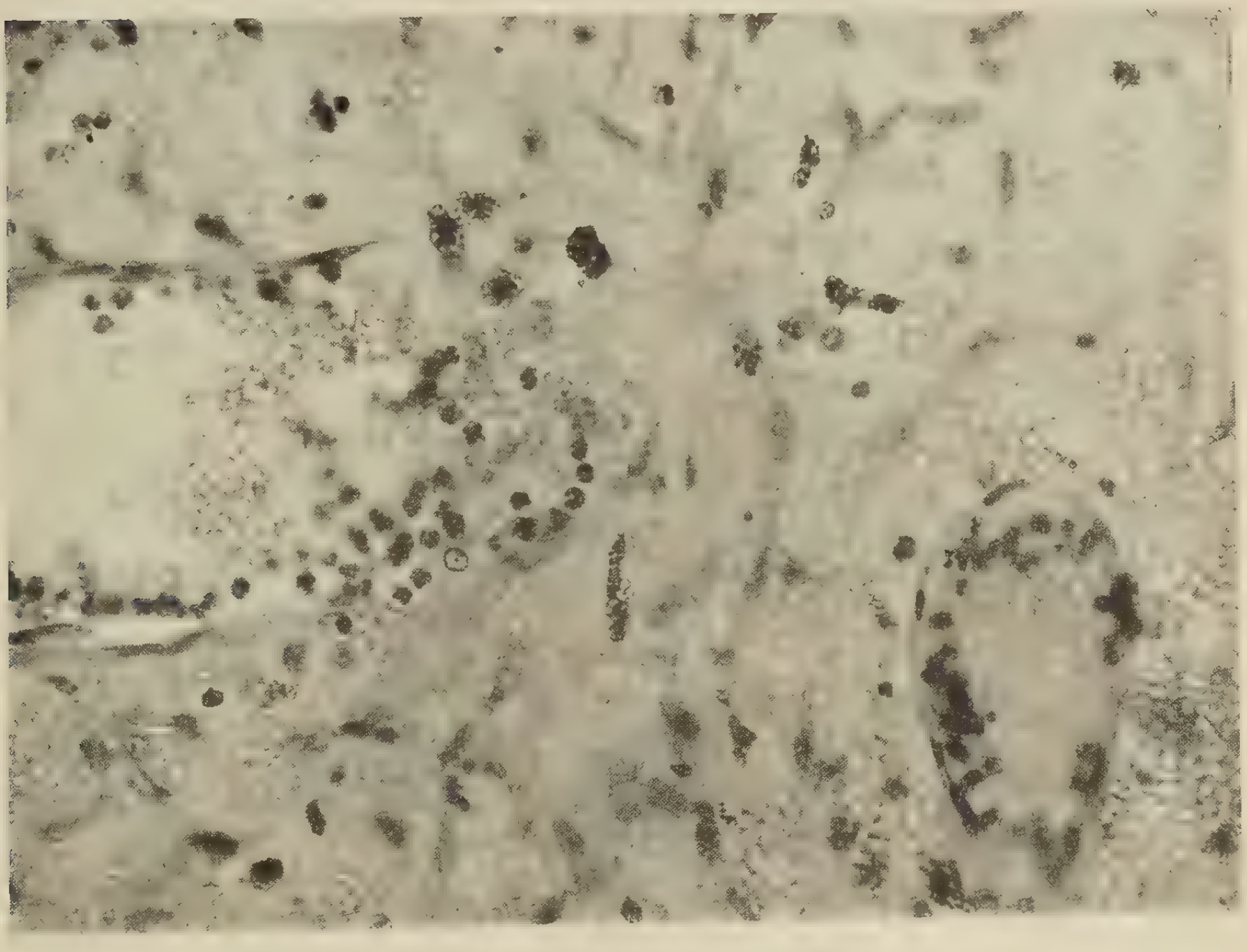

Fig. 13. Str. 127.

Fig. 14. Str. 484.

Fig. 15. Str. 484.

Fig. 16. Str. 484.



Fig. 17. Str. 484.

Fig. 18. Str. 176.



Fig. 19. Str. 176.

Fig. 20. Str. 239.



Fig. 21. P. A. 449.

Fig. 22. P. A. 449.



Fig. 23. Str. 429.

Fig. 24. Str. 429.

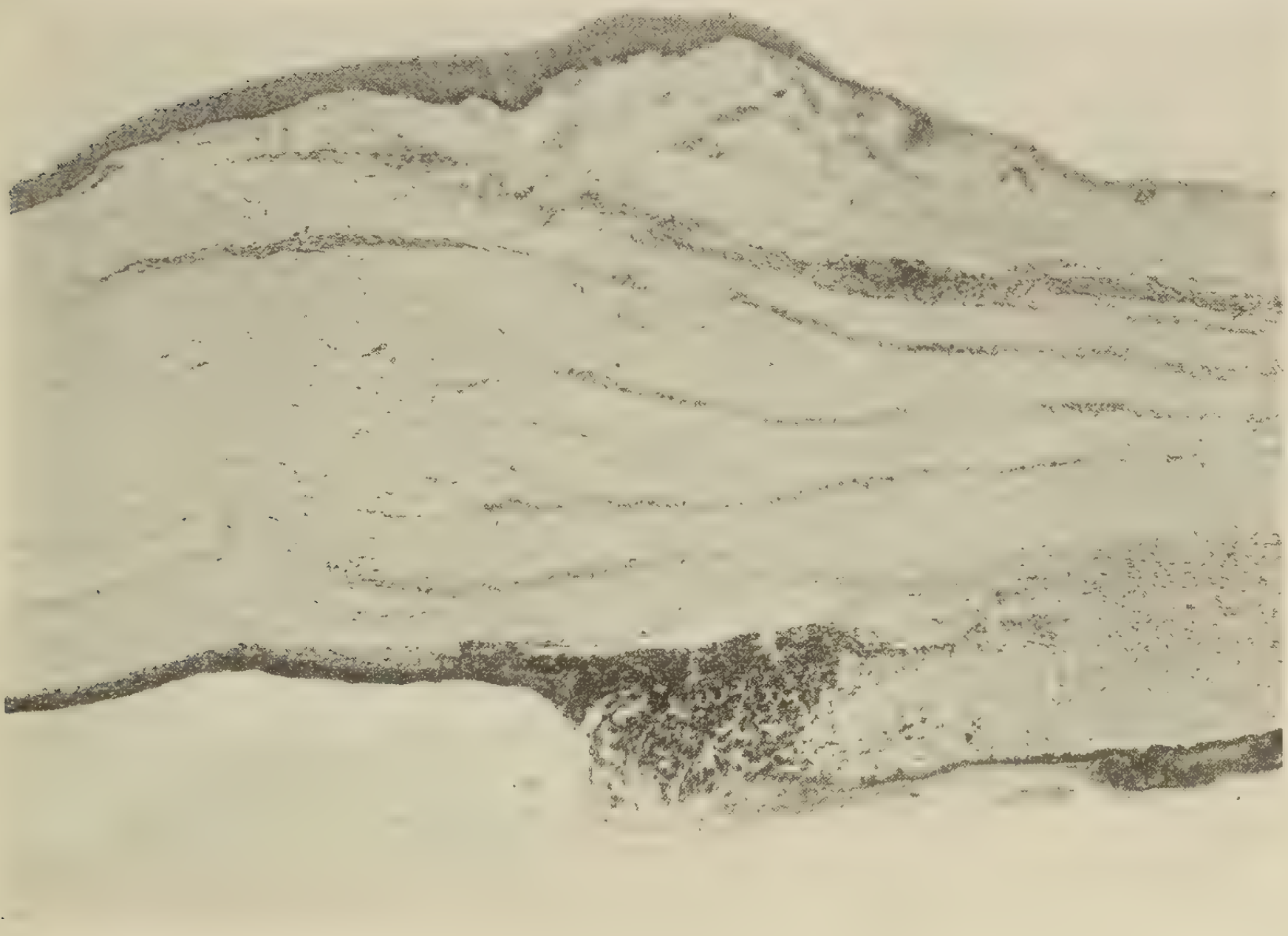

Fig. 25. Str. 429.

Fig. 26. P. A. 185.

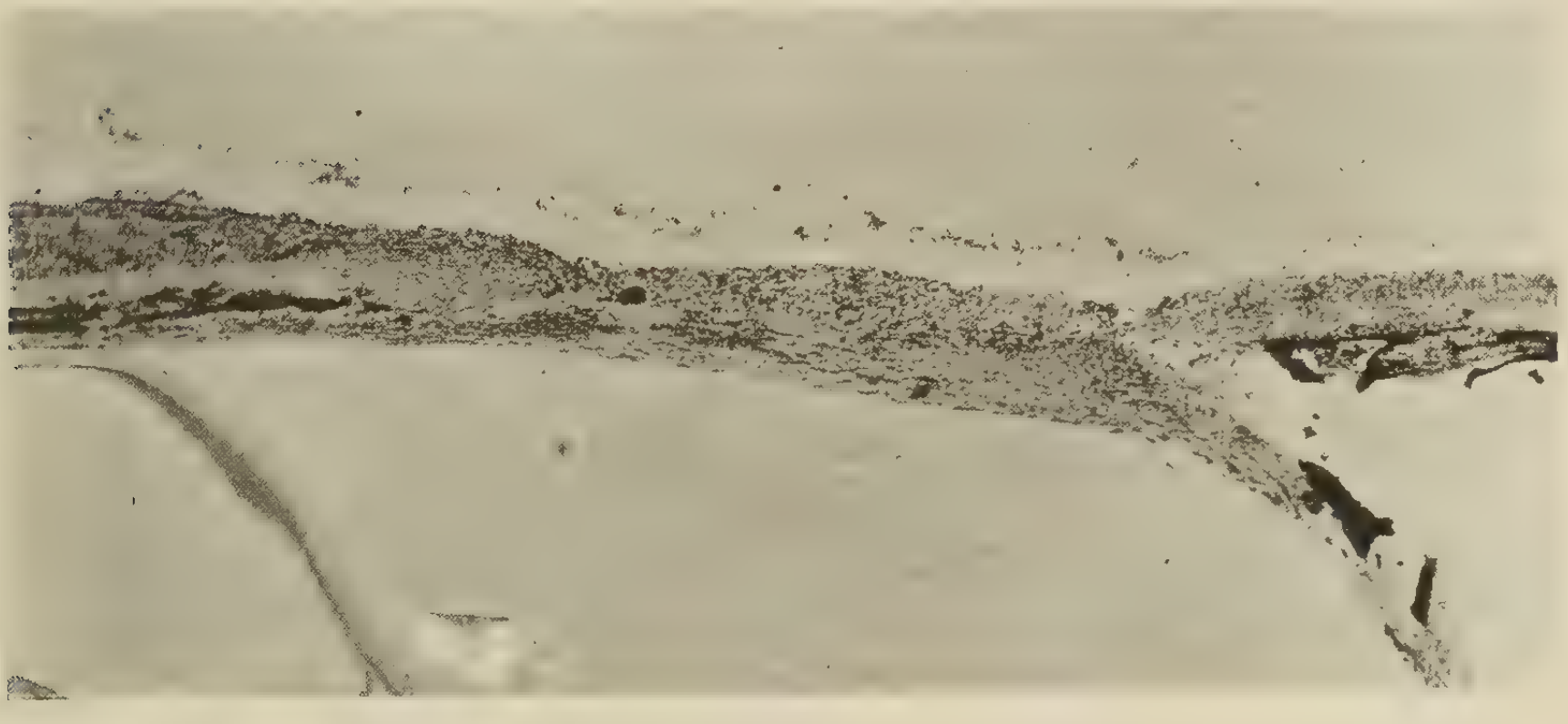

Fig. 27. Str. 604.

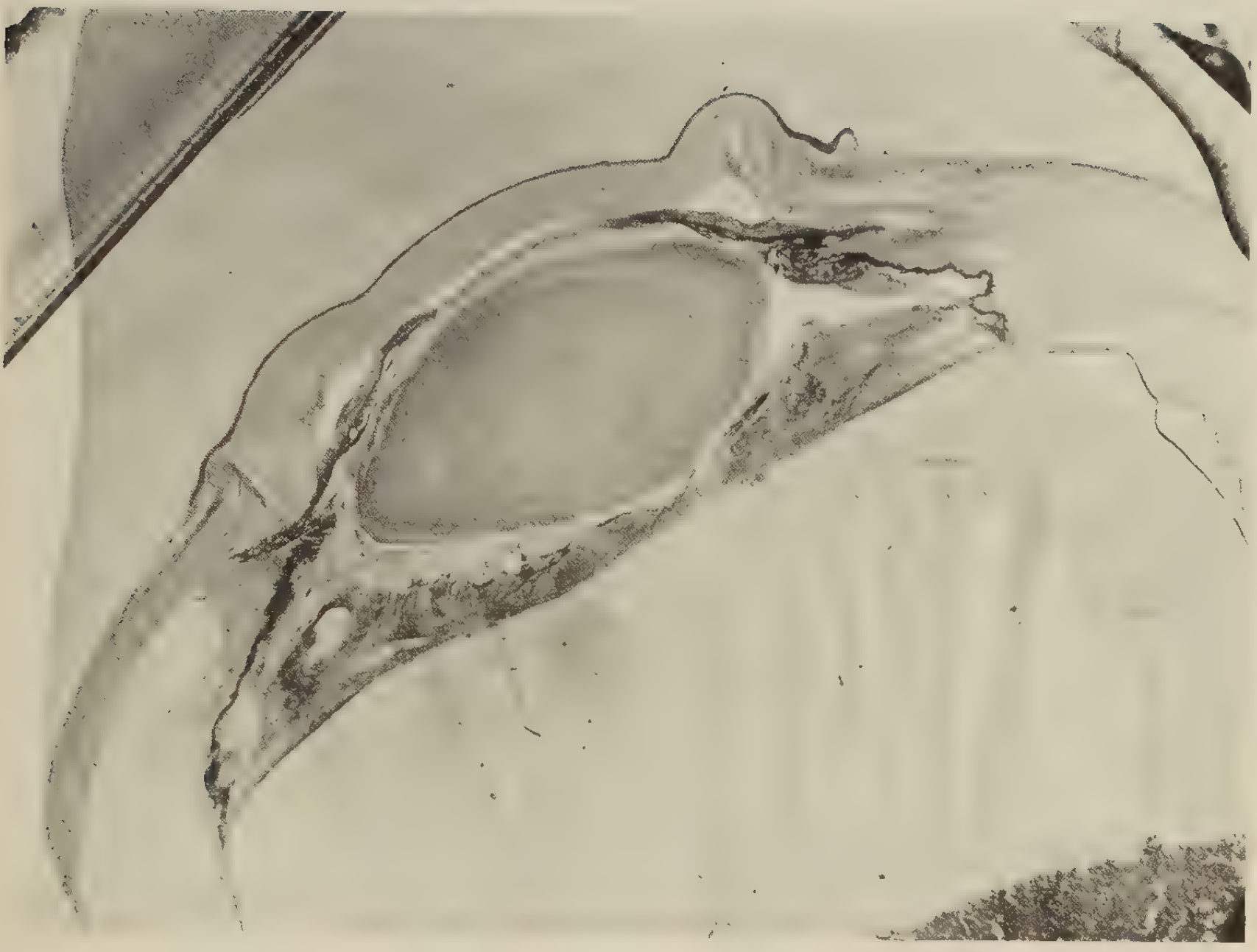

Fig. 29. Str. 687.



Fig. 30. Str. 687.

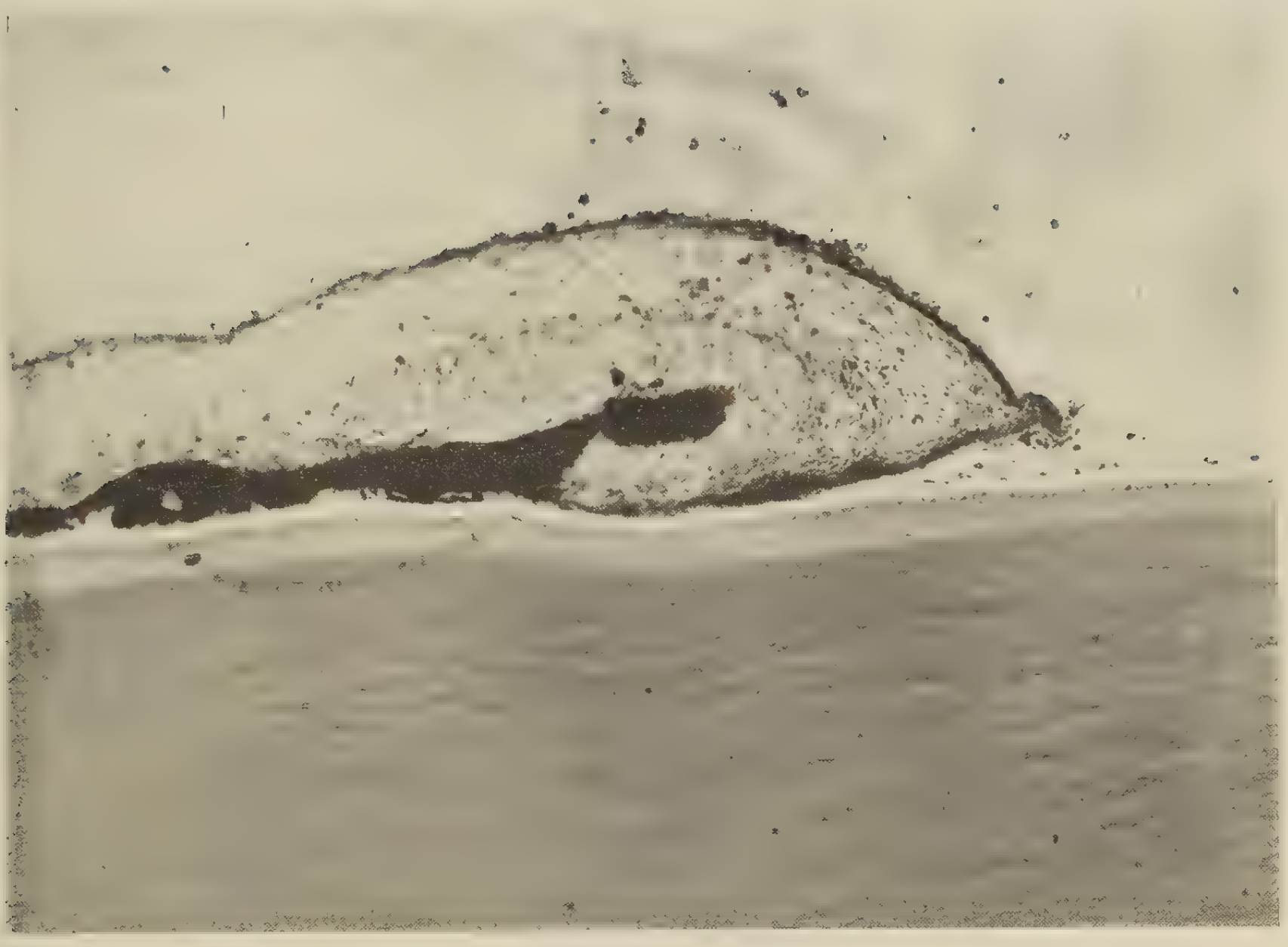

Fig. 31. Str. 543.

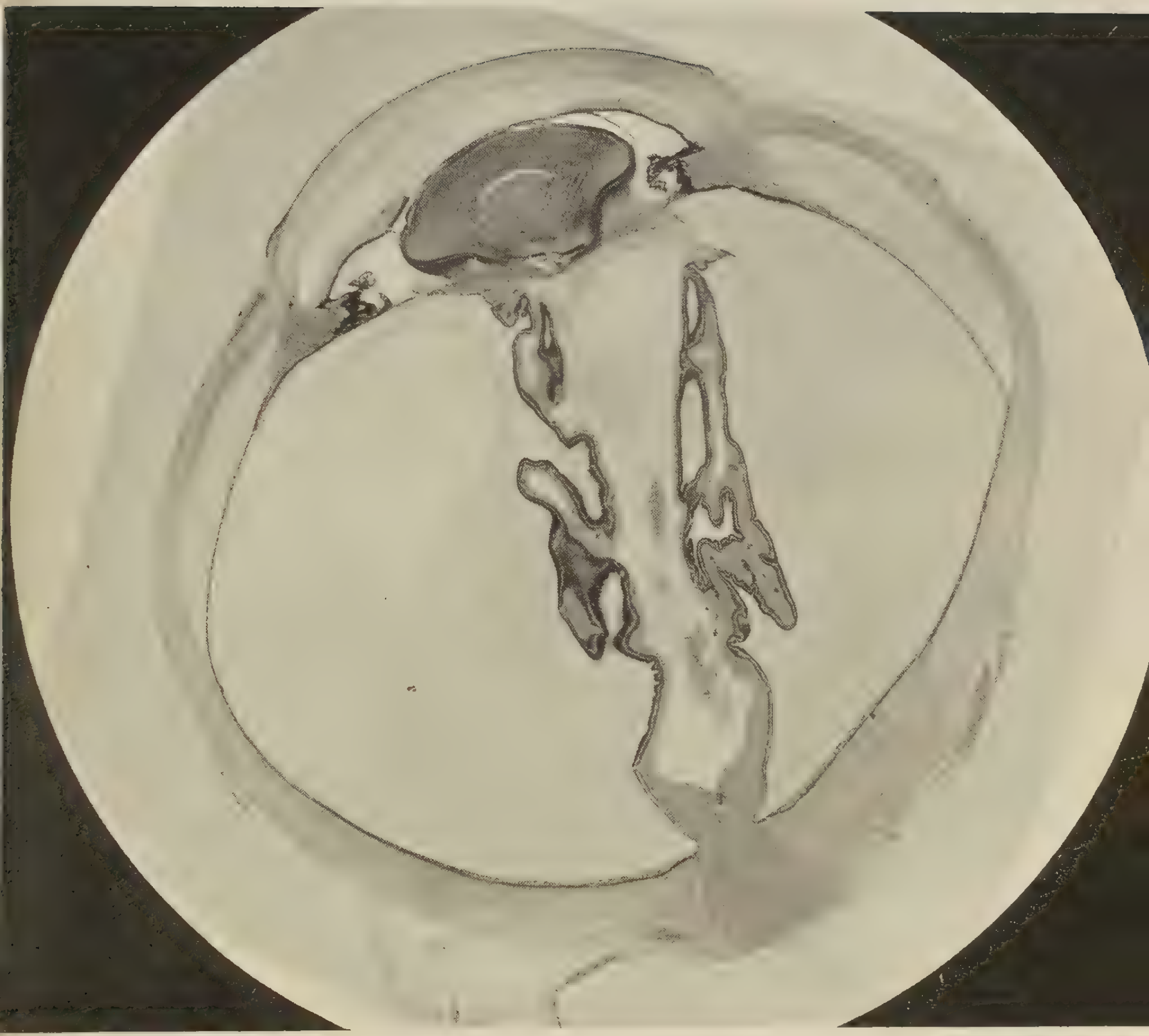

Fig. 32. Str. 250.

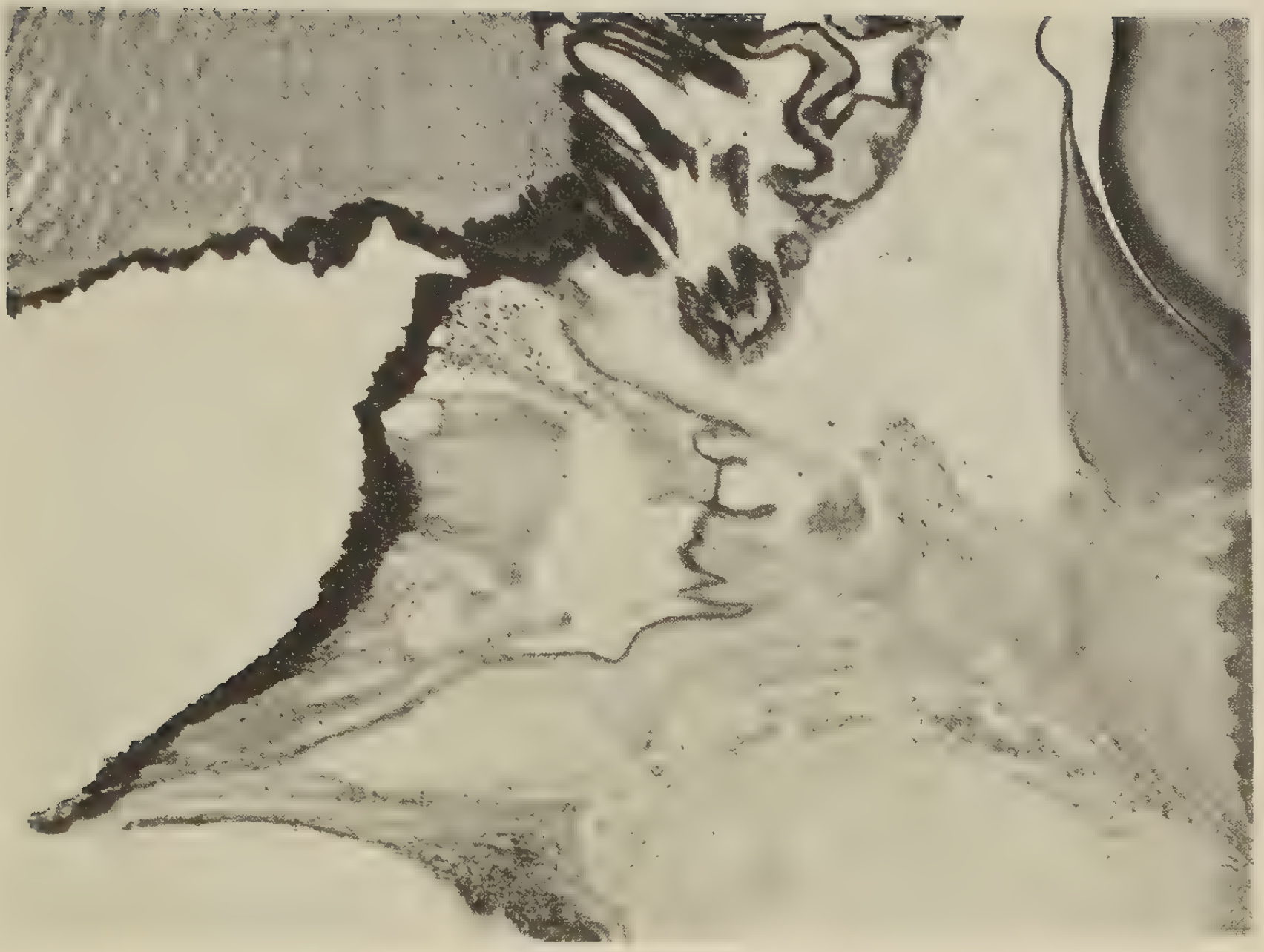

Fig. 33. Str. 250.

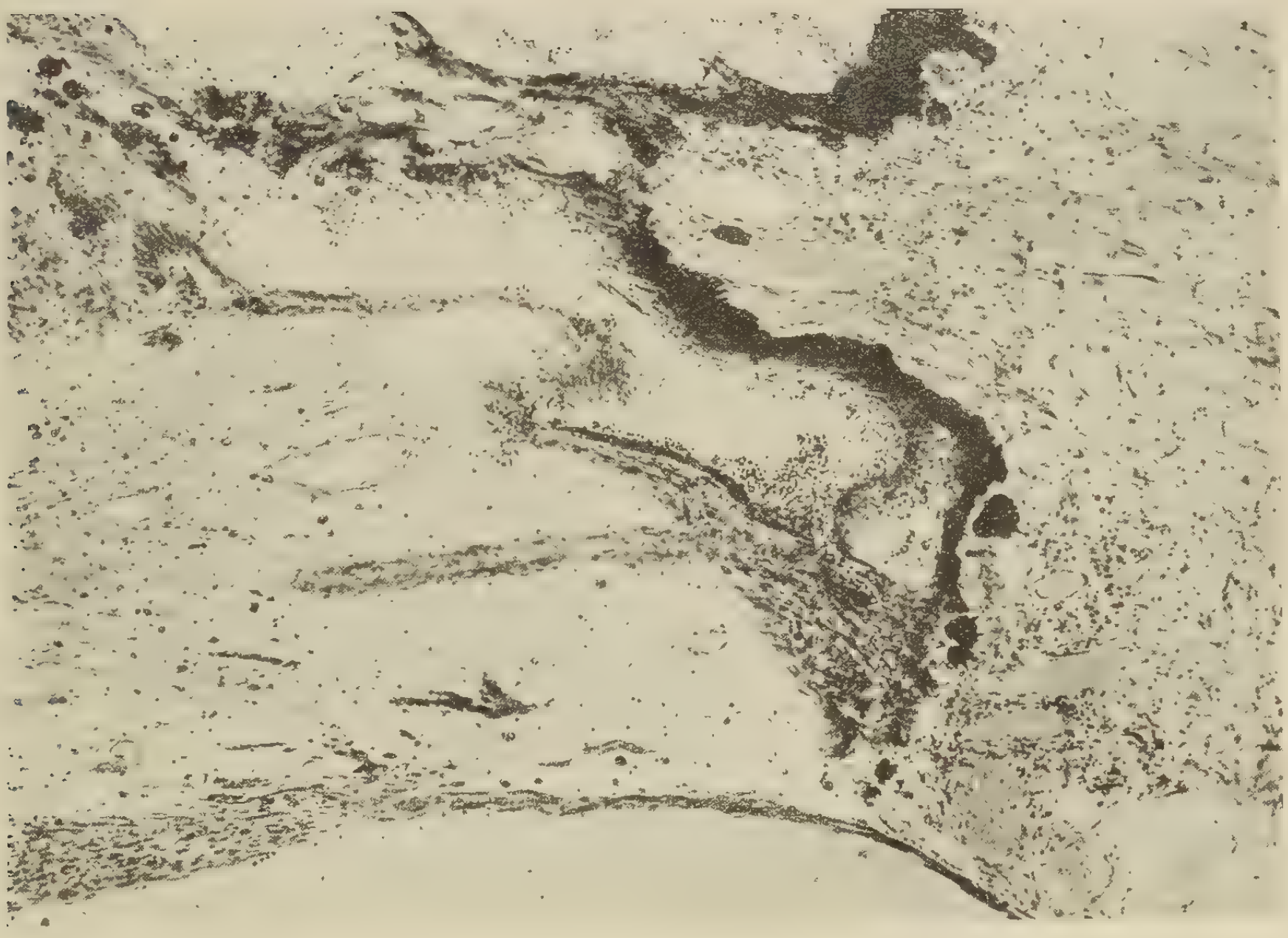

Fig. 34. Str. 687.

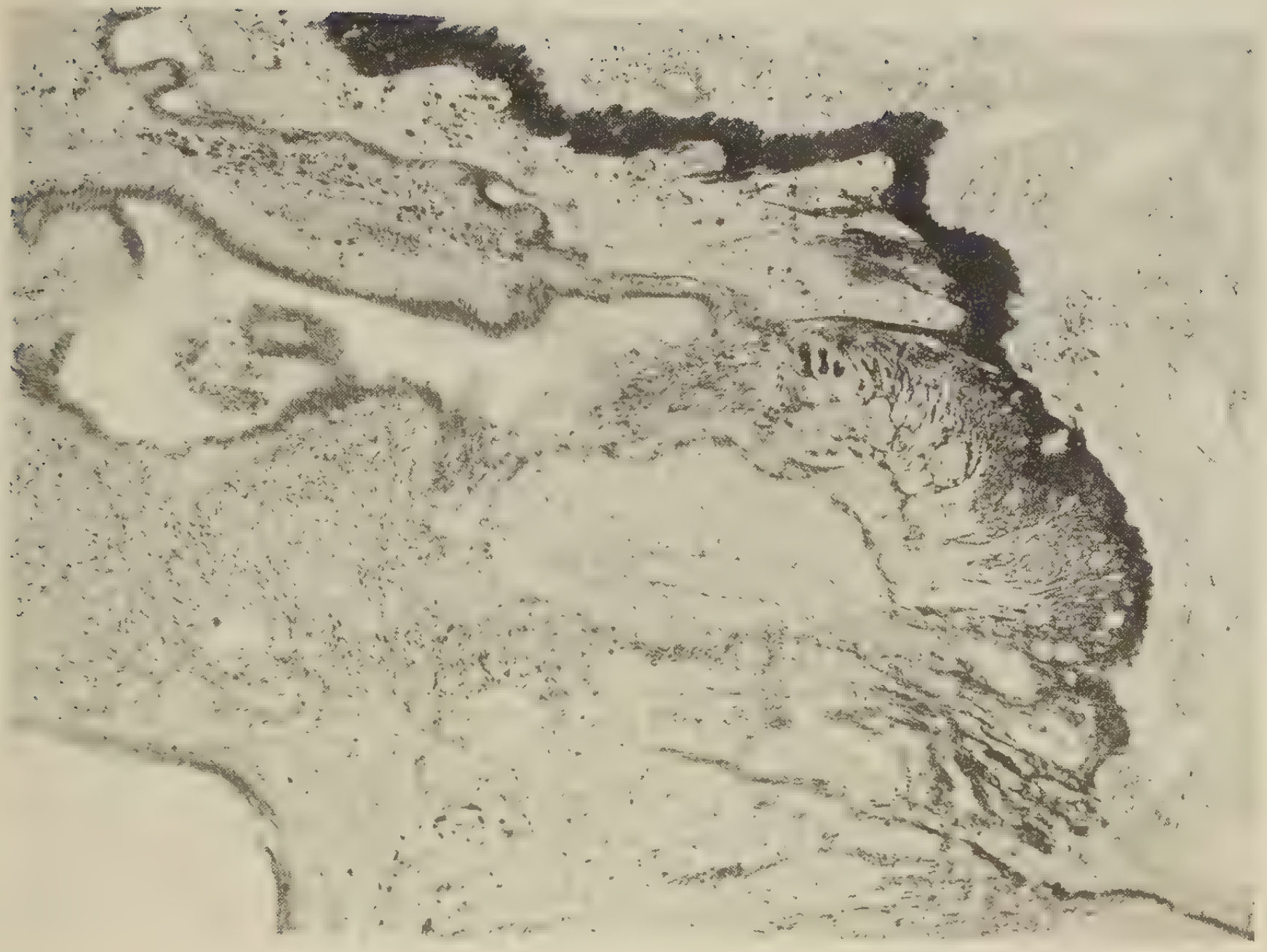

Fig. 35. Str. 687.

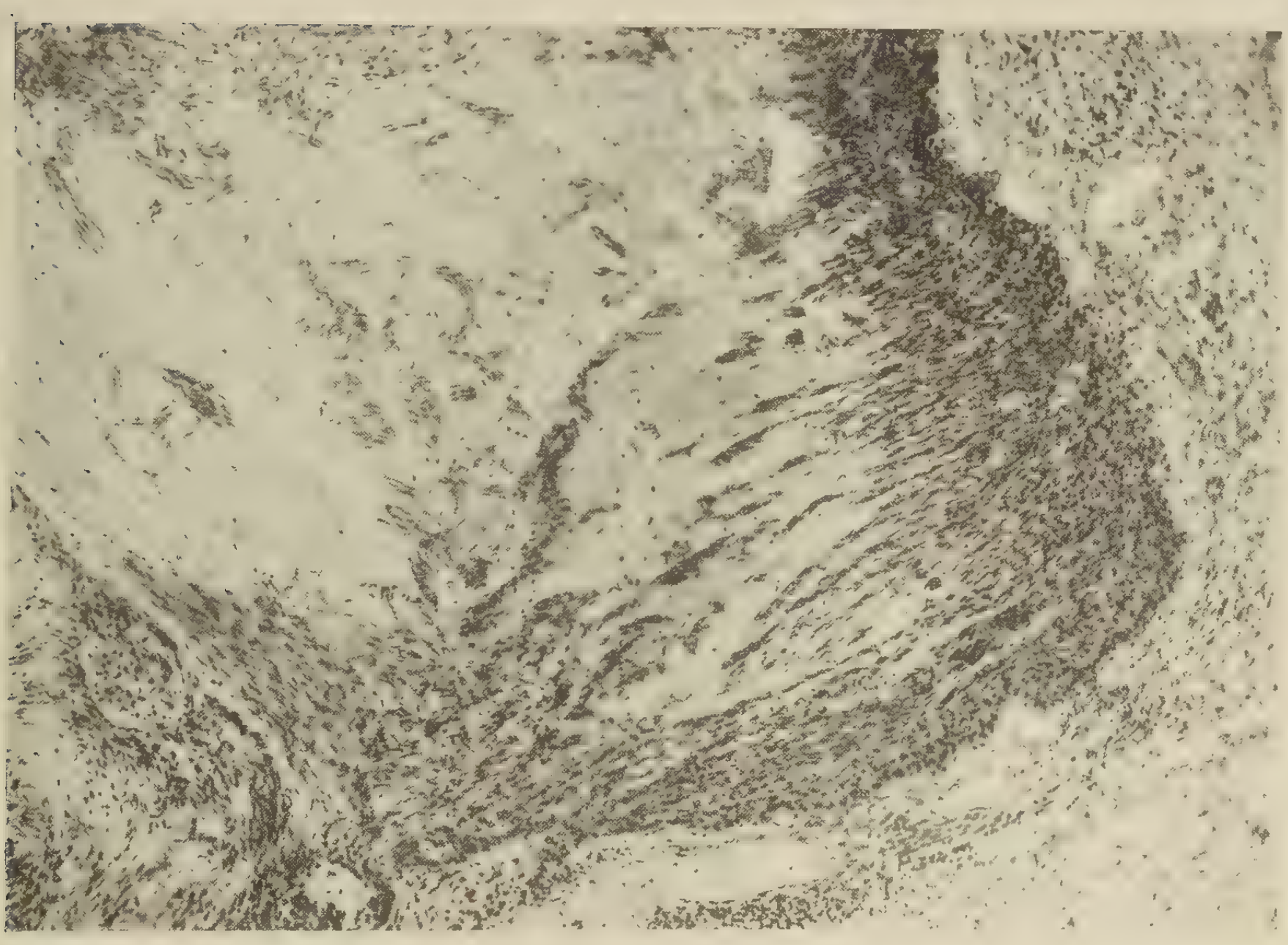

Fig. 36. Str. 687.

Fig. 37. Str. 445.



Fig. 38. Str. 148.

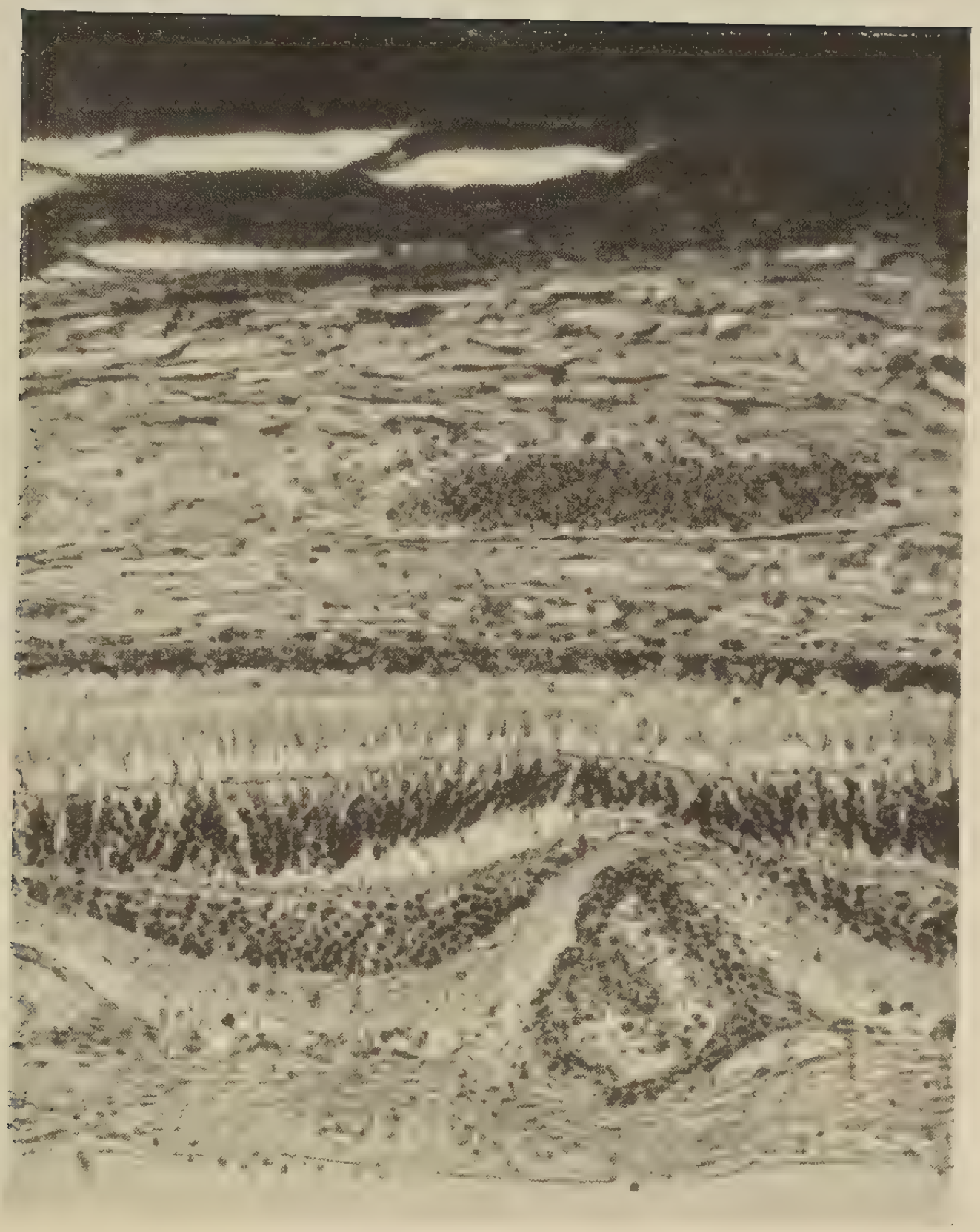

Fig. 39. Str. 277.

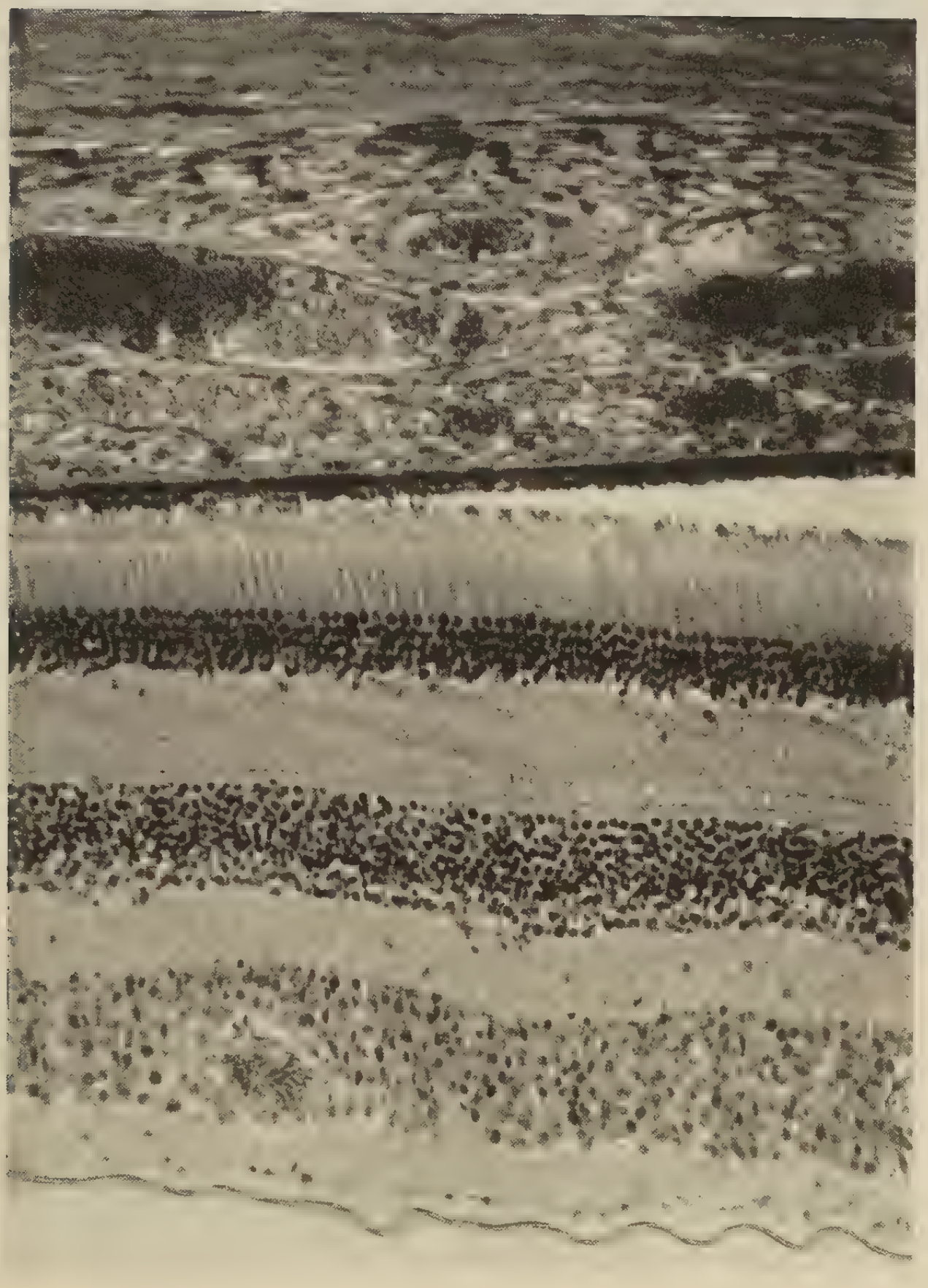

Fig. 40. Str. 236.

Fig. 41. P. A. 185.

Fig. 42.

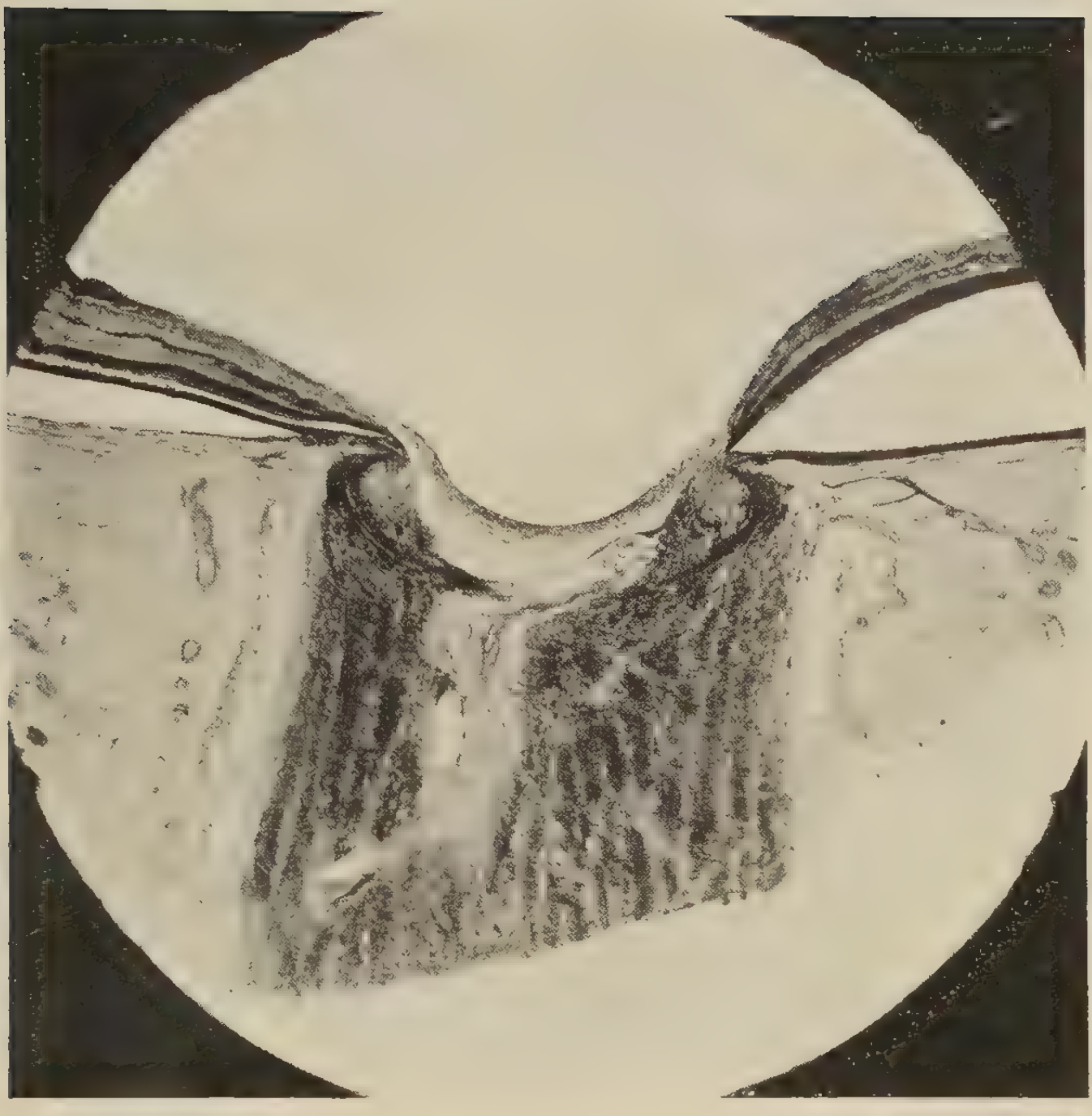

Fig. 43. P. A. 289.

Fig. 44. P. A. 289.



Fig. 45. P. A. 289.

Fig. 46. P. A. 423.

Fig. 47. P. A. 132.

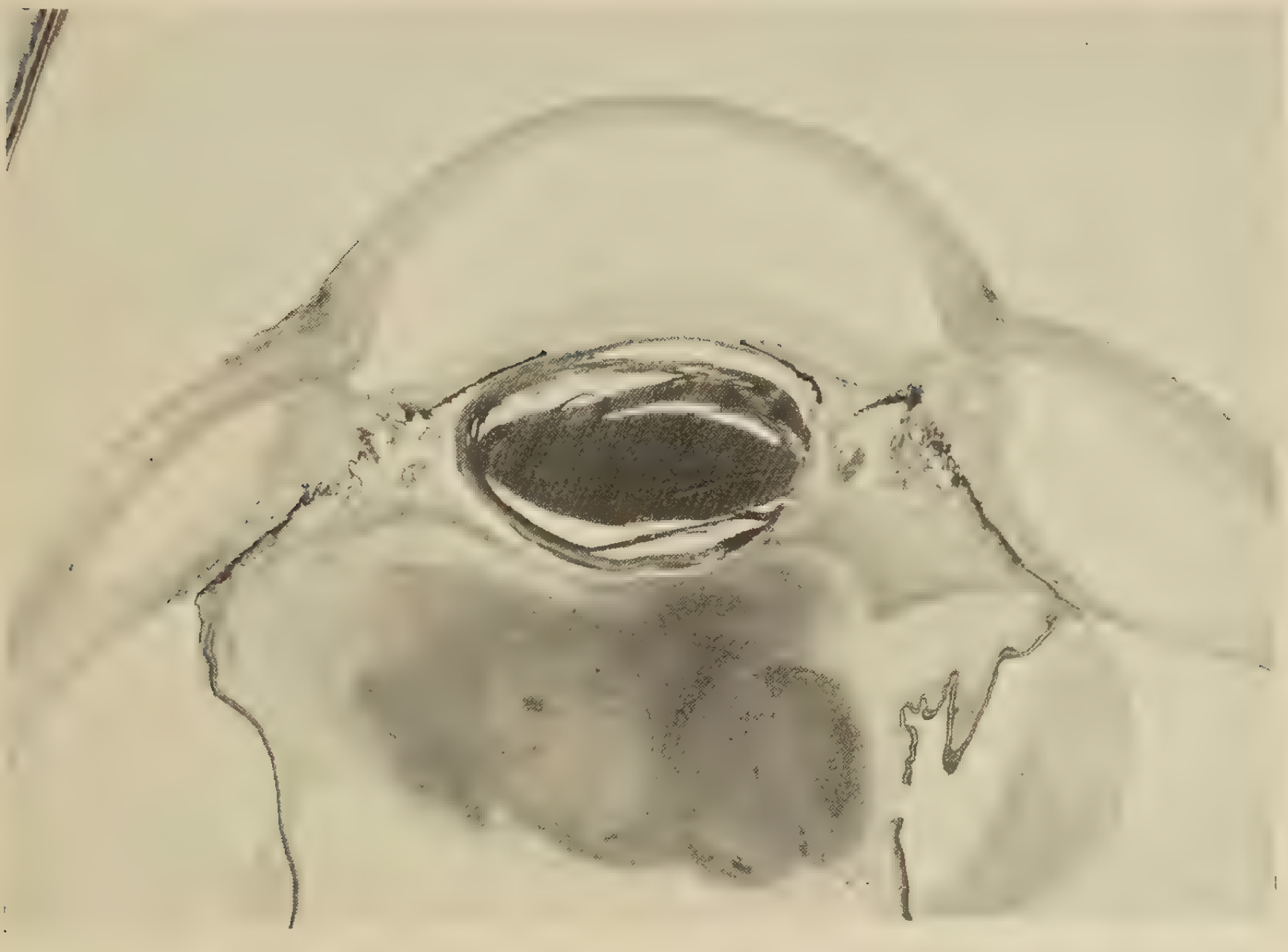

Fig. 48. Str. 537.

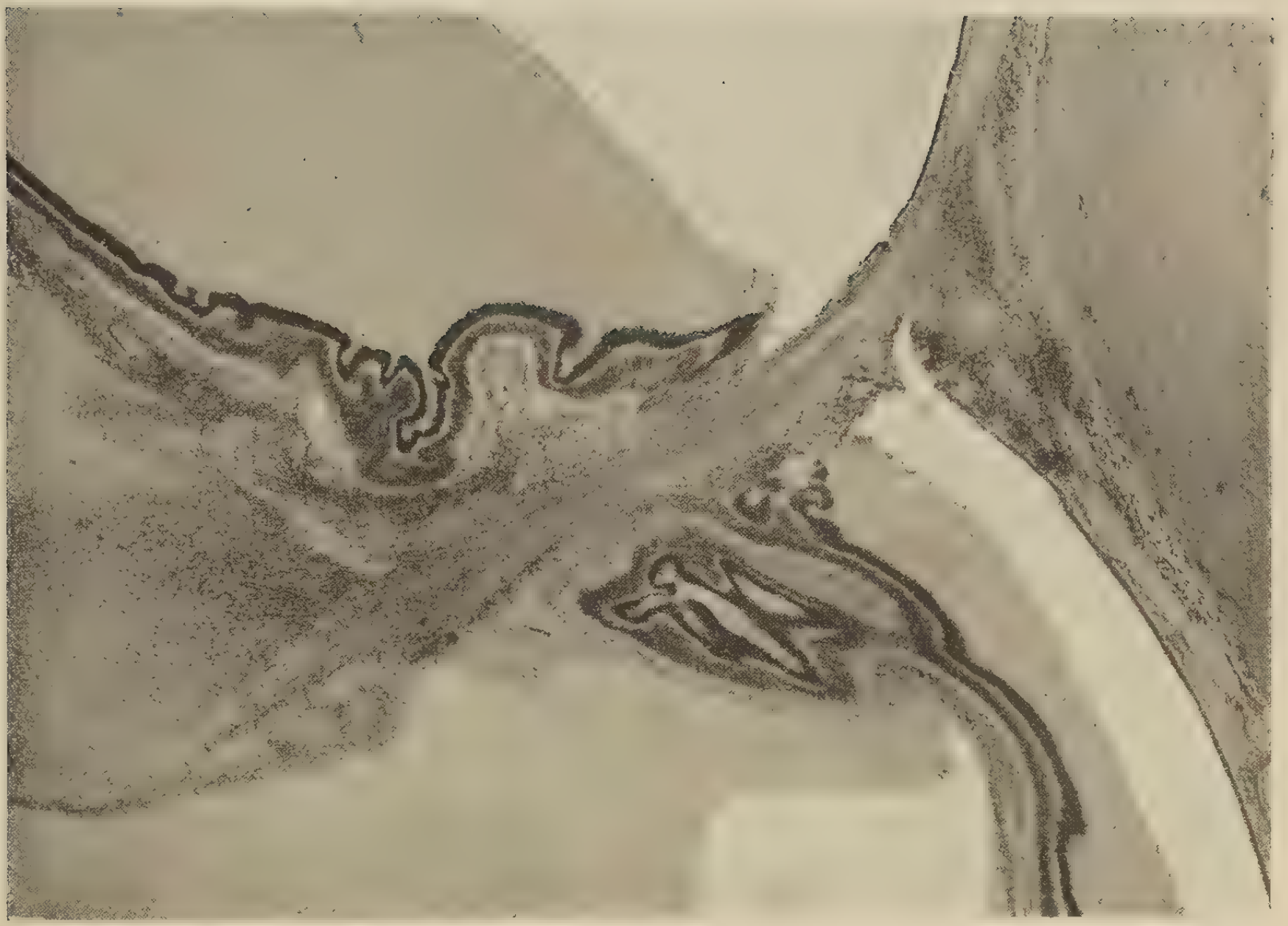

Fig. 49. Str. 537.



Fig. 50. Str. 489.

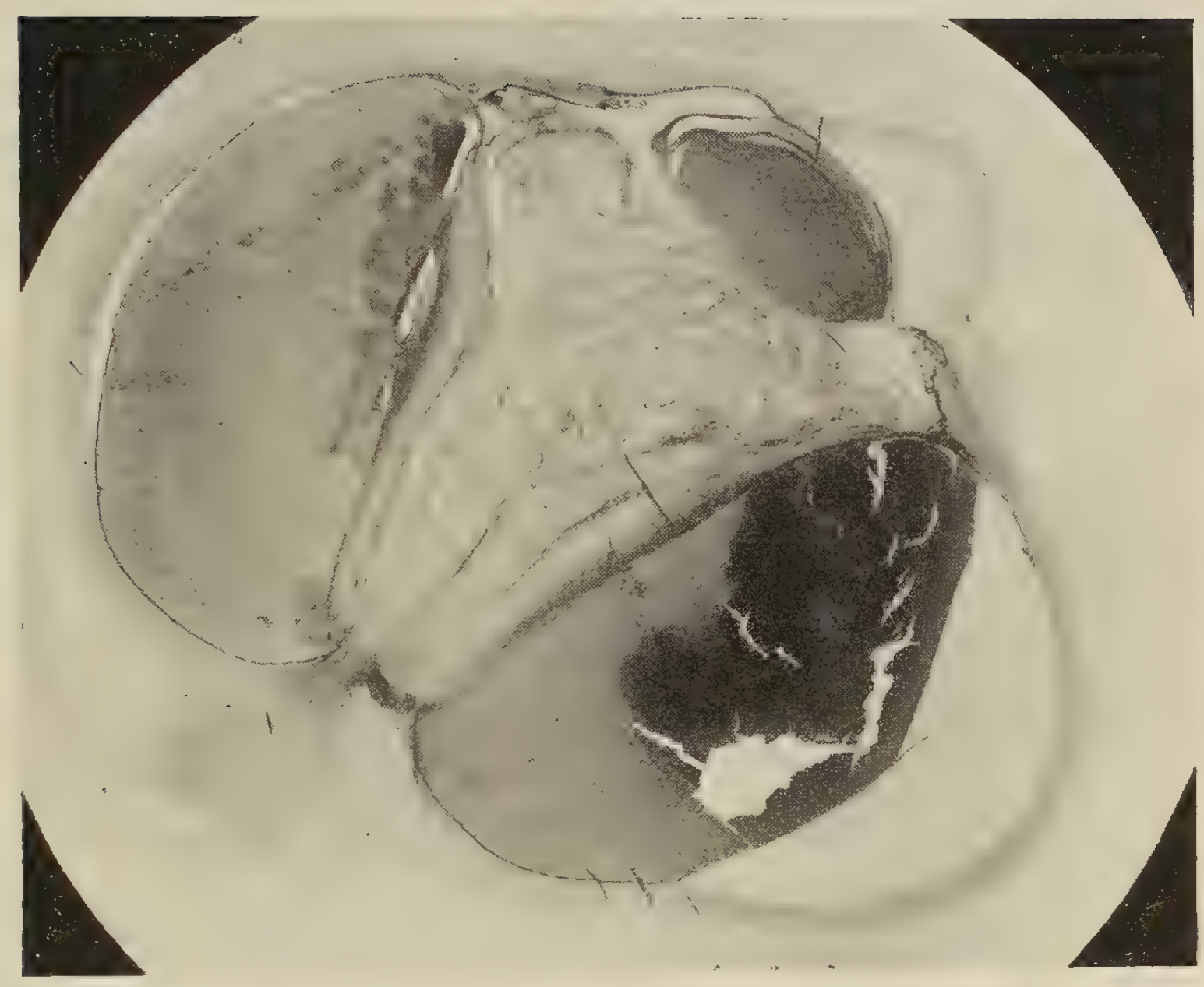

Fig. 51. P. A. 142.

Fig. 52. P. A. 142.

Fig. 53. P. A. 153.

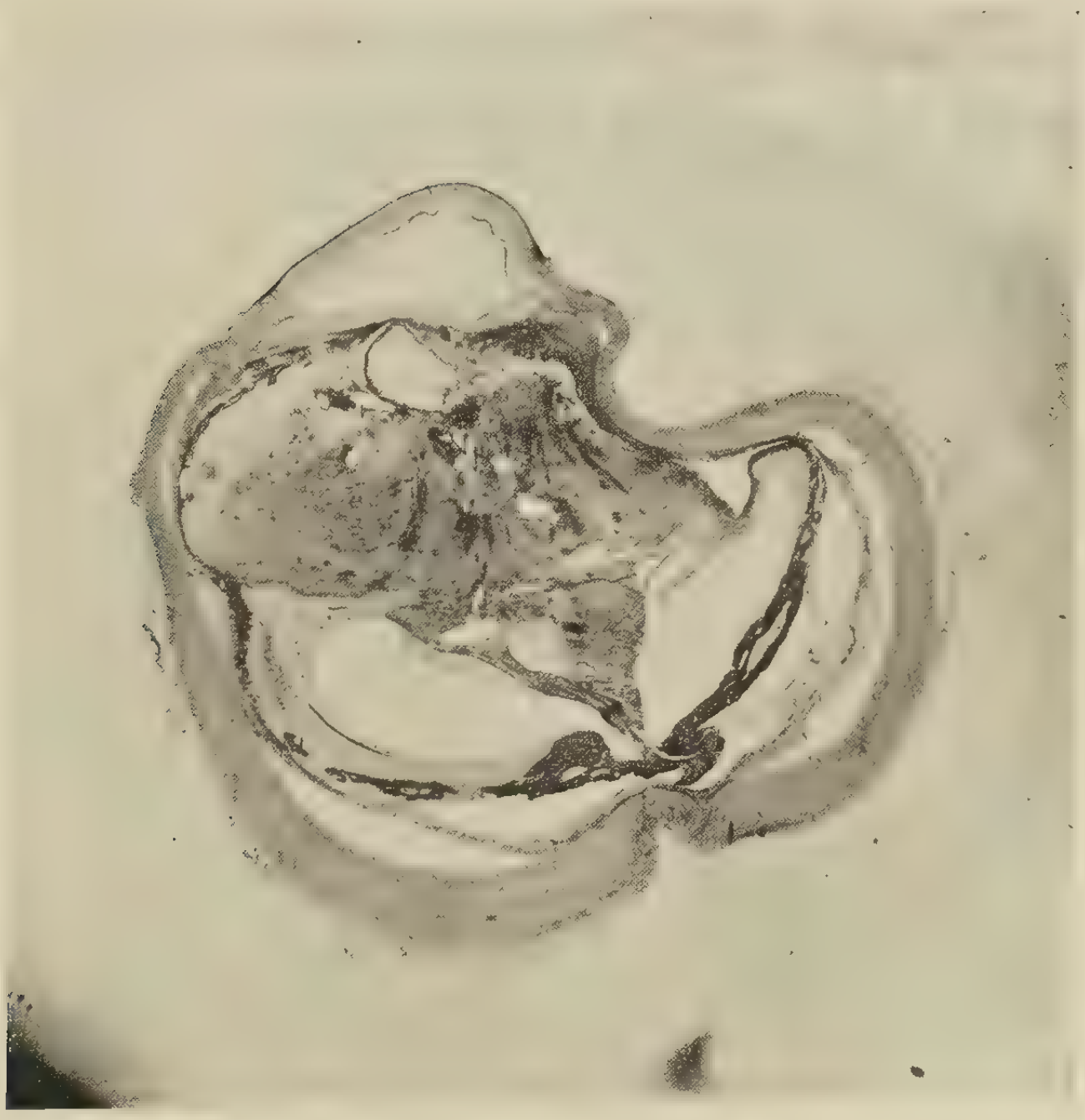

Fig. 54. P. A. 185.

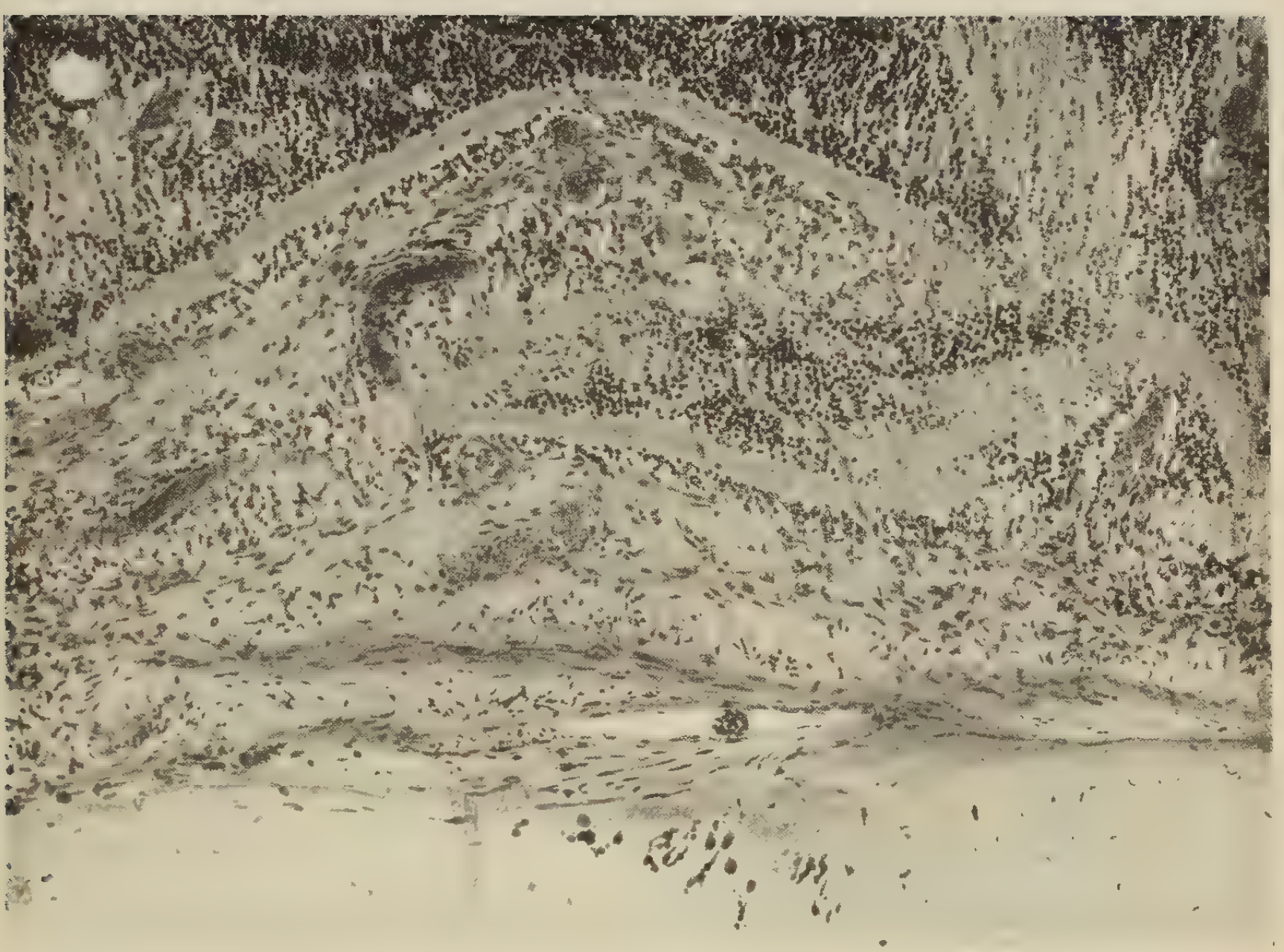

Fig. 55. Str. 521.

P. A. 228.

P. A.160.

Str. 404.

Str. 571.

Str. 475.

Fig. 57.

P. A. 289.

P. A. 279.

Str. 236.

Str. 327.

P. A. 280.



Fig. 56.



Fig. 58. Str. 475.



Fig. 59.



Fig. 60.

IN LIBRIS SAPIENTIA